B 3 9015 00249 477 4
University of Michigan – BUHR

Digitized by Google
Original from
UNIVERSITY OF MICHIGAN

Generated on 2019-07-08 19:53 GMT / http://hdl.handle.net/2027/mdp.39015043503450
Public Domain in the United States, Google-digitized / http://www.hathitrust.org/access_use#pd-us-google



Digitized by Google
Digitized by Google
UNIVERSITY OF MICHIGAN
Generated on 2019-07-08 19:53 GMT / http://hdl.handle.net/2027/mdp.39015043503450
Public Domain in the United States, Google-digitized / http://www.hathitrust.org/access_use#pd-us-google

5
HH

Generated on 2019-07-08 19:53 GMT / http://hdl.handle.net/2027/mdp.39015043503450
Public Domain in the United States, Google-digitized / http://www.hathitrust.org/access_use#pd-us-google

Digitized by Google

Original from
UNIVERSITY OF MICHIGAN

Generated on 2019-07-08 19:53 GMT / http://hdl.handle.net/2027/mdp.39015043503450
Public Domain in the United States, Google-digitized / http://www.hathitrust.org/access_use#pd-us-google
Digitized by Google
Original from
UNIVERSITY OF MICHIGAN

ZEITSCHRIFT

FÜR

HEILKUNDE

ALS FORTSETZUNG DER

63121

PRAGER

VIERTELJAHRSSCHRIFT FÜR PRAKTISCHE HEILKUNDE

HERAUSGEGEBEN VON

PROF. GUSSENBAUER, PROF. v. ROSTHORN, PROF. v. JAKSCH
UND PROF. H. CHIARI.

XVII. BAND.

MIT VI TAFELN.

BERLIN NW. 6.
FISCHER's MEDICIN. BUCHHANDLUNG H. KORNFELD.

1896.

Digitized by Google
Original from
UNIVERSITY OF MICHIGAN
Generated on 2019-07-08 19:53 GMT / http://hdl.handle.net/2027/mdp.39015043503450
Public Domain in the United States, Google-digitized / http://www.hathitrust.org/access_use#pd-us-google

Generated on 2019-07-08 19:53 GMT / http://hdl.handle.net/2027/mdp.39015043503450
Public Domain in the United States, Google-digitized / http://www.hathitrust.org/access_use#pd-us-google
Digitized by Google
Original from
UNIVERSITY OF MICHIGAN

Inhalt des XVII. Bandes.

Seite

Dr. J. MARSCHNER: Über die Erfolge der Schmierkur bei Erkrankungen des Nervensystems. (Aus der medicinischen Klinik des Herrn Prof. *R. v. Jaksch* in Prag) 1

Dr. KARL PICHLER: Über den Einfluss des Pilocarpin, Nuclein und Antipyrin auf die Zahl der Leukocyten bei Pneumonie und Typhus. (Aus der medicinischen Klinik des Herrn Prof. *R. v. Jaksch* in Prag.) (Mit 5 Tabellen) 43

EDMUND SCHERER: Über Zooid- und Ökoidbildung in den rothen Blutkörperchen und ihre Beziehung zur Thrombose. (Aus dem Institute für allgemeine Pathologie in Innsbruck) 49

rof. Dr. H. CHIARI: Über Selbstverdauung des menschlichen Pankreas. (Hierzu Tafel I u. II) 70

r. FRITZ KLEINHANS: Über metastatisches und gleichzeitiges Vorkommen von Krebs in der Gebärmutter und in anderen Unterleibsorganen. (Aus der deutschen Universitätsfrauenklinik in Prag) . . 97

r. FRIEDRICH NEUGEBAUER: Zur Kenntnis der Lähmungen nach elastischer Umschnürung der Extremitäten 111

r. RUDOLF KRAUS: Bakteriologische Blut- und Harnuntersuchungen. (Aus der II. medic. Klinik der Wiener Universität.) (Hierzu eine Tabelle im Texte) 117

ALF. ROSTHORN: Primäres medullares Carcinoma tubae. (Hierzu Tafel III) 177

Dr. LUDWIG KNAPP: Klinische Beobachtungen über die Wanderniere bei Frauen. (Aus der Frauenklinik der deutschen Universität in Prag.) (Hierzu Tafel IV und V) 189

Dr. KARL PICHLER: Beitrag zur Symptomatologie und Diagnose der melanotischen Tumoren. (Aus der medicinischen Klinik des Prof. *R. v. Jaksch* in Prag) 259

Dr. FRANZ FRIEDLAND: Über drei Fälle von Hyperkeratosis lacunaris (Siebenmann) des Zungengrundes. (Aus Prof. *Chiari's* pathologisch-anatomischem Institute der deutschen Universität in Prag.) (Hierzu Tafel VI) 275

Prof. Dr. ADOLF OTT: Über den Eiweissgehalt pathologischer Flüssigkeiten. (Aus der medicinischen Klinik des Prof. *v. Jaksch* in Prag.) (Hierzu drei Tabellen im Texte) 283

Prof. Dr. GANGHOFNER: Weitere Mittheilungen über cerebrale spastische Lähmungen im Kindesalter. (Hierzu eine Tabelle) 303

Digitized by Google

Original from
UNIVERSITY OF MICHIGAN

Generated on 2019-07-08 19:53 GMT / http://hdl.handle.net/2027/mdp.39015043503450
Public Domain in the United States, Google-digitized / http://www.hathitrust.org/access_use#pd-us-google

Seite

Dr. NICOLAUS BEREND: Über eine neue klinische Methode zur Bestimmung der Blutalkalescenz und über Untersuchungen der Blutalkalescenz bei Kindern. (Aus der Kinderklinik des Prof. *Alois Epstein* an der deutschen Universität in Prag.) Hierzu 2 Abbildungen und 4 Tabellen im Texte) 351

Dr. SIEGMUND KOHN: Klinische Erfahrungen über den Harnstoff als Diureticum. (Aus der medicinischen Klinik des Prof. *v. Jaksch* in Prag) 395

Dr. KARL PICHLER: Ein Beitrag zur Kenntnis der acuten Schwefelkohlenstoff-Vergiftung. (Aus der medicinischen Klinik des Prof. *R. v. Jaksch* in Prag 403

Dr. v. STRANSKY: Über einen Fall von Hydrothionurie. (Aus der medicinischen Klinik des Prof. *R. v. Jaksch* in Prag) 411

Dr. LEOPOLD GOLDBACH: Über den Stickstoff- und Wassergehalt des Blutes. (Aus der medicinischen Klinik des Prof. Dr. *R. v. Jaksch* in Prag 417

Dr. SIEGM. KOHN: Ein casuistischer Beitrag zur Kenntnis der Gehirnlues. (Aus der medicinischen Klinik des Prof. *R. v. Jaksch* in Prag.) (Hierzu 2 Figuren im Texte) 429

Dr. ROBERT DAVID: Über den Einfluss der Schilddrüsen-Präparate auf die Stickstoffausscheidung im Harne. (Aus der medicinischen Klinik des Prof. *R. v. Jaksch* in Prag) 437

Dr. GOTTLIEB POLLAK: Über die Behandlung des Typhus abdominalis mit Blutserum von Typhus-Rekonvaleszenten. (Aus der medicinischen Klinik des Prof. *R. v. Jaksch* in Prag) 447

Dr. LEOPOLD GOLDBACH: Über das Verhalten des Blutes nach Kochsalz- und Wasserinjectionen. (Aus der medicinischen Klinik des Prof. *R. v. Jaksch* in Prag) 463

Prof. Dr. R. v. JAKSCH: Über den Stickstoffgehalt des menschlichen Hirnes 467

Dr. ERNST PFLANZ, gew. Operationszögling der chirurg. Klinik des Prof. Dr. A. Wölfler: Über Dermoidcysten des Mediastinum anticum. (Mit 1 Figur im Texte) 473

Digitized by Google

Original from
UNIVERSITY OF MICHIGAN

Generated on 2019-07-08 19:53 GMT / http://hdl.handle.net/2027/mdp.39015043503450
Public Domain in the United States, Google-digitized / http://www.hathitrust.org/access_use#pd-us-google

(Aus der medicinischen Klinik des Herrn Professor *R. v. Jaksch* in Prag.)

UEBER DIE ERFOLGE DER SCHMIERKUR BEI ERKRANKUNGEN DES NERVENSYSTEMS.

Von

Dr. J. MARSCHNER,
k. u. k. Regimentsarzt, zugetheilt der Klinik.

Auf der Klinik des Herrn Professor *R. v. Jaksch* ist durch eine Reihe von Jahren, um die noch immer strittige Frage zu entscheiden, inwiefern die Anwendung der Schmierkur bei Erkrankungen des Nervensystems von Nutzen ist, in einer grösseren Zahl von Fällen diese Behandlungsmethode durchgeführt worden, und zwar sowol in solchen Fällen, bei denen entweder durch die Anamnese oder die objective Untersuchung eine stattgehabte syphilitische Infection sichergestellt war, als in solchen ohne Anhaltspunkte für vorausgegangene oder bestehende Syphilis.

Ohne auf die mannigfachen Wandlungen näher einzugehen, welche die Frage der syphilitischen Erkrankungen der inneren Organe, speciell des Nervensystems, im Laufe der Zeit erfahren hat, will ich nur auf die in den letzten zwanzig Jahren auf diesem Gebiete errungenen Fortschritte kurz zurückkommen. Zunächst war es *Heubner*[1]), dessen grundlegende Studien über diesen Gegenstand neues Licht verbreiteten. Er unterscheidet drei Bilder der Hirnsyphilis: 1. Epileptische Anfälle, im Anschlusse daran ein der Dementia paralytica ähnlicher Zustand, aber ohne Grössenwahn, als Folge einer Neubildung an der Convexität; 2. apoplektischer Insult, Hemiplegie, als Folge von Arterienerkrankung; 3. Dementia paralytica, ohne ausreichenden anatomischen Befund.

[1]) *O. Heubner*, Die luetische Erkrankung der Hirnarterien, Leipzig 1874; ferner *derselbe*, Ueber Hirnsyphilis, *v. Ziemssens* Handbuch, *11*, 1, p. 25, 1876.

Digitized by Google
Original from UNIVERSITY OF MICHIGAN
Generated on 2019-07-08 19:53 GMT / http://hdl.handle.net/2027/mdp.39015043503450
Public Domain in the United States, Google-digitized / http://www.hathitrust.org/access_use#pd-us-google

Demnächst hat *Rumpf*[1]) in einer sehr ausführlichen Arbeit die ganze Frage der syphilitischen Erkrankungen des Nervensystems, besonders die pathologische Anatomie und die Therapie einer zusammenfassenden Darstellung unterzogen. Unter Anführung einer grossen Zahl sehr instructiver Krankengeschichten betont er die oft so bedeutende Schwierigkeit, eine verlässliche Anamnese zu erlangen, eine Beobachtung, deren Richtigkeit wol am schärfsten in dem Streit über die Aetiologie der Tabes zu Tage getreten ist. Bald darauf theilte *Naunyn*[2]) seine Erfahrungen über diesen Gegenstand mit, wobei er die Tabes und progressive Paralyse nicht berücksichtigte. Er hatte unter 88 Fällen von Syphilis des Centralnervensystems 24 geheilte, 49 gebesserte, 10 ungebesserte und 5 Todesfälle. Bei 3 Fällen hielt die Heilung über 5 Jahre an. *Naunyn* kommt zu dem Schlusse, dass die Prognose der syphilitischen Erkrankungen des Nervensystems sich verschlechtert, wenn der Patient über 40 Jahre alt ist, wenn seit der Infection oder der letzten anderweitigen syphilitischen Erkrankung mehr als 10 Jahre verstrichen sind, wenn die specifische Therapie später als 4 Wochen nach Beginn der Erkrankung eingeleitet wird und wenn früher schon Quecksilber gegen dieselbe Nervenerkrankung angewendet worden ist. Auch die Art der Erkrankung hat auf die Prognose Einfluss. Eine günstige Prognose bieten die echte Epilepsie, die Hirnreizung (Kopfschmerz, Schwindel, Erbrechen), neuritische Affectionen (Neuralgien, Hirnnervenlähmungen); eine schlechtere Mono- und Hemiplegien, Paraplegien, gemischte und schwere diffuse Formen.

Endlich hat in letzter Zeit *W. R. Gowers*[3]) eine sehr dankenswerthe Darstellung des derzeitigen Standes unserer Frage gegeben. Er unterscheidet auf Grundlage der pathologischen Anatomie folgende Formen der syphilitischen Erkrankungen des Nervensystems: 1. Das Syphilom; es geht gewöhnlich von den Meningen und nur sehr selten von dem centralen oder peripheren Nervensystem selbst aus. 2. Die Arterienveränderungen mit ihren Folgen, der Erweichung oder der sehr seltenen Induration der Hirnsubstanz, welche vornehmlich bei jüngeren Individuen eintreten kann, oder endlich der Aneurysmenbildung. 3. Entzündung mit specifischen

[1]) *Th. Rumpf*, Die syphilitischen Erkrankungen des Nervensystems, Wiesbaden 1887.

[2]) *B. Naunyn*, Zur Prognose und Therapie der syphilitischen Erkrankungen des Nervensystems, Leipzig 1888.

[3]) *W. R. Gowers*, Syphilis und Nervensystem, deutsch von *Dr. E. Lehfeldt*, Berlin 1893.

Digitized by Google
Original from UNIVERSITY OF MICHIGAN
Generated on 2019-07-08 19:53 GMT / http://hdl.handle.net/2027/mdp.39015043503450
Public Domain in the United States, Google-digitized / http://www.hathitrust.org/access_use#pd-us-google

pathologischen Zügen; hierher zählt er die Pachymeningitis diffusa und die Leptomeningitis circumscripta mit Bildung von Narbengewebe, wodurch die Hirnnerven in ihrem basalen Verlauf und die spinalen Nervenwurzeln in Mitleidenschaft gezogen werden können; als besonders charakteristisch sieht *Gowers* in dieser Beziehung die Erkrankung der aus den Seitentheilen der Medulla oblongata heraustretenden Nerven, des Glossopharyngeo-Vagus und des Hypoglossus, an. 4. Entzündungen ohne specifische pathologische Züge, deren Bestand bisher noch nicht mit Sicherheit erwiesen ist. Es sind dies die Myelitis subacuta disseminata mit kleinen umschriebenen Herden in der weissen Substanz nahe der Oberfläche, von *Julliard* und *Pierret,* die multiple Entzündung der Spinal-Wurzeln von *Kahler,* und die Sklerose der Hirnrinde bei Kindern ohne Arterienerkrankung, von *Barlow.* 5. Störungen, für welche die Syphilis eine von mehreren Ursachen ist; als solche führt er besonders an die verschiedenen Formen der Myelitis mit Ausschluss der Poliomyelitis anterior acuta, die degenerativen Lähmungen der inneren und äusseren Augenmuskeln, die Atrophie des Opticus und die Tabes dorsalis. Die peripheren Nerven, mit Ausnahme der zum Auge ziehenden, scheinen von selbstständigen luetischen Erkrankungen frei zu sein.

Was speciell die Frage der Aetiologie der Tabes betrifft, so ist wohl gegenwärtig die Ansicht der bedeutendsten Forscher auf diesem Gebiete mit der *Fournier-Erb*'schen Lehre vom Verhältniss der Syphilis zur Tabes in Uebereinstimmung. Ich will nur zwei Autoren anführen, so fand *Rumpf* unter 66 Tabesfällen 56 mal vorausgegangene syphilitische Infection, *Gowers,* nach Ausschluss aller zweifelhaften Fälle, unter 170 Tabikern in 55 % der Fälle sicher vorausgegangene Syphilis, eine Zahl, die, wie er selbst hervorhebt, entschieden hinter der Wirklichkeit zurückbleibt, wenn man die grossen Schwierigkeiten berücksichtigt, welche derartigen Erhebungen entgegenstehen.

Auf der Klinik des Herrn Professor *R. v. Jaksch* wurde in dem Zeitraume vom October 1889 bis October 1894 eine vollständige Schmierkur von wenigstens zwanzig Einreibungen zu je 2 Gramm bei 56 Fällen von Erkrankungen des Nervensystems ausgeführt, theils mit, theils ohne gleichzeitige elektrische Behandlung und in der Regel mit nachfolgendem Jodnatriumgebrauch. Wenn ich mir nun erlaube, die betreffenden Krankengeschichten mitzutheilen, so dürfte dieser Versuch durch das klinische und therapeutische Interesse, welches die Zusammenstellung bietet, wohl gerechtfertigt erscheinen. Die Schmierkur wurde durchgeführt in 11 Fällen von

Digitized by Google
Original from UNIVERSITY OF MICHIGAN
Generated on 2019-07-08 19:53 GMT / http://hdl.handle.net/2027/mdp.39015043503450
Public Domain in the United States, Google-digitized / http://www.hathitrust.org/access_use#pd-us-google

Lues cerebri und Lues medullae spinalis, in 11 Fällen von multipler Sklerose, 6 mal bei Tumor cerebri, 6 mal bei Rinden- und Kapselläsionen, 2 mal bei Bulbärparalyse, 14 mal bei Tabes dorsalis, 3 mal bei Myelitis diffusa, 1 mal bei amyotrophischer Lateralsklerose und 2 mal bei Polyneuritis.

I.

Syphilis des Centralnervensystems.

Fall 1. *H. M.,* 30jährige ledige Dienstmagd, aufgenommen am 18. December 1891.

Anamnese: Vor 9 Jahren angeblich mit Typhus und Gesichtsrothlauf durch 7 Wochen in Spitalsbehandlung gestanden, seit welcher Zeit das Nasenbein eingesunken ist. Seit 2 Monaten bestehen intensive, in der Nacht exacerbierende Kopfschmerzen im Hinterhaupt, Schwindelanfälle, häufiges Erbrechen.

Status praesens: Schmerzen beim Beklopfen des Scheitels und der Schienbeine. Nasenrücken eingesunken, Defect der Uvula. Sprache näselnd. Seitens der peripheren Nerven keine Störungen.

Diagnose: Lues cerebri.

Am 23. December Schmierkur, 5 Touren zu je 5 Einreibungen, dann Jodnatrium.

Am 30. Januar 1892 entlassen. Kopfschmerzen, Schwindel, Schmerzhaftigkeit der Knochen vollständig geschwunden.

Fall 2. *S. K.,* 36jähriger verheirateter Bäcker, aufgenommen am 2. December 1893.

Anamnese: Infection negiert, Frau hat nie abortiert, zwei Kinder starben in zartem Alter, vier sind gesund. Vor einem Jahre begann Schwäche in allen Gliedmassen, seit einem halben Jahre Schling- und Sprechbeschwerden, Schmerzen in der Halswirbelsäule.

Status praesens: Die rechte Pupille weiter als die linke, beide reagierend; im Trigeminusgebiet leichte Herabsetzung der Sensibilität. Die Bewegungen des weichen Gaumens und der Kaumuskulatur wenig ausgiebig. Stirnrunzeln, vollkommener Lidschluss, Pfeifen unmöglich. Beim Zähnezeigen die linke Nasolabialfalte weniger ausgeprägt als rechts. Ausgesprochene Atrophie der Muskulatur der Unterlippe beiderseits, vermehrter Speichelfluss. Sprache erschwert, näselnd, undeutlich. An den Extremitäten ausser geringer Schwäche keine Störung, keine Muskelatrophie. Die directe und indirecte elektrische Erregbarkeit im allgemeinen etwas herabgesetzt, keine Entartungsreaction. Gang leicht spastisch, kein

Digitized by Google
Original from UNIVERSITY OF MICHIGAN
Generated on 2019-07-08 19:53 GMT / http://hdl.handle.net/2027/mdp.39015043503450
Public Domain in the United States, Google-digitized / http://www.hathitrust.org/access_use#pd-us-google

Romberg'sches Phänomen. Rumpfmuskulatur paretisch. Keine Sensibilitätsstörungen. Sehnenreflexe gesteigert. Augenspiegelbefund: Chorioiditis oculi utriusque, keine Stauungspapille. Laryngoskopischer Befund: Die Stimmritze bei der Phonation nicht ganz geschlossen, etwas nach links verschoben.

Diagnose: Lues medullae oblongatae; Chorioiditis luetica.

Therapie: Allgemeine Faradisation, Ernährung mittelst Magensonde.

Am 20. December ist notiert: Die Stimmbänder nähern sich bei der Phonation nur auf 2 mm. Die Aufnahme von Flüssigkeiten sehr erschwert, Kopfschmerzen.

Schmierkur, 4 Touren zu je 5 Einreibungen.

Am 13. Jänner 1894 entlassen. Lidschluss fast normal, Schlucken und Sprache wesentlich gebessert, elektrische Erregbarkeit normal.

Herr Professor *v. Jaksch* sah den Patienten nach einiger Zeit und constatierte, dass alle Krankheitserscheinungen geschwunden waren.

In diesem Falle ist jedoch, nach der Ansicht des Herrn Professor *v. Jaksch*, die Möglichkeit nicht strikt auszuschliessen, dass es sich um einen Fall von Polyneuritis infolge Lues gehandelt hat.

Fall 3. *G. F.*, 64jähriger verheirateter Tischler, aufgenommen am 12. März 1894.

Anamnese: Infection geleugnet. Vor einem halben Jahre begannen Kopfschmerzen, bald darauf Krampfanfälle in der linken oberen Extremität bei erhaltenem Bewusstsein, wobei die Hand zur Faust geballt und der Arm fest an den Körper angedrückt wurde; diese Krämpfe breiteten sich in späteren Anfällen auf die linke Gesichtshälfte, dann auf die ganze linke Körperhälfte aus.

Status praesens: Die Anfälle dauern 1 bis 2 Minuten und wiederholen sich von 10 zu 10 Minuten. Die linke Pupille etwas weiter, beide reagierend. Keine Stauungspapille. Leichte Parese des linken Stirnfacialis und des linken Hypoglossus. Sprache verlangsamt, Patient etwas apathisch. Leichte Parese der linksseitigen Extremitäten. Etwas Atrophie der Muskulatur der linken oberen Extremität. Am linken Fuss und entlang des linken Nervus ischiadicus Parästhesien; am Foramen ischiadicum majus dieser Seite ein Schmerzpunkt.

Diagnose: *Jackson*'sche Epilepsie, Lues cerebri.

Am 19. März Schmierkur, 5 Touren zu je 5 Einreibungen.

Am 10. Mai entlassen. Patient hatte seit 5 Tagen keinen Anfall; die Parästhesien sind geschwunden.

Digitized by Google
Original from UNIVERSITY OF MICHIGAN
Generated on 2019-07-08 19:53 GMT / http://hdl.handle.net/2027/mdp.39015043503450
Public Domain in the United States, Google-digitized / http://www.hathitrust.org/access_use#pd-us-google

Bei der Frau des Patienten, welche am 10. Mai 1894 auf der Augenklinik des Herrn Professor *Schöbl* zur Obduction kam, wurde Lues gummosa constatiert; die pathologisch-anatomische Diagnose lautete: Hepar lobatum, Strangulatio venae cavae inferioris, Tumor lienis, Induratio renum.

Fall 4. *R. J.,* 36jähriger verheirateter Gerber, aufgenommen am 28. Mai 1894.

Anamnese: Infection geleugnet. Seit einem halben Jahre Schwächegefühl im rechten Unterschenkel, seit 5 Wochen Parästhesien in beiden Fusssohlen, später im rechten Bein bis zur Hüfte. Gleichzeitig Schwäche des rechten Armes und Parästhesien in der rechten Hand.

Status praesens: In der rechten Inguinalgegend Narben. Linksseitige Abducensparese. Bedeutende Herabsetzung der groben Kraft der rechtsseitigen Extremitäten. Die Finger der rechten Hand werden gebeugt gehalten, können nur schwer gestreckt und gespreizt werden. Leichter Tremor der oberen Extremitäten. Das rechte Bein beim Gehen paretisch. *Romberg*'sches Phänomen deutlich. Keine Ataxie, keine Sensibilitätsstörungen. Reflexe gesteigert.

Diagnose: Lues cerebri.

Am 28. Mai Schmierkur, 4 Touren zu je 5 Einreibungen, Massage, Faradisation.

Am 30. Juni entlassen. Die Parästhesien geschwunden, ebenso die Schwäche der Extremitäten; Gang fast vollkommen normal.

Fall 5. *G. A.,* 41jähriger lediger Taglöhner, aufgenommen am 10. November 1891.

Anamnese: Infection geleugnet. Vor $^3/_4$ Jahren plötzliche Erkrankung mit Schmerzen in der ganzen linken Körperseite und Kopfschmerzen, Parästhesien und Schwäche in den linksseitigen Extremitäten.

Status praesens: Spastische Lähmung der linksseitigen Extremitäten, an der unteren weniger ausgesprochen und auf das Hüftgelenk beschränkt. In der Vola manus links Anästhesie. Reflexe lebhaft, Gang spastisch-paretisch, kein *Romberg*'sches Phänomen. An der linken Hand trophische Störungen, indem die Haut der Fingerbeeren und die Nägel verdickt sind und die Haut der Hand tiefe Risse zeigt.

Diagnose: Lues cerebri.

Am 16. November Schmierkur, 4 Touren zu je 6 Einreibungen.

Digitized by Google
Original from UNIVERSITY OF MICHIGAN
Generated on 2019-07-08 19:53 GMT / http://hdl.handle.net/2027/mdp.39015043503450
Public Domain in the United States, Google-digitized / http://www.hathitrust.org/access_use#pd-us-google

Am 18. December entlassen. Beweglichkeit der Finger, der Hand und des Oberarmes links bedeutend gebessert, Sensibilität normal. Beweglichkeit im linken Hüftgelenk fast normal, Gang gebessert.

Fall 6. *S. A.*, 66jährige Kutscherswitwe, aufgenommen am 25. August 1892.

Anamnese: Infection geleugnet. Vor 5 Monaten ein Anfall mit Schwindel und Bewusstseinsverlust, darnach Sprachstörung, erschwertes Gehen und etwas Defect der Intelligenz. Ausserdem bestehen nächtliche Kopfschmerzen und Schmerzen in den Knochen. Vor einem Jahre ein Halsleiden, seitdem Heiserkeit.

Status praesens: Stauungspapille beiderseits. Defect der Uvula. Sprache stark näselnd. Parese der rechtsseitigen Extremitäten, ohne Spasmen und Ataxie. Keine Atrophien. Gang nur mit Unterstützung möglich, spastisch-paretisch. *Romberg*'sches Phänomen angedeutet. Keine Sensibilitätsstörungen.

Diagnose: Lues cerebri.

Am 29. August Schmierkur, 4 Toureu zu je 6 Einreibungen.

Am 25. September entlassen. Die Stauungspapille zurückgegangen, die nächtlichen Kopfschmerzen und die Knochenschmerzen geschwunden; Gang bedeutend gebessert.

Fall 7. *F. J.*, 32jähriger verheirateter Müllergehilfe, aufgenommen am 6. Oktober 1892.

Anamnese: Luetische Infection geleugnet. Vor 12 Jahren Tripper, vor 6 Jahren Hodenentzündung. Patient ist ein Jahr verheiratet, seine Frau gebar einmal im 8. Monat, das Kind starb an Schwäche, hatte angeblich keinen Ausschlag. Seit fünf Tagen plötzlich entstandene Schmerzen in der Kreuzgegend, die in das rechte Bein ausstrahlen. Seit zwei Tagen Harnverhaltung und Parästhesien, sowie Schwächegefühl in der rechten unteren Extremität, seit einem Tage auch Schwäche des linken Beines, Unvermögen zu stehen.

Status praesens: An der Haargrenze links eine 2 cm lange, pigmentlose, am Thorax eine kreuzergrosse, pigmentierte Hautnarbe. Im Bereiche der Hirnnerven und der oberen Extremitäten keinerlei Motilitäts- und Sensibilitätsstörungen. Parese des Musculus erector trunci. Die active Beweglichkeit der rechten unteren Extremität aufgehoben, die der linken bedeutend herabgesetzt. Die passiven Bewegungen beiderseits frei. Anästhesie im unteren Drittel der Aussenseite des rechten Unterschenkels, Hypästhesie an der

Digitized by Google
Original from UNIVERSITY OF MICHIGAN
Generated on 2019-07-08 19:54 GMT / http://hdl.handle.net/2027/mdp.39015043503450
Public Domain in the United States, Google-digitized / http://www.hathitrust.org/access_use#pd-us-google

ganzen linken unteren Extremität und am Abdomen links bis zu Nabelhöhe, darüber bis zum Rippenbogen eine hyperästhetische Zone. Reflexe rechts normal, links gesteigert. Stuhlverstopfung, Harnretention.

Diagnose: *Brown-Séquard*'sche Halbseitenlaesion in der Höhe des Lendenmarks. Syphilom des Rückenmarks.

Am 11. October Schmierkur, 6 Touren zu je 5 Einreibungen, dann Jodnatrium. Im Verlaufe der Behandlung stellt sich, wahrscheinlich in Folge des Katheterismus, eine acut eitrige Urethritis und Cystitis, eine Epididymitis und Orchitis ein. Vom 23. October an besteht Blasenlähmung mit continuierlicher Harnentleerung.

Am 19. November entlassen. Patient vermag allein zu gehen, Gang spastisch, leicht ataktisch. Sensibilität nur noch links vom Knie nach abwärts etwas herabgesetzt. Incontinenz und Blasenkatarrh dauern fort, die Symptome der Urethritis sehr gering, Epididymitis und Orchitis abgelaufen.

Dieser Fall ist auch in der Publication von *Strasser*[1]) über alimentäre Glykosurie und zwar unter jenen Fällen erwähnt, bei welchen der Versuch ein negatives Resultat ergab.

Fall 8. *K. K.*, 24jährige verheiratete Verkäuferin, aufgenommen am 9. Jänner 1893.

Anamnese: Infection geleugnet. Seit sechs Monaten Erblindung auf dem linken Auge, seit drei Wochen Schielen, seit einer Woche erschwertes Sprechen und geringere Beweglichkeit des rechten Armes.

Status praesens: Sehnervenatrophie beiderseits, rechts beginnend, links vollendet, Retinochorioiditis, Paralyse des linken Abducens, auf dem linken Auge nur qualitative Lichtempfindung. Strabismus convergens links. Parese des linken Mundfacialis und des linken Hypoglossus. Parese des Gaumensegels, Sprache verlangsamt, etwas dysarthrisch, näselnd. Die active Beweglichkeit der rechten oberen Extremität, besonders der Finger, herabgesetzt, leichte Spasmen im rechten Ellbogengelenke, Ataxie. An der rechten unteren Extremität ebenfalls die Bewegungen verlangsamt, leichte Ataxie. An den linksseitigen Extremitäten keine Störungen. Sensibilität überall normal, ebenso die Reflexe. Gang etwas breitspurig, mit dem rechten Bein paretisch. Kein *Romberg*'sches Phänomen. Retentio urinae.

---

[1]) *A. Strasser*, Ueber alimentäre Glykosurie, Wiener medicinische Presse, Nr. 28 und 29, 1894.

Digitized by Google
Original from UNIVERSITY OF MICHIGAN
Generated on 2019-07-08 19:54 GMT / http://hdl.handle.net/2027/mdp.39015043503450
Public Domain in the United States, Google-digitized / http://www.hathitrust.org/access_use#pd-us-google

Diagnose: Lues cerebri.

Am 10. Jänner Schmierkur 5 Touren zu je 6 Einreibungen, dann Jodnatrium.

Am 3. März entlassen. Die Abducensparalyse fast vollständig geschwunden, Sehvermögen unverändert. Die Kraft der rechtsseitigen Extremitäten bedeutend gebessert, Beugung und Streckung der Finger rechts vollkommen möglich. Ataxie und Harnbeschwerden. Sprache und Gang wenig gebessert.

Fall 9. *M. J.*, 30jähriger, verheirateter Taglöhner, aufgenommen am 22. Juli 1893.

Anamnese: Vor einem Jahre Schanker, nähere Angaben fehlen. Seit drei Monaten Schmerzen im Nacken und Rücken, Erschwerung des Gehens.

Status praesens: Die inguinalen Lymphdrüsen vergrössert. Die active Beugung des Kopfes nach vorn unmöglich, die passive sehr schmerzhaft. Druckschmerzhaftigkeit der Wirbelsäule im untersten Lendentheile. Nystagmus horizontalis. Parese aller Aeste des linken Nervus facialis. Active Beweglichkeit der rechten unteren Extremität aufgehoben, der linken etwas verringert. Passive Beweglichkeit aller Extremitäten ungestört. Keine Ataxie, keine Sensibilitätsstörungen. Gehen unmöglich, Patellarreflexe fehlen.

Diagnose: Lues cerebro-spinalis.

Am 23. Juli Schmierkur, 4 Touren zu je 6 Einreibungen, gleichzeitig Jodnatrium.

Am 29. August entlassen. Nystagmus geschwunden. Beweglichkeit der Halswirbelsäule normal. Facialisparese fast vollständig geschwunden. Die active Beweglichkeit der unteren Extremitäten bedeutend gebessert, rechts etwas geringer als links. Gehen gut möglich, Gang etwas paretisch. Patellarreflex rechts angedeutet. Leichte Incontinenz der Blase.

Fall 10. *K. F.*, 24jähriger lediger Bahnarbeiter, aufgenommen am 30. März 1894.

Anamnese: Infection geleugnet. Vor acht Jahren angeblich Gehirnhautentzündung. Vor neun Wochen nach einer Erkältung Bewusstseinsverlust durch mehrere Stunden; Patient ist seither bettlägerig, phantasierte in den ersten Wochen. Vor sieben Wochen plötzlich Lähmung der rechten Körperhälfte.

Status praesens: Die Inguinaldrüsen vergrössert. Die Nasolabialfalte rechte weniger ausgesprochen als links. Sprache stotternd. Die active Beweglichkeit der rechtsseitigen Extremitäten bedeutend

Digitized by Google
Original from UNIVERSITY OF MICHIGAN
Generated on 2019-07-08 19:54 GMT / http://hdl.handle.net/2027/mdp.39015043503450
Public Domain in the United States, Google-digitized / http://www.hathitrust.org/access_use#pd-us-google

eingeschränkt, keine Spasmen. An der rechten oberen Extremität Ataxie, an der unteren hierauf wegen Schwäche nicht zu prüfen. Patellarreflex rechts fehlend, Gehen unmöglich, keine Sensibilitätsstörungen

Diagnose: Lues cerebri.

Am 30. März Schmierkur, 5 Touren zu je 5 Einreibungen, dann Jodnatrium.

Am 27. Mai entlassen. Motorische Kraft rechts und links gleich, Gehen gut möglich, das rechte Bein dabei noch etwas ataktisch- paretisch, sonst nirgends Ataxie. Die Reflexe rechts etwas gesteigert. Stottern unverändert.

Fall 11. *R. M.*, 25jährige ledige Taglöhnerin, aufgenommen am 17. April 1893.

Anamnese: Seit dem 10. Lebensjahre Beschwerden beim Sprechen, allmähliches Einsinken der Nase. Im 13. Lebensjahre Spitalsbehandlung durch sechs Monate, darnach bedeutende Besserung der Sprache. Vor sechs Monaten ein Anfall mit Krämpfen und Bewusstseinsverlust, darauf bedeutende Sprachstörung und Lähmung der rechten oberen Extremität, Erblindung auf dem rechten Auge. Spitalsbehandlung durch $3^1/_2$ Wochen, Schmierkur, keine Besserung.

Status praesens: Keratitis parenchymatosa dextra. Nase sattelförmig, Defect der Uvula, an beiden Gaumenbögen Narben. Zunge etwas nach rechts abweichend. Sensibilität im Bereiche des rechten Trigeminus herabgesetzt. Parese der beiden unteren Facialisäste rechts. Am Foramen mentale dextrum ein Schmerzpunkt. Sprache näselnd. Kraft und active Beweglichkeit der rechten oberen Extremität, besonders der Finger, sehr herabgesetzt. Hakenversuch gelingt rechts etwas schwerer als links; sonst keine motorischen Störungen an den Extremitäten, keine Ataxie. Beim Gehen das rechte Bein spastisch. Sensibilität an der rechten oberen Extremität herabgesetzt. Patellarreflexe gesteigert. Periostale Verdickungen an beiden Tibien.

Diagnose: Lues cerebri.

Am 5. Mai Schmierkur, 4 Touren zu je 6 Einreibungen, Jodnatrium.

Am 4. Juni entlassen. Sensibilität im Bereiche des rechten Trigeminus und der rechten oberen Extremität fast normal, sonst keine Veränderung des Zustandes.

Generated on 2019-07-08 19:54 GMT / http://hdl.handle.net/2027/mdp.39015043503450
Public Domain in the United States, Google-digitized / http://www.hathitrust.org/access_use#pd-us-google
Digitized by Google
Original from UNIVERSITY OF MICHIGAN

II.

Multiple Sklerose.

Fall 12. *B. J.,* 34 jähriger Strumpfwirker, aufgenommen am 17. Juli 1893.

Anamnese: Ueber luetische Infection fehlen anamnestische Angaben. Seit einem Jahre Schmerzen im linken Bein, seit zehn Monaten im rechten, seit neun Monaten auch im Rücken und in den Schultern, so dass Patient bettlägerig wurde. Im Herbst 1892 durch einen Monat Spitalsbehandlung mit geringem Erfolg.

Status praesens: Im Harn Eiweiss. Im Gebiet der Hirnnerven ausser etwas Nystagmus horizontalis keine Störung. Muskelkraft der oberen Extremitäten sehr gering, beiderseits gleich, active und passive Beweglichkeit normal, keine Atrophien, keine Ataxie. Die active Beweglichkeit der unteren Extremitäten sehr eingeschränkt, bei Bewegungen Tremores, besonders links, passive Bewegungen frei. Keine Muskelatrophien, keine Ataxie. Gang spastisch-paretisch, *Romberg*'sches Phänomen nicht ausgesprochen, Reflexe gesteigert. Sensibilität überall normal.

Diagnose: Multiple Sklerose. Spastische Lähmung der unteren Extremitäten. Nephritis chronica.

Am 18. Juli Schmierkur, 5 Touren zu je 5 Einreibungen, Jodnatrium.

Am 25. August entlassen. Gehen bedeutend gebessert, die Schmerzen treten seltener und weniger intensiv auf. Sonst unveränderter Befund.

Fall 13. *M. F.,* 18 jähriger Schuhmacherlehrling, aufgenommen am 19. März 1894.

Anamnese: Ueber Infection fehlen Angaben. Vor $1^1/_4$ Jahren Schwächegefühl, Parästhesien, im rechten, später im linken Bein erschwertes Gehen; nach einiger Zeit Besserung der Beschwerden. Vor drei Wochen neuerdings Verschlimmerung.

Status praesens: An der Herzspitze ein Geräusch im ersten Moment. Nystagmus horizontalis. Parese des rechten Mundfacialis. An der Zunge fibrilläre Zuckungen. Muskelatrophie an der rechten unteren Extremität. Gang spastisch paretisch, *Romberg*'sches Phänomen vorhanden. Reflexe gesteigert, Fussklonus beiderseits auslösbar, Sensibilität normal.

Diagnose: Multiple Sklerose. Insufficienz der Mitralklappe.

Am 22. März Schmierkur, 5 Touren zu je 5 Einreibungen,

Digitized by Google
Original from UNIVERSITY OF MICHIGAN
Generated on 2019-07-08 19:54 GMT / http://hdl.handle.net/2027/mdp.39015043503450
Public Domain in the United States, Google-digitized / http://www.hathitrust.org/access_use#pd-us-google

dann Jodnatrium. Die Schmierkur wird am 4. April wegen Darmkatarrh auf drei Tage unterbrochen. Am 9. Mai entlassen. Gang bedeutend gebessert, Reflexe noch lebhaft, kein Fussklonus. Die übrigen Erscheinungen unverändert.

Fall 14. *A. J.,* 28jähriger lediger Müller, aufgenommen am 24. September 1889.

Anamnese: Vor neun Jahren venerisches Geschwür ohne Folgen. Vor zwei Jahren heftige Schwindelanfälle, später Schwäche in allen Extremitäten, Schmierkur; Verschlimmerung bis zur Bettlägerigkeit, Parästhesien an den Fusssohlen. Nach zwei Monaten Besserung aller Symptome, nur Zittern der Hände blieb zurück. Unter wechselnden Verschlimmerungen und Besserungen des Zustandes mehrmalige Spitalsbehandlung, von Juli bis December 1887, von Februar bis Mai 1888, Jänner bis April 1889. Allmähliche Abnahme des Sehvermögens, heftige Schmerzen in den unteren Extremitäten, Gehen nur mit Stock möglich.

Status praesens: Pupillen gleich weit, reagierend. Beim Seitwärtsblicken Nystagmus horizontalis. Abblassung der Papillen. Sprache langsam, nicht scandierend. Beim Aufsetzen Zittern des Kopfes und des ganzen Körpers. Deutliches Intentionszittern an allen Extremitäten, Muskelkraft gering, Reflexe überall gesteigert. Keine Sensibilitätsstörungen. Gang sehr unsicher, breitspurig, nicht spastisch. *Romberg*'sches Phänomen angedeutet. Beim Blick nach aufwärts stürzt Patient um.

Diagnose: Multiple Sklerose.

Am 16. October Schmierkur, 5 Touren zu je 5 Einreibungen, Massage, Galvanisation des Rückenmarkes.

Status am 24. Jänner 1890: Etwas Nystagmus, beim Fingerspitzenversuch etwas Unsicherheit. Gang ausgesprochen spastisch, etwas ataktisch, beim Stehen ohne Stütze starkes Schwanken. Reflexe gesteigert.

Am 22. April entlassen unter Fortdauer aller objectiven und subjectiven Krankheitserscheinungen.

Fall 15. *P. K.,* 29jähriger lediger Arbeiter, aufgenommen am 9. Juli 1891.

Anamnese: Infection geleugnet. Patient leidet seit seiner Jugend an häufigen Anfällen von Stirn-Kopfschmerz mit Erbrechen. Seit einem Jahr bestehen Schwäche und Schmerzen in beiden Füssen und Händen, sowie Abnahme des Sehvermögens.

Status praesens: Nystagmus horizontalis, leichte Parese der

Digitized by Google
Original from UNIVERSITY OF MICHIGAN
Generated on 2019-07-08 19:54 GMT / http://hdl.handle.net/2027/mdp.39015043503450
Public Domain in the United States, Google-digitized / http://www.hathitrust.org/access_use#pd-us-google

beiden unteren Facialisäste und des Hypoglossus links. An den oberen Extremitäten normale Verhältnisse bis auf leichten Tremor bei Bewegungen. Muskelkraft in den unteren Extremitäten sehr gering, daselbst keine Atrophien, keine Störung der activen und passiven Beweglichkeit, keine Ataxie. Tremor bei Bewegungen. Reflexe und Sensibilität überall normal. Gang schwankend, paretisch. Sprache verlangsamt, in der Zunge zeitweilig Schmerzen. Der zweite, dritte und vierte Brustwirbel druckschmerzhaft, ebenso der Stamm des linken Ischiadicus.

Diagnose: Paresis extremitatum inferiorum. Multiple Sklerose.

Am 9. August wird Patient nach roborierender Behandlung und Galvanisation mit unverändertem Zustand entlassen.

Am 8. October wird er wieder aufgenommen mit demselben Befund wie am 1. August.

Am 16. November ist notiert: Bedeutende Herabsetzung des Sehvermögens, rechts werden Finger in 2 m gezählt, links ist die Sehschärfe $^1/_3$ der normalen. Bedeutende concentrische Einschränkung des Gesichtsfeldes (Neuritis optica retrobulbaris).

Am 20. November Schmierkur, 5 Touren zu je 5 Einreibungen. Am 11. Jänner 1892 wird Patient entlassen. Der Zustand ist im Allgemeinen unverändert, nur ist eine Steigerung der Reflexe hinzugekommen.

Fall 16. *B. M.*, 35jährige Witwe, aufgenommen am 15. Jänner 1892.

Anamnese: Infection negiert. Seit sechs Jahren Schwäche in den unteren Extremitäten. Seit einigen Jahren Zittern der Hände bei Bewegungen, Verschlechterung des Ganges. Vor $1^1/_2$ Jahren Krankenhausbehandlung durch $4^1/_2$ Monate mit Schmierkur, Bädern und Elektricität, darauf Besserung des Zustandes. Seit October 1891 neuerliche Verschlimmerung, häufige Kopfschmerzen.

Status praesens: Nystagmus horizontalis, reflectorische Pupillenstarre. Intentionszittern und geringe Ataxie an den oberen Extremitäten. Erhöhte Patellarreflexe. Kein Fussklonus. Beim Versuch zu stehen bedeutendes Zittern und Schwanken des ganzen Körpers. Gang nur mit Unterstützung möglich, stark spastisch. *Romberg*'sches Phänomen stark ausgeprägt.

Diagnose: Multiple Sklerose.

Am 25. Jänner Schmierkur, 6 Touren zu je 5 Einreibungen, darauf Jodnatrium. Faradisation, Massage.

Am 11. Juli 1892 entlassen. Reflectorische Pupillenreaction vorhanden, im übrigen der Zustand unverändert.

Digitized by Google
Original from UNIVERSITY OF MICHIGAN
Generated on 2019-07-08 19:54 GMT / http://hdl.handle.net/2027/mdp.39015043503450
Public Domain in the United States, Google-digitized / http://www.hathitrust.org/access_use#pd-us-google

Fall 17. *Z. A.*, 24jährige ledige Oekonomenstochter, aufgenommen am 20. September 1892.

Anamnese: Infection geleugnet. Vor fünf Jahren ein Jahr lang andauernde Schwäche in der linken, darauf in der rechten unteren Extremität. Vor drei Jahren Gravidität mit Oedem der Beine, das nach dem Puerperium schwand und eine Schwäche zurückliess. Seither Doppeltsehen und Schwindel. Dieses Jahr neuerliche Gravidität, seit deren Ablauf Patientin nicht mehr gehen kann.

Status praesens: Anisokorie; beim Blick nach aussen und nach oben bleibt das rechte Auge immer zurück und es treten Doppelbilder auf. Leichte Ataxie, bedeutendes Intentionszittern an den oberen Extremitäten. Beim Versuch zu stehen starkes Zittern und Schwanken des ganzen Körpers. Active Bewegungen mit den unteren Extremitäten nicht möglich, passive ohne pathologischen Widerstand. Keine Sensibilitätsstörungen. Reflexe sehr gesteigert. Sprache langsam, monoton.

Diagnose: Multiple Sklerose.

Am 23. September Schmierkur, 5 Touren zu je 6 Einreibungen, dann Jodnatrium.

Am 13. November entlassen unter Fortdauer aller Krankheitserscheinungen.

Fall 18. *S. J.*, 29jähriger lediger Fabriksarbeiter, aufgenommen am 2. März 1893.

Anamnese: Patient hat eine gonorrhoische Affection durchgemacht, über Zeit und nähere Umstände fehlen Angaben.

Seit 8 Jahren Schwäche im ganzen Körper, Zittern der Extremitäten. Seit einigen Jahren Verlangsamung der Sprache.

Status praesens: Reflectorische Pupillenstarre. Sprache etwas zögernd, scandierend. Leichtes Intentionszittern an den oberen, grobes Schwanken bei Bewegungen an den unteren Extremitäten. Gang spastisch-paretisch, dabei starkes Schwanken des ganzen Körpers. Reflexe gesteigert.

Diagnose: Multiple Sklerose.

Am 9. März Schmierkur, 5 Touren zu je 5 Einreibungen.

Am 8. April mit Fortdauer aller Erscheinungen entlassen.

Fall 19. *M. W.*, 51jähriger lediger Schuhmacher, aufgenommen am 6. März 1893.

Anamnese: Infection negiert. Kopf von Geburt an grösser als normal. Vor zwölf Jahren bestand durch ein Jahr Kurzathmigkeit,

Digitized by Google
Original from UNIVERSITY OF MICHIGAN
Generated on 2019-07-08 19:54 GMT / http://hdl.handle.net/2027/mdp.39015043503450
Public Domain in the United States, Google-digitized / http://www.hathitrust.org/access_use#pd-us-google

Husten und Blutspucken, vor einem halben Jahre durch mehrere Wochen unter Fieber schmerzhafte Gelenksschwellungen an den unteren Extremitäten. Seit einem halben Jahre auch Zittern in den Extremitäten und erschwertes Gehen.

Status praesens: Horizontaler Kopfumfang 68 cm. Herz frei. Die Knie- und Sprunggelenke druckschmerzhaft, activ wenig beweglich. Chronischer Bronchialkatarrh, freie Flüssigkeit im Abdomen, im Harn kein Eiweiss. Pupillenreaction träge. Im linken Musculus frontalis rhythmische Contractionen, Flimmern an der Zunge. Grobes Intentionszittern an den oberen Extremitäten, die Reflexe bedeutend erhöht. Die Füsse in Spitzfussstellung, die Zehen krallenartig gebeugt. Gang spastisch-paretisch. Keine Sensibilitätsstörungen, keine Muskelatrophien, ausgenommen die beiderseitige Daumenballenmuskulatur.

Diagnose: Hydrocephalus internus chronicus congenitus, Sklerosis multiplex.

Am 10. März Schmierkur, 6 Touren zu je 5 Finreibungen, dann Jodnatrium. Massage.

Am 20. Juni ist notiert: Patient geht viel besser; die Schmerzen in den unteren Extremitäten bei Bewegungen und die Spasmen haben nachgelassen.

Später verschlechtert sich wieder der Zustand. Patient wird am 13. Februar 1894 entlassen, unter Fortdauer aller Krankheitserscheinungen.

Fall 20. *K. M.,* 22jährige ledige Weberin, aufgenommen am 11. Mai 1893.

Anamnese: Vor einem halben Jahre begannen unter Schüttelfrost und Rückenschmerzen, Schmerzen in den unteren Extremitäten, die durch sechs Wochen anhielten, darauf durch eine Woche Krämpfe in den Fusssohlen. Seither Abmagerung, Schwäche in den Beinen, erschwertes Gehen. Ueber luetische Infection fehlen Angaben.

Status praesens: Nystagmus oscillatorius. Parese des Nervus abducens sinister. Bei Bewegungen der Extremitäten etwas Unsicherheit. Gehen nur mit Unterstützung möglich, Gang spastisch-paretisch. Schwanken beim Stehen auf enger Basis. Reflexe gesteigert. Keine Sensibilitätsstörungen.

Diagnose: Multiple Sklerose.

Am 13. Mai Schmierkur, 5 Touren zu je 5 Einreibungen, darauf Jodnatrium.

Digitized by Google
Original from UNIVERSITY OF MICHIGAN
Generated on 2019-07-08 19:54 GMT / http://hdl.handle.net/2027/mdp.39015043503450
Public Domain in the United States, Google-digitized / http://www.hathitrust.org/access_use#pd-us-google

Am 2. Juli entlassen. Die Steigerung der Reflexe ist geschwunden; die übrigen Symptome unverändert.

Fall 21. *C. J.*, 45 jähriger verheirateter Lehrer, aufgenommen am 22. Juli 1893.

Anamnese: Vor acht Jahren begannen Parästhesien in den Unterschenkeln, besonders rechts, Schwäche der Beine; vor einiger Zeit kamen dazu Parästhesien in der rechten Hand. Ueber luetische Infection fehlen anamnestische Angaben.

Status praesens: Chronischer Bronchialkatarrh. Anisokorie, Pupillenreaction erhalten, Nystagmus horizontalis. Atrophia nervi optici oculi utriusque. Centrales Skotom für Rothgrün. Parese des rechten unteren Facialisastes und des rechten Hypoglossus. Intentionszittern an den oberen und unteren Extremitäten. Reflexe sehr gesteigert. Patient kann nur mit Unterstützung gehen, Gang stark spastisch. Tastsinn am Thorax und Abdomen, an den Fingerspitzen und Fusssohlen herabgesetzt, Temperatursinn desgleichen am Abdomen und an den Unterschenkeln.

Diagnose: Multiple Sklerose.

Am 22. Juli Schmierkur, 5 Touren zu je 5 Einreibungen.

Dieselbe wird vom 39. Juli an durch vier Wochen wegen Stomatitis mercurialis unterbrochen. Galvanisation des Rückenmarks.

Am 15. October entlassen. Die Sensibilitätsstörungen sind geschwunden, der Nystagmus geringer. Alle sonstigen Erscheinungen dauern fort.

Fall 22. *B. R.*, 55 jährige Maurerswittwe, aufgenommen am 6. Februar 1894.

Anamnese: Seit einem Jahr Flimmern vor den Augen, Parästhesien an den unteren Extremitäten, später am ganzen Körper. Seit vierzehn Tagen unsicherer Gang, Zittern der Füsse, starkes Herzklopfen. Ueber luetische Infection anamnestisch nichts erhoben.

Status praesens: Rechtsseitige Wanderniere, Magendilatation. Beiderseitige Sehnervenatrophie. Herabsetzung der Sensibilität im Trigeminusgebiet beiderseits, Sprache normal. Intentionszittern an den oberen und unteren Extremitäten, Flimmern der Muskulatur. Gang unsicher, etwas spastisch, Reflexe etwas erhöht.

Diagnose: Multiple Sklerose.

Am 12. Februar 1894 Schmierkur, 4 Touren zu je 5 Einreibungen, dann Jodnatrium. Faradisation.

Digitized by Google
Original from UNIVERSITY OF MICHIGAN
Generated on 2019-07-08 19:54 GMT / http://hdl.handle.net/2027/mdp.39015043503450
Public Domain in the United States, Google-digitized / http://www.hathitrust.org/access_use#pd-us-google

Am 24. März entlassen unter Fortdauer aller Krankheitserscheinungen.

III.

Hirntumoren.

Fall 23. *S. J.*, 45jähriger lediger Mühlknecht, aufgenommen am 31. März 1890.

Anamnese: Seit einem Jahre häufig Kopfschmerzen, seit sechs Wochen häufige Krampfanfälle mit Bewusstseinsverlust, welchen Schwindelgefühl vorausgeht. In der letzten Zeit auch Schwäche beim Gehen. Ueber luetische Infection anamnestisch nichts erhoben.

Status praesens: Beiderseitige Stauungspapille. Gang träge, etwas paretisch. Keine Ataxie, keine Spasmen. Die Sensibilität an den oberen Thoraxpartien etwas herabgesetzt. Die rechte Nasolabialfalte etwas weniger ausgeprägt als die linke. Motorische Kraft der oberen Extremitäten gering. Die Anfälle wie in der Anamnese beschrieben.

Diagnose: Tumor cerebri.

Am 6. April Schmierkur, 6 Touren zu je 5 Einreibungen.

Am 9. Mai ist folgender Befund notiert: Bei seitlicher Blickrichtung Nystagmus horizontalis. Die rechte Nasolabialfalte weniger deutlich als die linke, die Zunge weicht nach rechts ab, flimmert etwas. Motorische Schwäche der oberen und unteren Extremitäten. Gang etwas taumelnd, *Romberg*'sches Phänomen deutlich. Die epileptiformen Anfälle wiederholen sich häufig, die Kopfschmerzen dauern mit wechselnder Intensität an.

Am 27. Mai entlassen mit Fortbestehen aller Krankheitserscheinungen.

Fall 24. *S. A.*, 30jährige ledige Köchin, aufgenommen am 22. Jänner 1892.

Anamnese: Seit vier Monaten mehrmals in der Woche anfallsweise auftretender Kopfschmerz, hauptsächlich in der rechten Kopfhälfte. Gleichzeitig häufiger Schwindel und häufiges Erbrechen, oft mehrmals im Tage. Ueber luetische Infection anamnestisch nichts erhoben.

Status praesens: Zeitweilig Ohrensausen rechts. Leichter Nystagmus. Beiderseitige hochgradige Stauungspapille. Sonst keinerlei Störung von Seiten des Nervensystems.

Diagnose: Tumor cerebri, vielleicht in der hinteren Schädelgrube.

Am 25. Jänner Schmierkur, 6 Touren zu je 5 Einreibungen.

Digitized by Google
Original from UNIVERSITY OF MICHIGAN
Generated on 2019-07-08 19:54 GMT / http://hdl.handle.net/2027/mdp.39015043503450
Public Domain in the United States, Google-digitized / http://www.hathitrust.org/access_use#pd-us-google

Am 28. Februar entlassen. Das Ohrensausen, jetzt vorwiegend links, und die Kopfschmerzen dauern fort, ebenso der Nystagmus und die beiderseitige Stauungspapille.

Fall 25. *T. F.,* 19 jähriger Schmied, aufgenommen am 18. November 1892.

Anamnese: Infection negiert. Seit neun Wochen Anfälle von heftigem Kopfschmerz, besonders in den Morgenstunden, dem Erbrechen folgt. In den Intervallen, die drei bis vier Tage dauern, Wohlbefinden. Seither bestehen auch häufige Schwindelanfälle.

Status praesens: Somatisch und von Seiten der Hirnnerven keinerlei Störungen mit Ausnahme der folgenden: Beiderseits beginnende Stauungspapille. Patient gähnt sehr häufig, bekommt beim Gehen Schwindel.

Diagnose: Tumor cerebri.

Am 24. November Schmierkur, 5 Touren zu je 5 Einreibungen.

Am 8. December ist notiert: Bei seitlicher Blickrichtung Nystagmus horizontalis, beim Blick nach oben und unten Nystagmus verticalis. Abducensparese rechts.

Am 13. December: Kopfschmerz ständig in der Stirn localisiert. Motorische Kraft der oberen Extremitäten stark herabgesetzt, rechts beinahe Null, Tremor bei Bewegungen, Ataxie. Gang breitspurig, taumelnd, Patient ist unfähig, auf schmaler Basis zu stehen.

Vom 16. Jänner 1893 an besteht häufiger Singultus. Der Kopfschmerz vorwiegend in Hinterhaupt und Nacken localisiert.

Am 17. März entlassen; der ganze Symptomencomplex besteht fort.

Fall 26. *K. M.,* 27 jährige ledige Dienstmagd, aufgenommen am 2. März 1894.

Anamnese: Seit einem halben Jahre Kopfschmerzen in der rechten Schläfengegend, Nebel vor den Augen. Ueber luetische Infection fehlen anamnestische Angaben.

Status praesens: Beiderseits stark ausgebildete Stauungspapille; Sehschärfe rechts $^1/_{10}$, links $^1/_4$ der normalen. Nystagmus horizontalis. Parese der beiden unteren Facialisäste und des Hypoglossus rechts. Gang unsicher, breitspurig, dabei tritt Schwindel auf; *Romberg*'sches Phänomen vorhanden. Sprache mühsam, stockend. Sonst im Gebiete des Nervensystems keine Störung.

Diagnose: Papillitis. Tumor cerebri?

Am 12. März Schmierkur, 4 Touren zu je 5 Einreibungen, dann Jodnatrium.

Digitized by Google Original from UNIVERSITY OF MICHIGAN
Generated on 2019-07-08 19:54 GMT / http://hdl.handle.net/2027/mdp.39015043503450
Public Domain in the United States, Google-digitized / http://www.hathitrust.org/access_use#pd-us-google

Am 31. Mai entlassen. Sehschärfe rechts $^1/_6$, links $^1/_3$ der normalen. Alle objectiven und subjectiven Krankheitserscheinungen dauern fort.

Fall 27. *G. M.*, 21 jährige ledige Taglöhnerin, aufgenommen am 22. Mai 1894.

Anamnese: Seit fünf Jahren leidet Patientin an anfallsweise auftretenden Schmerzen in Kopf und Unterleib. Vor einem Jahre schwollen die unteren Extremitäten und das Abdomen an. Seit dieser Zeit nimmt die Sehkraft ab und stellen sich häufig Zuckungen an den oberen Extremitäten in der Dauer von etwa zehn Minuten ein, während welcher Patientin das Bewusstsein nicht verliert. Ueber luetische Infection fehlen anamnestische Angaben.

Status praesens: Pupillenreaction fehlt. Beiderseitige, rechts stärkere Stauungspapille. Parese des rechten Abducens und des linken unteren Facialisastes. Atrophie des linken Acusticus. Die Zunge weicht nach links ab, ihre linke Hälfte ist atrophisch. Die Reflexe sind erhöht, der Gang ist unsicher, leicht spastisch. Patientin ist etwas dement.

Diagnose: Tumor cerebri, vielleicht in der linken hinteren Schädelgrube.

Am 26. Mai Schmierkur, 6 Touren zu je 5 Einreibungen.

Am 16. Juli entlassen. Alle Krankheitserscheinungen dauern fort.

Fall 28. *P. K.*, 27 jährige ledige Arbeiterin, aufgenommen am 27. Jänner 1893.

Anamnese: Infection geleugnet. Seit drei Wochen Tremores in allen Extremitäten, tonische Krämpfe in den Fingerbeugern. Seither ist Patientin sehr vergesslich, die Sprache verlangsamt. Im Jahre 1887 war Patientin auf dem linken Auge erblindet und durch eine Operation geheilt worden; das Sehvermögen auf diesem Auge ist jedoch seitdem herabgesetzt.

Status praesens: Iridocyklitis chronica peracta sinistra. Parese des Stirn- und Mundastes des Facialis links. Leichte Sprachstörung im Sinne von amnestischer Aphasie. Die Muskulatur der oberen Extremitäten sehr schwach, besonders die Mm. interossei. Die kleinen Finger in Flexionsstellung. Nirgends Tremores; die Patellarreflexe sind gesteigert, der Gang ist normal. Kein *Romberg*sches Phänomen.

Diagnose: Tumor cerebri, vielleicht in den Centralwindungen links.

Am 1. Februar Schmierkur, 4 Touren zu je 5 Einreibungen.

Digitized by Google
Original from UNIVERSITY OF MICHIGAN
Generated on 2019-07-08 19:54 GMT / http://hdl.handle.net/2027/mdp.39015043503450
Public Domain in the United States, Google-digitized / http://www.hathitrust.org/access_use#pd-us-google

Am 10. Februar ein Anfall ohne Bewusstseinsverlust mit Parese des rechten Facialis und klonischen Krämpfen in der rechten oberen Extremität. Derartige Anfälle wiederholen sich bis zum 15. Februar häufig. Während dieser Zeit wird die Schmierkur ausgesetzt.

Am 24. Februar zwei Anfälle mit Bewusstseinsverlust, aber ohne klonische und tonische Krämpfe, bloss die Hände sind geballt, die Pupillen sehr weit, Schaum vor dem Munde. Patientin fängt an soporös zu werden. Am 25. wieder ein Anfall. Es bestehen keine Diarrhöen, keine Salivation. In der Nacht zum 26. Februar und an diesem Tage gehäufte Anfälle, Exitus im Coma um $7^1/_2$ Uhr abends.

Pathologisch-anatomische Diagnose: Glioma cerebri von Gänseeigrösse im Bereiche der linken Grosshirnhemisphäre, den unteren Theil der Centralwindungen und den hinteren Abschnitt der mittleren und unteren Stirnwindung substituierend.

IV.

Rinden- und Kapselläsionen.

Fall 29. *Z. K.*, 50 jähriger verheirateter Weber, aufgenommen am 4. März 1891.

Anamnese: Infection geleugnet. Seit fünf Jahren Krampfanfälle mit Bewusstlosigkeit, die hauptsächlich in der kalten Jahreszeit auftraten. Vor einem Jahr ein Schlaganfall ohne Bewusstseinsverlust mit nachfolgender Schwäche und später Lähmung der rechten Körperhälfte, Parästhesien in derselben, Zuckungen in der rechten Gesichtshälfte und vorübergehender Sprachstörung. Die rechtsseitigen Extremitäten magerten ab. In den nächsten Monaten stellte sich die Beweglichkeit der gelähmten Extremitäten theilweise wieder her.

Status praesens: Anisokorie, Pupillenreaction vorhanden. Parese des Mundfacialis und Hypoglossus rechts. An der rechten oberen Extremität Atrophie der Muskulatur, die activen Bewegungen in geringerem Ausmass möglich, die motorische Kraft gegen links herabgesetzt, keine Ataxie, keine Spasmen. An der rechten unteren Extremität dieselben Störungen, nur weniger ausgebildet. Reflexe rechts gesteigert, Gang paretisch. Keine Sensibilitätsstörungen.

Diagnose: Läsion der linksseitigen Centralwindungen und des Lobulus paracentralis, wahrscheinlich Narbe. Therapie: Faradisation, Jodnatrium.

Am 11. Juni ist folgender Befund notiert: An den Hirnnerven

Digitized by Google
Original from UNIVERSITY OF MICHIGAN
Generated on 2019-07-08 19:54 GMT / http://hdl.handle.net/2027/mdp.39015043503450
Public Domain in the United States, Google-digitized / http://www.hathitrust.org/access_use#pd-us-google

dieselben Verhältnisse wie am 4. März. An der rechten oberen Extremität im Schulter-, Ellbogen- und Handgelenk Contracturen, die Finger frei beweglich; sonst unveränderter Befund. Ebenso im rechten Knie- und Sprunggelenk Contracturen.

Reflexe rechts erhöht. Keine Sensibilitätsstörungen. Gang spastischparetisch, dabei Zittern am ganzen Körper.

Am 12. Juni Schmierkur, 6 Touren zu je 5 Einreibungen.

Am 12. Juli entlassen. Gang gebessert, das Zittern dabei geringer als vor der Schmierkur, sonst keine Veränderung.

Fall 30. *M. G.*, 39jähriger lediger Glashändler, aufgenommen am 4. Juli 1891.

Anamnese: Infection geleugnet. Seit vier Jahren Blasenkatarrh, angeblich nach Genuss schlechten Bieres. Vor drei Jahren ein Schlaganfall ohne Bewusstseinsverlust, nach welchem die linke Körperhälfte gelähmt war. Die Lähmung gieng etwas zurück, doch blieb erschwerte Harnentleerung bestehen. Vor drei Wochen trat über Nacht Verlust der Sprache ein, ohne Lähmung der Extremitäten. Die Sprache kehrte bald wieder, jedoch mit stark heiserer Stimme; es besteht aber seit dieser Zeit vollständige Harnverhaltung.

Status praesens: Parese des rechten Mundfacialis und des linken Hypoglossus. Das linke Stimmband gelähmt, der davon sichtbare hintere Theil, das rechte und die falschen Stimmbänder geröthet, geschwollen, von unebener Oberfläche. Patient fast aphonisch. Keinerlei Sprachstörung vorhanden. Die linke obere Extremität wird im Schultergelenk leicht abduciert, im Ellbogengelenk leicht flectiert und stark proniert gehalten, die Finger sind etwas flectiert, der Daumen leicht abduciert. Active und passive Beweglichkeit dieser Extremität beschränkt, am meisten die der Hand. Die Muskulatur dieser Extremität etwas atrophisch. An der rechten oberen Extremität keine Motilitätsstörung. An den unteren Extremitäten die active und passive Beweglichkeit, erstere mit normaler Kraft, erhalten. Nur die Dorsalflexion des linken Fusses erfolgt etwas schwächer als rechts. Ataxie an der rechten oberen und an den unteren Extremitäten nicht vorhanden, an der linken oberen besteht Unsicherheit der Bewegungen. Nirgends Sensibilitätsstörungen. Gang mit dem linken Bein etwas spastischparetisch. Kein *Romberg*'sches Phänomen. Reflexe auf der linken Seite gesteigert.

Diagnose: Hemiplegia sinistra forsitan ex haemorrhagia.

Am 15. Juli Schmierkur, 5 Touren zu je 5 Einreibungen.

Am 11. October entlassen. Die Stimmbänder schliessen, sind

Digitized by Google
Original from UNIVERSITY OF MICHIGAN
Generated on 2019-07-08 19:54 GMT / http://hdl.handle.net/2027/mdp.39015043503450
Public Domain in the United States, Google-digitized / http://www.hathitrust.org/access_use#pd-us-google

jedoch immer noch stark geschwollen, die Heiserkeit ist etwas zurückgegangen. Gang etwas gebessert. Alle übrigen Erscheinungen unverändert.

Fall 31. *K. A.*, 24jähriger lediger Gelbgiesser, aufgenommen am 9. März 1892.

Anamnese: Infection geleugnet. Vor einem Vierteljahr begannen Parästhesien und Schwäche in der rechten Hand und im rechten Fuss, die sich später über die ganze rechte und untere Extremität ausbreiteten. Auch traten in der rechten Kopfhälfte Parästhesien und Schmerzen auf. Seit einigen Wochen besteht Doppeltsehen und Schwerfälligkeit der Zunge beim Sprechen.

Status praesens: Parese des rechten Abducens. Sprache erschwert, dysarthrisch. An den rechtsseitigen Extremitäten die motorische Kraft herabgesetzt, deutliche Ataxie, keine Spasmen. Patellarreflex nnd Fussklonus rechts auslösbar, links fehlend. Die Sensibilität an der ganzen rechten Körperhälfte, auch im Gesicht, bedeutend herabgesetzt. Gang ataktisch-paretisch. Das Gesichtsfeld rechts concentrisch eingeschränkt.

Diagnose: Läsion der Centralwindungen links, vielleicht circumscripte Encephalitis, vielleicht Tumor.

Am 10. März Schmierkur, 5 Touren zu je 5 Einreibungen. Massage, Faradisation,

Am 14. Mai entlassen. Die motorische Kraft der rechtsseitigen Extremitäten bedeutend gestiegen, Gang gebessert, jedoch noch etwas paretisch. Die Sensibilitätsstörungen zurückgegangen und nur auf die Extremitäten beschränkt.

Fall 32. *K. W.*, 22jähriger lediger Tagelöhner, aufgenommen am 9. Juni 1892.

Anamnese: Infection geleugnet. Seit zwei Jahren Schwäche in der linken oberen und unteren Extremität ohne Gefühlsstörung, ohne bekannte Ursache und ohne vorausgegangenen Bewusstseinsverlust entstanden. Später Parästhesien und Schmerzen in den linksseitigen Extremitäten und Zunahme der Schwäche in denselben.

Status praesens: Augenhintergrund beiderseits normal. Die Muskulatur der linken oberen Extremität, besonders am Thenar und Antithenar, schwächer als rechts, die Bewegungen der ersteren ataktisch. Die active und passive Beweglichkeit aller Extremitäten ungestört. Der Umfang der linken unteren Extremität etwas geringer als der der rechten, ebenso die motorische Kraft. Im Mus-

Digitized by Google
Original from UNIVERSITY OF MICHIGAN
Generated on 2019-07-08 19:54 GMT / http://hdl.handle.net/2027/mdp.39015043503450
Public Domain in the United States, Google-digitized / http://www.hathitrust.org/access_use#pd-us-google

culus extensor cruris quadriceps fibrilläre Zuckungen. Reflexe normal, ebenso Sensibilität. Gang unsicher, leicht schwankend, im linken Bein spastisch. Kein *Romberg*'sches Phänomen.

Diagnose: Läsion der Centralwindungen rechts, vielleicht Tuberkel.

Am 10. Juni Schmierkur, 4 Touren zu je 5 Einreibungen.

Am 8. Juli entlassen. Schwäche und Ataxie in den linksseitigen Extremitäten geringer, Gang gebessert, die übrigen Symptome unverändert.

Fall 33. *T. J.*, 40jährige Schneidersgattin, aufgenommen am 28. Februar 1893.

Anamnese: Seit zehn Wochen heftige Kopfschmerzen, Flimmern vor den Augen. Bald darauf plötzlich Lähmung der rechtsseitigen Extremitäten, durch einen Tag Verlust der Sprache, welche nachher verlangsamt und erschwert war. Infection geleugnet.

Status praesens: Parese der beiden unteren Facialisäste und des Hypoglossus rechts. Die active Beweglichkeit der rechten oberen Extremität stark, der rechten unteren weniger herabgesetzt, die passive Beweglichkeit frei, keine Muskelatrophien. Gang mit dem rechten Bein etwas paretisch, kein *Romberg*'sches Phänomen. Keine Sensibilitätsstörungen. Reflexe rechts etwas gesteigert. Keine aphatische Sprachstörung, die Sprache nur etwas verlangsamt. Keine Arteriosklerose, am Herzen nichts Pathologisches.

Diagnose: Läsion des hinteren Schenkels der inneren Kapsel links.

Am 4. März Schmierkur, 4 Touren zu je 5 Einreibungen, Faradisation.

Am 29. März entlassen. Die Facialisparese kaum angedeutet, die active Beweglichkeit der rechtsseitigen Extremitäten bedeutend freier, Reflexe noch gesteigert.

Fall 34. *L. B.*, 51jährige Maschinistenswitwe, aufgenommen am 31. December 1892.

Anamnese: Infection negiert. Seit Mai 1891 die Beweglichkeit der Zunge vermindert, die Aussprache erschwert, der Mund verzogen; die linke obere Extremität wurde immer schwächer und ist seit Juni 1891 gelähmt. Vor drei Wochen plötzlich Lähmung der linken unteren Extremität. Im 13. Lebensjahre hatte Patientin angeblich Wassersucht in der Dauer von 14 Tagen durchgemacht.

Status praesens: Arteriosklerose. Im Harn Eiweiss, Hypertrophie des linken Ventrikels, keine Geräusche am Herzen In der

Digitized by Google
Original from UNIVERSITY OF MICHIGAN
Generated on 2019-07-08 19:54 GMT / http://hdl.handle.net/2027/mdp.39015043503450
Public Domain in the United States, Google-digitized / http://www.hathitrust.org/access_use#pd-us-google

linken Glutäalgegend ein Decubitus von 3 cm Durchmesser. Augenhintergrund normal. Lähmung des unteren Facialisastes und des Hypoglossus links. Die linksseitigen Extremitäten zeigen vollständige schlaffe Lähmung mit Atrophie der Muskulatur, ohne Spasmen, ohne Contracturen. Die Sensibilität an der linken Körperhälfte, besonders an den Extremitäten herabgesetzt. Reflexe links gesteigert.

Diagnose: Läsion des hinteren Schenkels der inneren Kapsel rechts, wahrscheinlich hämorrhagischer Erweichungsherd. Nephritis chronica.

Am 3. Jänner 1893 Schmierkur, 6 Touren zu je 5 Tagen, Faradisation.

Am 28. Jänner ist folgender Befund notiert: Facialis- und Hypoglossuslähmung wie am 31. December. Finger und Vorderarm links in leichter Beuge-, Oberarm in Adductionscontractur, die sich nur unter Schmerzen passiv beheben lässt. Finger und Hand geschwollen, die Temperatur daselbst erhöht. An der linken unteren Extremität im Knie und Sprunggelenk leichte Contractur, Temperatur am linken Fuss erhöht. Tast-, Schmerz- und Temperaturempfindung an den linksseitigen Extremitäten bedeutend herabgesetzt, die Reflexe daselbst erhöht.

Am 12. Februar entwickelt sich unter Fieber im rechten Unterlappen der Lunge ein hämorrhagischer Infarct, dessen Erscheinungen in den nächsten Wochen wieder vollständig schwinden. Die Contracturen nehmen immer mehr zu.

Am 29. März plötzlich Exitus letalis. Pathologisch-anatomische Diagnose: Morbus Brightii chronicus, Endocarditis ad valvulam bicuspidalem, Hypertrophia ventriculi cordis sinistri, Embolia arteriae carotidis internae dextrae et arteriae fossae Sylvii dextrae subsequente emollitione haemorrhagica dextra vetusta. Infarctus haemorrhagicus pulmonis dextri. Polypus mucosus uteri.

V.

Bulbärparalyse.

Fall 35. *C. J.*, 41 jähriger Arbeiter, aufgenommen am 24. November 1892.

Anamnese: Infection geleugnet. Vor neun Wochen Sturz von einem sechs Meter hohen Gerüst, darauf durch vier Tage Bewusstlosigkeit. Im Anschluss daran traten linksseitiger Kopfschmerz, Schmerzen in der linken Nacken- und Brusthälfte, im Kreuz und

Digitized by Google
Original from UNIVERSITY OF MICHIGAN
Generated on 2019-07-08 19:54 GMT / http://hdl.handle.net/2027/mdp.39015043503450
Public Domain in the United States, Google-digitized / http://www.hathitrust.org/access_use#pd-us-google

rechten Oberarm auf, in der letzten Zeit auch Schmerzen beim Schlingen. Durch drei Wochen bestand auch Doppeltsehen.

Status praesens: Die elektrische Erregbarkeit des linken Facialis herabgesetzt, seine Funktion normal. Die Zunge weicht nach links ab, ihre linke Hälfte ist atrophisch, daselbst Entartungsreaction. Die Stimme ist heiser. Laryngoskopischer Befund. Lähmung des linken Stimmbandes, bei der Phonation überschreitet das rechte Stimmband die Medianlinie und schliesst die Stimmritze Sprache undeutlich, langsam. Gang schwankend, breitspurig. Die Sensibilität im Gebiet des linken oberen Trigeminusastes herabgesetzt.

Diagnose: Bulbärparalyse.

Am 14. Jänner 1893 Schmierkur, 5 Touren zu je 5 Einreibungen, dann Jodnatrium. Faradisation.

Die angeführten Symptome ändern sich nicht; dazu gesellt sich später noch eine bedeutende Schwäche der linken Schultergürtelmuskulatur.

Am 1. April entlassen unter Fortdauer aller Krankheitserscheinungen.

Fall 36. *K. A.*, 42jähriger verheirateter Metallgiesser, aufgenommen am 31. Januar 1893.

Anamnese: Infection geleugnet. Im Sommer 1889 durch zwei Monate Doppeltsehen, welches seit December 1889 constant blieb. Bald darauf Schwäche in den unteren, später in den oberen Extremitäten, schleudernder, unsicherer Gang. Gleichzeitig traten Schlingbeschwerden und erschwertes Sprechen auf, beim Lachen verzog sich nur die linke Gesichtshälfte. Im Jahre 1892 durch mehrere Monate Spitalsbehandlung, während welcher durch Elektricität sich Besserung einstellte. Da der frühere Zustand wieder zurückkehrte, im Herbst 1892 neuerliche Spitalsbehandlung und Besserung während derselben.

Status praesens: Insufficienz des M. trochlearis, rectus superior und abducens rechts, des rectus internus und abducens links. Hypoglossusparese rechts. Kraft der Mm. deltoidei gering, ebenso der Händedruck. Muskulatur der Vorderarme sehr schwach, extreme Beugung und Streckung der Finger nicht möglich; sonst alle activen und passiven Bewegungen an den oberen Extremitäten frei. An den unteren Extremitäten keine Störungen. Nirgends Ataxie, Tremores, Muskelflimmern. Keine Sensibilitätsstörungen. Reflexe normal. Schreiben gut möglich, nach längerem Sprechen dysarthrische Sprachstörung.

Digitized by Google
Original from UNIVERSITY OF MICHIGAN
Generated on 2019-07-08 19:54 GMT / http://hdl.handle.net/2027/mdp.39015043503450
Public Domain in the United States, Google-digitized / http://www.hathitrust.org/access_use#pd-us-google

Diagnose: Polioencephalitis media.[1])

Am 1. Februar Schmierkur, 5 Touren zu je 5 Einreibungen, dann Jodnatrium. Faradisation. Später Bromnatrium.

Am 20. Juli entlassen mit bedeutender Besserung der Motilität der oberen Extremitäten.

Da die Schwäche derselben später wieder zunahm, Faustbildung und Schreiben unmöglich wurde, neuerliche Aufnahme am 21. Juni 1894. Am 9. August Schmierkur, 5 Touren zu je 5 Einreibungen. Entlassen am 10. September mit unverändertem Krankheitszustand.

VI.

Tabes dorsalis.

Fall 37. *H. A.*, 44jährige Schlossersfrau, aufgenommen am 16. September 1891.

Anamnese: Ueber luetische Infection nichts eruierbar. Vor vier Jahren über Nacht Bewegungsstörung in Hand und Fuss rechts; die Störung an der Hand gieng noch am selben Tage zurück, die am Fuss nicht mehr. Seit dieser Zeit bestehen auch heftige Knieschmerzen. Seit drei Jahren dieselben Erscheinungen links. Vor zwei Jahren waren beide Unterschenkel eine Zeit lang angeschwollen, seither in denselben Parästhesien. Seit sechs Wochen Magenbeschwerden. Erbrechen.

Status praesens: Nirgends periostale Wucherungen, keine Schleimhautnarben. Reflectorische und accommodative Pupillenstarre. Parese des unteren Facialisastes und des Hypoglossus rechts; an den oberen Extremitäten bei geschlossenen Augen etwas Tremor, keine Ataxie, dieselbe jedoch deutlich an den unteren Extremitäten. Nirgends trophische oder sensible Störungen. Die Kniephänomene fehlen. Gang sehr stark schwankend, ataktisch; *Romberg*'sches Phänomen deutlich.

Diagnose: Tabes dorsalis.

Am 17. September Schmierkur, 6 Touren zu je 5 Einreibungen, dann Jodnatrium.

Am 27. October entlassen. Das Gehen bedeutend gebessert; die übrigen Symptome unverändert.

---

[1]) Diese Bezeichnung entspricht der auf der Klinik des Herrn Professor *v. Jaksch* eingeführten Nomenclatur, nach welcher mit Polioencephalitis inferior die Bulpärparalyse, mit Polioencephalitis media die Erkrankung der Augenmuskelkerne und mit Polioencephalitis superior die cerebrale Kinderlähmung bezeichnet wird.

Digitized by Google
Original from UNIVERSITY OF MICHIGAN
Generated on 2019-07-08 19:54 GMT / http://hdl.handle.net/2027/mdp.39015043503450
Public Domain in the United States, Google-digitized / http://www.hathitrust.org/access_use#pd-us-google

Fall 38. *K. A.*, 42jähriger lediger Buchhalter, aufgenommen am 3. Juni 1893.

Anamnese: Vor sechzehn Jahren harter Schanker mit schmerzloser Schwellung der Leistendrüsen. Ueber spätere Erscheinungen von Lues nichts eruierbar. Vor einem Jahre Schwinden des Fussschweisses, Kältegefühl, Ameisenlaufen an den unteren Extremitäten. Später Schmerzen in den unteren, zeitweise auch in den oberen Extremitäten, unsicherer Gang.

Status praesens: Linsengrosse Narbe an der Corona glandis. Hochgradige Myopie und chorioiditische Veränderungen beiderseits, links Staphyloma posticum und Glaskörpertrübungen. Reflectorische Pupillenstarre. Ataxie an den unteren Extremitäten, Fehlen des Kniephänomens. Hypalgesie und verringerte Temperaturempfindung bis zur Mitte des Oberschenkels, verlangsamte Empfindungsleitung bis zum Knie nach aufwärts beiderseits. Beide Füsse in Spitzfussstellung, Dorsalflexion in geringem Ausmass möglich. Gang ataktisch-paretisch.

Diagnose: Tabes dorsalis.

Am 4. Juni Schmierkur, 3 Touren zu je 5 Einreibungen; dann Jodnatrium.

Am 21. Juli entlassen. Gang etwas gebessert; die Schmerzen bleiben vollständig aus. Die übrigen Symptome unverändert.

Fall 39. *H. V.*, 52jähriger verheirateter Schuhmacher, aufgenommen am 4. März 1893.

Anamnese: Patient hat eine Gonorrhöe durchgemacht; über luetische Infection ist nichts eruierbar. Vor vier Jahren Abnahme der Sehkraft rechts, angeblich in Folge einer Kalkverätzung, vor drei Jahren Erblindung rechts. Seit dieser Zeit Schmerzen in der rechten unteren Extremität, seit acht Monaten auch in der rechten Kopf- und Gesichtshälfte und Gefühllosigkeit in der rechten unteren Extremität. Seit sechs Monaten Abnahme des Sehvermögens links.

Status praesens: Schmerzhafte Anschwellung des rechten Sprunggelenkes. Anisokorie, reflektorische Pupillenstarre. Atrophie der Papillen beiderseits; rechts Amaurose, links werden mit + 2 D Finger in 4 m Entfernung gezählt. Augenbewegungen frei. Hypaesthesie und Analgesie im rechten Trigeminusgebiet, beiderseits Herabsetzung des Hörvermögens, Trommelfellnarben. Tremor bei Bewegungen der rechtsseitigen Extremitäten, an der rechten oberen leichte Ataxie. Active und passive Bewegungen im rechten Knie- und Sprunggelenk durch Schmerzen gehindert. *Romberg*'sches Phänomen nicht ausgesprochen. Gang vorsichtig,

Digitized by Google
Original from UNIVERSITY OF MICHIGAN
Generated on 2019-07-08 19:54 GMT / http://hdl.handle.net/2027/mdp.39015043503450
Public Domain in the United States, Google-digitized / http://www.hathitrust.org/access_use#pd-us-google

nicht ataktisch. An der rechten oberen Extremität Analgesie, am rechten Vorderarm und an der Hand Hypaesthesie. Dieselben Verhältnisse an der rechten unteren Extremität. Temperaturempfindung vom rechten Ellbogen- und Kniegelenk nach abwärts erloschen. Bauchreflex fehlend, ebenso Fusssohlenreflex rechts; Kniephänomen beiderseits lebhaft. Faradocutane Sensibilität rechts bedeutend herabgesetzt.

Diagnose: Tabes dorsalis atypica.

Am 10. März Schmierkur, 4 Touren zu je 5 Einreibungen.

Unterbrechung der Schmierkur vom 22. März bis 8. April wegen Stomatitis mercurialis.

Am 22. April entlassen. Sehvermögen und Verhalten der Pupillen unverändert. Sensibilitätsstörungen fast geschwunden. Patellarreflexe vorhanden. Die Tremores, die Schmerzen und Parästhesien geschwunden.

Fall 40. *N. J.*, 45jähriger verheirateter Fleischhauer, aufgenommen am 12. October 1890.

Anamnese: Patient hat als Soldat einen Tripper durchgemacht; über luetische Infection ist nichts eruierbar. Im Jahre 1882 traten Harndrang und Incontinenz auf, die nach zwei Jahren schwanden. Seit 1884 bedeutende Schmerzen in den Beinen und Anschwellung derselben. Seit 1888 Gehen ohne Krücken nicht möglich, Schmerzen in den oberen Extremitäten, Gürtelgefühl, Parästhesien in den unteren Extremitäten. Patient kann im Dunkeln nicht gehen.

Status praesens: Reflectorische Pupillenstarre rechts. Deutliche Ataxie an den oberen und unteren Extremitäten; leichte Herabsetzung der Sensibilität in der Vola manus und an den Fingerspitzen beiderseits, bedeutendere an den unteren Extremitäten, daselbst auch Hypalgesie. Auch unterhalb des Rippenbogens eine Zone mit Anästhesie gegen Pinselberührungen. Die Kniephänomene fehlen.

Diagnose: Tabes dorsalis.

Am 10. November Schmierkur, 4 Touren zu je 6 Einreibungen. Ausserdem wurden nacheinander Physostigmin, täglich 0·002 g, Argentum nitricum, täglich 0·003 - 0·005 g, und die Suspension angewendet.

Am 15. Februar 1891 entlassen mit Fortdauer der objectiven und subjectiven Symptome.

Fall 41. Dr. *W. F.*, 42jähriger Arzt, aufgenommen am 7. Februar 1891.

Digitized by Google
Original from UNIVERSITY OF MICHIGAN
Generated on 2019-07-08 19:54 GMT / http://hdl.handle.net/2027/mdp.39015043503450
Public Domain in the United States, Google-digitized / http://www.hathitrust.org/access_use#pd-us-google

Anamnese: Vor zehn Jahren Ulcus durum mit darauffolgendem Exanthem, welches mit Jodkali behandelt wurde. Jetzige Erkrankung seit fünf Monaten mit Schwäche in den unteren Extremitäten und Unsicherheit beim Gehen, Herabsetzung der Sensibilität an den Fusssohlen, an der Rückseite der Unter- und Oberschenkel.

Status praesens: Die Pupillen reagieren auf Lichteinfall sehr träge, auf Accommodation gut. Die Patellarreflexe fehlen. Gang unsicher, nicht ataktisch. *Romberg*'sches Phänomen sehr deutlich. Sensibilitätsstörungen wie in der Anamnese angegeben.

Diagnose: Tabes dorsalis.

Am 9. Februar Schmierkur, 8 Touren zu je 5 Einreibungen.

Am 8. April entlassen. Die objectiven und subjectiven Symptome sind unverändert.

Fall 42. *T. G.*, 62 Jahre alt, verheiratet, aufgenommen am 20. October 1891.

Anamnese: Im 25. Lebensjahre Gonorrhöe. Ueber luetische Infection nichts eruierbar. Jetziges Leiden seit Anfang Jänner 1891 mit Schmerzen in allen Extremitäten, unsicheren Gang. Seit sechs Monaten Pelzigsein an den Füssen; seit sechs Wochen Abnahme der Sehkraft, so dass nur noch Hell und Dunkel unterschieden werden. Zeitweilig Kopfschmerzen.

Status praesens: Anisokorie, reflectorische Pupillenstarre, Atrophie der Papillen beiderseits, die Kerzenflamme wird erst in 60 cm Entfernung unterschieden. An den oberen Extremitäten keine Ataxie, an den unteren dieselbe angedeutet. Die Patellarreflexe fehlen. Die Temperaturempfindung an Unterschenkel und Fussrücken beiderseits abgeschwächt. Gang stampfend, ataktisch, starkes *Romberg*'sches Phänomen.

Diagnose: Tabes dorsalis.

Am 24. October Schmierkur, 5 Touren zu je 5 Einreibungen, dann Jodnatrium. Faradisation.

Entlassen am 14. Februar 1892. Alle Krankheitserscheinungen dauern fort.

Fall 43. *B. E.*, 41jähriger verheirateter Schlosser, aufgenommen am 31. October 1891.

Im 19. Lebensjahre Ulcus durum mit nachfolgenden Condylomen, fünf Monate Spitalsbehandlung. Im 35. Jahre ein Geschwür ad glandem, ein Jahr darauf Ausschlag an Rumpf und Armen, keine ärztliche Behandlung. Patient ist seit dem 25. Lebensjahr verheiratet, seine Frau war angeblich vor der Verheiratung mit Lues

Digitized by Google
Original from UNIVERSITY OF MICHIGAN
Generated on 2019-07-08 19:55 GMT / http://hdl.handle.net/2027/mdp.39015043503450
Public Domain in the United States, Google-digitized / http://www.hathitrust.org/access_use#pd-us-google

in Spitalsbehandlung, nachdem er schon als Soldat mit ihr geschlechtlich verkehrt hatte. Die Frau soll nie abortiert haben, das einzige, zweijährige Kind war immer gesund. Patient leidet häufig an Schlingbeschwerden, Heiserkeit, intensiven Kopfschmerzen und Nachtschweissen. Jetziges Leiden seit einem Jahr mit Schmerzen in den Beinen und Kopfdruck. Später kamen dazu Parästhesien, Gürtelgefühl, unsicherer Gang, erschwerte Harnentleerung und Harnträufeln.

Status praesens: Die Haut der Brust, des Rückens und der Arme von einer braunen Pigmentation mit abschülfernden Randpartien eingenommen. Reflectorische Pupillenreaction kaum merklich, accommodative gut. Hörvermögen bedeutend herabgesetzt, beiderseitige Otitis media chronica. An der Zunge fibrilläre Zuckungen. An den unteren Extremitäten die motorische Kraft beiderseits, links mehr, herabgesetzt; an den Fusssohlen Hypaesthesie und verlangsamte Empfindungsleitung. Hochgradige Ataxie. Die Kniephänomene fehlen. Gang ataktisch, ohne Stock nicht möglich. Deutliches *Romberg*'sches Phänomen.

Diagnose: Tabes dorsalis.

Am 1. November Schmierkur, 5 Touren zu je 5 Einreibungen, darauf Faradisation des Rückenmarkes, der Blasengegend. Später wurden auch die Suspension und Physostigmin angewendet. Am 14. Mai 1892 entlassen mit unverändertem Krankheitszustand.

Fall 44. *P. J.*, 47jähriger, verheirateter Heizer, aufgenommen am 24. November 1891.

Anamnese: Vor 27 Jahren venerisches Geschwür mit Lymphdrüseneiterung; über Lues nichts eruierbar. Vor sechs und drei Jahren mehrmonatliche Erkrankung mit Schwäche und Schmerzen in den Extremitäten, Beklemmungen und Gürtelgefühl, die besonders Nachts exacerbierten. Seit dem letzten Anfall unsicherer Gang, Schwanken bei geschlossenen Augen und zeitweise Gliederschmerzen, besonders Nachts.

Status praesens: Blasendes Geräusch im 2. Moment über der Aorta, Pulsus celer. Keine reflectorische Pupillenstarre, keine Ataxie in den oberen und unteren Extremitäten, keine Sensibilitätsstörungen. Das Kniephänomen fehlt beiderseits. Gang breitspurig, schwankend. *Romberg*'sches Phänomen vorhanden.

Diagnose: Tabes dorsalis. Insufficientia valvularum aortae cum stenosi ostii aortici.

Am 26. November Schmierkur, 4 Touren zu je 5 Einreibungen.

Entlassen am 19. Dezember unter Fortdauern aller objectiven und subjectiven Symptome.

Digitized by Google
Original from UNIVERSITY OF MICHIGAN
Generated on 2019-07-08 19:55 GMT / http://hdl.handle.net/2027/mdp.39015043503450
Public Domain in the United States, Google-digitized / http://www.hathitrust.org/access_use#pd-us-google

Fall 45. *W. W.*, 49jähriger Maurer, aufgenommen am 29. August 1892.

Anamnese: Infection geleugnet. Vor $1^1/_2$ Jahren anfallsweise auftretende Schmerzen in der Magengegend ohne Erbrechen, ebensolange Harnverhaltung. Vor einem halben Jahre durch drei Wochen Doppeltsehen. Seit dieser Zeit Gürtelgefühl, seit einem Monat Schmerzen, Parästhesien und Schwäche in den unteren Extremitäten, erschwertes Gehen.

Status praesens: Ueber der Herzspitze im 1. Moment ein blasendes Geräusch. Reflectorische Pupillenstarre links. An den unteren Extremitäten sind active Bewegungen nur in ganz geringem Ausmass möglich, ataktisch. Die Kniephänomene fehlen, Gang schleudernd, *Romberg*'sches Phänomen vorhanden. Keine Sensibilitätsstörungen. Harnverhaltung, Blasentenesmus.

Diagnose: Tabes dorsalis. Insufficientia valvulae mitralis.

Am 30. August Schmierkur, 5 Touren zu je 5 Einreibungen, dann Jodnatrium. Faradisation. Die Schmierkur wird am 20. September wegen Entzündung der Gaumen- und Rachenschleimhaut auf zwei Tage unterbrochen.

Entlassen am 5. November mit unverändertem Krankheitszustand.

Fall 46. *P. M.*, 39jährige verheiratete Taglöhnerin, aufgenommen am 17. April 1893.

Anamnese: Ueber luetische Infection fehlen genaue Angaben. Patientin machte im 19. Lebensjahre einen Ausschlag mit Fieber durch, ist seit dem 26. Jahre verheiratet, hat siebenmal abortiert, ein Kind starb am 3. Lebenstage, eins im 7. und eins im 8. Lebensmonat. Seit dreizehn Jahren Magenbeschwerden, seit einem Jahr im Anschluss an eine schwere Geburt, Schmerzen im Unterleib und Kreuz.

Status praesens: Pleuritische Schwartenbildung beiderseits, Infiltration der rechten Lungenspitze, Magendilatation, rechtsseitige Wanderniere. Reflectorische und consensuelle Pupillenstarre. Beim Hakenversuch deutliche Ataxie, Gang breitspurig, stampfend, *Romberg*'sches Phänomen vorhanden. Die Patellarreflexe fehlen. Im Bereiche des rechten Fusses Analgesie und Hypästhesie.

Diagnose: Tabes dorsalis.

Am 20. März Schmierkur, 5 Touren zu je 5 Einreibungen, dann Jodnatrium. Massage, Galvanisation.

Entlassen am 20. Juli. Gang zeitweise normal, sonst alle Erscheinungen unverändert.

Digitized by Google
Original from UNIVERSITY OF MICHIGAN
Generated on 2019-07-08 19:54 GMT / http://hdl.handle.net/2027/mdp.39015043503450
Public Domain in the United States, Google-digitized / http://www.hathitrust.org/access_use#pd-us-google

Fall 47. *C. A.*, 54jährige Händlersfrau, aufgenommen am 21. Juni 1893.

Anamnese: Ueber luetische Infection fehlen anamnestische Angaben. Seit acht Jahren in ein- bis dreiwöchentlichen Pausen auftretende Magenbeschwerden mit Erbrechen, seit zwei Jahren Kopfschmerzen, seit einem halben Jahr Ameisenlaufen vom Ellbogen und Knie beiderseits nach abwärts, ebenso Schmerzen in den Beinen, im Kreuz und in der linken Brustwand, erschwertes Gehen. Vor zwei Jahren hat Patientin vorübergehend geschielt.

Status praesens: Reflectorische und accommodative Pupillenstarre. Beim Fingerspitzenversuch Ataxie, beim Hakenversuch nicht. Die Patellarreflexe fehlen, Gang breitspurig stampfend, *Romberg*'sches Phänomen vorhanden. Von der 4. Rippe nach abwärts bis zum Rippenbogen eine Zone, in der die Tast-, Schmerz- und Temperaturempfindung herabgesetzt ist, ebenso an der linken Fusssohle und rechts vom unteren Drittel des Unterschenkels nach abwärts.

Diagnose: Tabes dorsalis.

Am 22. Juni Schmierkur, 4 Touren zu je 5 Einreibungen.

Entlassen am 18. Juli mit Fortbestehen aller Erscheinungen.

Fall 48. *S. W.*, 39jähriger verheirateter Taglöhner, aufgenommen am 20. September 1893.

Anamnese: Infection negiert. Seit Februar 1893 Schmerzen im linken Bein, später im rechten, dann starke Anschwellung des linken Kniegelenkes, die unter ärztlicher Behandlung etwas zurückgieng.

Status praesens: Im linken Kniegelenk freie Flüssigkeit, bei Bewegungen Crepitation. Reflectorische Pupillenstarre. An der Zunge fibrilläre Zuckungen. Beiderseitige Ptosis, die angeblich seit Kindheit besteht. Muskulatur des rechten Schultergürtels und Oberarmes atrophisch mit entsprechender Einschränkung der activen Beweglichkeit. Bei Bewegungen der Extremitäten keine Ataxie, nur der Gang etwas ataktisch. Die Patellarreflexe fehlen, deutliches *Romberg*'sches Phänomen. Von den Knieen nach abwärts Anästhesie und Analgesie mit Ausnahme einer kleinen Partie im Hohlfuss; an diesen Stellen auch der Temperatur-, Druck- und Muskelsinn herabgesetzt.

Diagnose: Tabes dorsalis.

Am 22. September Schmierkur, 5 Touren zu je 5 Einreibungen, darauf Jodnatrium.

Am 5. November entlassen. An den oberen Extremitäten deut-

Digitized by Google
Original from UNIVERSITY OF MICHIGAN
Generated on 2019-07-08 19:54 GMT / http://hdl.handle.net/2027/mdp.39015043503450
Public Domain in the United States, Google-digitized / http://www.hathitrust.org/access_use#pd-us-google

liche Ataxie, Pupillenreaction vorhanden. Sonst keine Veränderung des Zustandes.

Fall 49. *P. K.*, 44jähriger verheirateter Aufseher, aufgenommen am 23. October 1893.

Anamnese: Vor 22 Jahren an einer dermatologischen Klinik durch 14 Tage mit einer venerischen Affection behandelt, nähere Angaben fehlen. Vor zwei Jahren zeitweise Magenbeschwerden, die nach einiger Zeit wieder schwanden. Seit elf Monaten Parästhesien und Gefühllosigkeit im linken Bein, sowie erschwertes Gehen mit demselben; Patient konnte bei geschlossenen Augen nicht stehen. Seit drei Monaten Beschwerden im rechten Bein, seit einiger Zeit auch Urinbeschwerden.

Status praesens: Reflectorische Pupillenstarre. An den unteren Extremitäten Ataxie. Gang breitspurig, stampfend, ataktisch-paretisch, *Romberg*'sches Phänomen vorhanden. Die Patellarreflexe fehlen. Pinselberührungen werden an den unteren Extremitäten nicht empfunden, für Nadelstiche besteht vom Knie nach abwärts beiderseits verlangsamte Empfindungsleitung. Muskelsinn an den unteren Extremitäten etwas gestört.

Diagnose: Tabes dorsalis.

Am 23. October Schmierkur, 6 Touren zu je 5 Einreibungen, darauf Jodnatrium, Faradisation.

Entlassen am 4. December unter Fortbestehen aller Krankheitserscheinungen.

Fall 50. *B. J.*, 44jähriger verheirateter Müller, aufgenommen am 7. December 1893.

Anamnese: Infection negiert. Seit drei Wochen Parästhesien und Gefühllosigkeit im linken, später im rechten Bein. Vor 14 Tagen trat Zittern der Beine auf und Unvermögen zu gehen, vor acht Tagen Anschwellung der Füsse und Unvermögen, die Zehen zu bewegen. Die letzteren Beschwerden schwanden wieder.

Status praesens: Reflectorische und accommodative Pupillenstarre, Anisokorie. In allen Muskelgebieten treten bei willkürlicher Innervation Tremores und klonische Contractionen, auch als Mitbewegungen, ein. Beim Hakenversuch starke Ataxie; Gang sehr unsicher, breitspurig, *Romberg*'sches Phänomen sehr deutlich. An den Unterschenkeln Herabsetzung der Tast- und Schmerzempfindung, verlangsamte Empfindungsleitung. Die Patellarreflexe fehlen. Incontinentia et retentio urinae.

Diagnose: Tabes dorsalis.

Digitized by Google
Original from UNIVERSITY OF MICHIGAN
Generated on 2019-07-08 19:56 GMT / http://hdl.handle.net/2027/mdp.39015043503450
Public Domain in the United States, Google-digitized / http://www.hathitrust.org/access_use#pd-us-google

Am 16. December Schmierkur, 6 Touren zu je 5 Einreibungen.
Am 29. Jänner entlassen mit unverändertem Befund.

VII.

Verschiedene Erkrankungen des Nervensystems.

Fall 51. *T. A.*, 35 jähriges Dienstmädchen, aufgenommen am 19. September 1892.

Anamnese: Infection geleugnet. Patientin erkrankte vor sechs Jahren mit Schwäche der unteren Extremitäten, besonders der linken, und der linken oberen Extremität. Seit einem Jahre nachts exacerbierende Schmerzen in der Stirn, der Nasengegend, den Schlüsselbeinen, seit einem halben Jahr bedeutende Zunahme der Schwäche. Im letzten Frühjahr durch zwei Monate Spitalsbehandlung.

Status praesens: Schädelknochen beim Beklopfen schmerzhaft. An den Hirnnerven nichts Pathologisches, bis auf eine leichte Parese des Mundfacialis und Hypoglossus rechts. An den oberen Extremitäten keinerlei Störungen. Muskelkraft an den unteren Extremitäten etwas herabgesetzt, keine Ataxie. Die Kniephänomene erhöht, beiderseits deutlicher Fussklonus. Gehen ohne Stock nicht möglich; Gang unsicher, schwankend, paretisch. Keine Sensibilitätsstörungen.

Diagnose: Myelitis diffusa.

Am 25. September Schmierkur, 5 Touren zu je 5 Einreibungen, dann Jodnatrium. Allgemeine Faradisation, Massage, Bäder.

Am 6. März 1893 entlassen. Die Reflexe normal, Gang bedeutend gebessert. Wechselnde Schmerzen in den unteren Extremitäten und der Wirbelsäule fortdauernd.

Fall 52. *W. L.*, 35 jähriger Professurscandidat, aufgenommen am 16. April 1893.

Anamnese: Infection geleugnet. Seit drei Jahren Schwäche in den unteren Extremitäten, allmähliche Erschwerung des Gehens, Parästhesien in den unteren Extremitäten.

Status praesens: Sprache verlangsamt, etwas scandierend. Es besteht Intentionszittern. Leichte motorische Schwäche an den unteren Extremitäten. Die Sehnenreflexe stark erhöht, Gang stark spastisch-paretisch.

Diagnose: Diffuse Erkrankung des Rückenmarkes. (Typus der multiplen Sklerose).

Am 17. April Schmierkur, 6 Touren zu je 5 Einreibungen, dann Jodnatrium. Massage, Galvanisation.

Digitized by Google
Original from UNIVERSITY OF MICHIGAN
Generated on 2019-07-08 19:54 GMT / http://hdl.handle.net/2027/mdp.39015043503450
Public Domain in the United States, Google-digitized / http://www.hathitrust.org/access_use#pd-us-google

Am 10. Juli entlassen. Gehen gebessert, sonst keine Veränderung.

Fall 53. *H. W.,* 45jähriger verheirateter Schuhmacher, aufgenommen am 17. Mai 1895.

Anamnese: Infection negiert. Seit einem Jahre Schwäche in den unteren Extremitäten und im rechten Arm.

Status praesens: Von Seite der Hirnnerven keine Störung, ebensowenig im Bereich der oberen Extremitäten. An den unteren Extremitäten Ataxie, gesteigerte Kniephänomene. Gang spastisch-paretisch. Kein *Romberg*'sches Phänomen. Sensibilität normal.

Diagnose: Myelitis diffusa.

Am 19. Mai Schmierkur, 4 Touren zu je 6 Einreibungen, dann Jodnatrium. Galvanisation.

Am 27. Juni entlassen mit unverändertem Befund.

Fall 54. *F. J.,* 32jähriger lediger Fleischer, aufgenommen am 1. November 1893.

Anamnese: Infection und Potus zugegeben; doch fehlen über die erstere nähere Angaben. Vor einem halben Jahr begannen Schmerzen und Schwäche in den Beinen, Steifigkeit im Nacken, Schlingbeschwerden, erschwertes Sprechen. Seit 17. Mai 1893 Behandlung im Krankenhaus in Tannwald, während welcher sich auch Harnverhaltung einstellte. Unter Schmierkur und Bäderbehandlung giengen die Beschwerden ziemlich zurück bis auf die Schmerzen und die Schwäche in den Beinen. Von dort kam Patient am 1. November zur Klinik.

Status praesens: Pupillen ohne Störung. Runzeln der Stirne, fester Augenschluss, Heben der Oberlippe, Pfeifen nicht möglich, die Zunge kann nur wenig über die Zahnreihe vorgestreckt werden, an derselben Muskelflimmern. Sprache verlangsamt, kein Silbenstolpern. An den oberen Extremitäten keine motorischen Störungen. Im Knie- und Hüftgelenk beiderseits Flexion in geringem Ausmass möglich, passive Beweglichkeit in allen Gelenken erhalten. Motorische Kraft der unteren Extremitäten sehr gering; der Hakenversuch gelingt links mühsam, doch ohne Ataxie, rechts nicht. Die Patellarreflexe fehlen, *Romberg*'sches Phänomen vorhanden. Patient kann nur mit Unterstützung gehen, Gang paretisch, breitspurig. Sensibilität und Muskelsinn überall ungestört. Die elektrische Erregbarkeit an den unteren Extremitäten herabgesetzt.

Diagnose: Polyneuritis, forsitan alcoholica.

Digitized by Google
Original from UNIVERSITY OF MICHIGAN
Generated on 2019-07-08 19:54 GMT / http://hdl.handle.net/2027/mdp.39015043503450
Public Domain in the United States, Google-digitized / http://www.hathitrust.org/access_use#pd-us-google

Am 1. November Schmierkur, 5 Touren zu je 5 Einreibungen. Allgemeine Faradisation, Bäder, Massage.

Am 2. Februar 1894 wird Patient entlassen. Die Kniephänomene sind angedeutet, das Gehen bedeutend gebessert. Die Facialisparalyse und die Schmerzen dauern fort.

In der Folge traten Harndrang und Strangurie, sowie Kreuzschmerzen und Obstipation auf, weswegen Patient sich wieder zur Klinik aufnehmen liess.

Status praesens vom 2. Mai 1894. An den Knöcheln geringe Oedeme, die beim Liegen schwinden. An den Pupillen nichts Pathologisches. Augenschluss normal, Stirnrunzeln mit Anstrengung möglich, Pfeifen und Zähnezeigen unmöglich. An der Zunge Flimmern. Das Aussprechen der Lippenlaute erschwert. An den oberen Extremitäten keine motorischen Störungen, Active Beweglichkeit der Beingelenke erschwert. Gang ataktisch-paretisch. *Romberg*'sches Phänomen vorhanden. Keine Sensibilitätsstörungen. Die Patellarreflexe sind auslösbar, die Reflexe an den oberen Extremitäten, sowie die Hautreflexe gesteigert. Kein Fussklonus. Elektrische Erregbarkeit normal.

Am 5. Mai Schmierkur. Faradisation des Körpers, Massage.

Vom 8. bis 18. Mai wird die Schmierkur wegen fieberhaften Darmkatarrhs unterbrochen. Am 27. Mai neuerliche Unterbrechung. Patient macht einen Typhus abdominalis, compliciert mit Nephritis acuta und Pneumonia catarrhalis dextra, durch. Am 11. September Wiederaufnahme der Schmierkur, 5 Touren zu 6 Einreibungen.

Patient wird am 20. Oktober mit folgendem Befund entlassen: Die beiderseitige Facialisparese vollständig geschwunden, die Sprache normal. Gang vollständig normal. *Romberg*'sches Phänomen fehlt. Die elektrische Erregbarkeit der Muskulatur überall normal.

Fall 55. *V. J.*, 39jähriger Buchdrucker, aufgenommen am 29. Jänner 1893.

Anamnese: Infection negiert. Vor fünf Wochen plötzliche Erkrankung mit Schmerzen in den Unterschenkeln und Parästhesien in den unteren, später in den oberen Extremitäten. Vor vierzehn Tagen wurde Patient wegen Schwäche in den Extremitäten arbeitsunfähig.

Status praesens: Kein Bleisaum am Zahnfleisch. An den Pupillen nichts Pathologisches. An der Zunge fibrilläre Zuckungen. Die motorische Kraft aller Extremitäten sehr gering, an den oberen leichte Ataxie, Gang unsicher, ataktisch-paretisch. *Romberg*'sches Phänomen deutlich. Die Partellarreflexe fehlen. Keine Sensi-

Digitized by Google
Original from UNIVERSITY OF MICHIGAN
Generated on 2019-07-08 19:54 GMT / http://hdl.handle.net/2027/mdp.39015043503450
Public Domain in the United States, Google-digitized / http://www.hathitrust.org/access_use#pd-us-google

bilitätsstörungen. Die Function der Blase und des Darms ungestört.

Diagnose: Polyneuritis, forsitan saturnina.

Am 5. Februar Schmierkur, 6 Touren zu je 5 Einreibungen.

Am 15. März entlassen. Die motorische Kraft der Extremitäten hat zugenommen; das *Romberg*'sche Phänomen kaum angedeutet. Gang ziemlich sicher, die Kniephänomene fehlen.

Fall 56. *R. J.*, 27jähriger lediger Taglöhner, aufgenommen am 2. October 1893.

Anamnese: Infection geleugnet. Vor sechs Wochen, angeblich nach einer Erkältung, begann Schwäche und Ungeschicklichkeit der Hände, später kam dazu Zittern an allen Extremitäten, dann Schwäche in den Beinen, in der letzten Zeit erschwertes Sprechen.

Status praesens: Von Seite der Hirnnerven keine Störung bis auf verlangsamte, scandierende Sprache. Muskulatur der oberen Extremitäten atrophisch, besonders die Interossei. Die Finger in mässiger Flexionsstellung, ihre active und passive Beweglichkeit eingeschränkt. Kraft der unteren Extremitäten etwas herabgesetzt, Gang unsicher, sonst keine Motilitätsstörungen. Nirgends Ataxie, *Romberg*'sches Phänomen nicht vorhanden. Patellarreflexe gesteigert. Sensibilität überall normal.

Diagnose: Amyotrophische Lateralsklerose.

Am 3. October Schmierkur, 4 Touren zu je 5 Einreibungen, dann Jodnatrium. Faradisation.

Am 18. November entlassen, mit Fortdauer aller Symptome.

Fassen wir die therapeutischen Resultate der Schmierkur in den voranstehend angeführten 56 Fällen zusammen, so ergeben sich 5 Fälle von Heilung, 19 von Besserung, 30 ohne Veränderung und 2 Todesfälle. Auf die einzelnen Krankheitsformen vertheilen sich die Resultate folgendermassen:

Digitized by Google
Original from UNIVERSITY OF MICHIGAN
Generated on 2019-07-08 19:54 GMT / http://hdl.handle.net/2027/mdp.39015043503450
Public Domain in the United States, Google-digitized / http://www.hathitrust.org/access_use#pd-us-google

	Heilung	Besserung		Ohne Veränderung	Tod.
		bedeutende	einzelner Symptome		
Syphilis des Gehirns und Rückenmarks	4	5	1	1	—
Multiple Sklerose	—	—	2	9	—
Hirntumoren	—	—	—	5	1
Rinden- u. Kapselläsionen	—	—	5	—	1
Bulbärparalyse	—	—	—	2	—
Tabes dorsalis	—	—	3	11	—
Diffuse Myelitis	—	1	1	1	—
Verschiedene Erkrankungen des Nervensystems . .	1	—	1	1	—
Zusammen . .	5	6	13	30	2

Was die elf Fälle von Lues des Gehirns und Rückenmarks betrifft, so stützte sich die Diagnose in keinem derselben auf directe anamnestische Angaben über vorausgegangene Syphilis. Die Annahme der Lues wurde entweder durch die Anamnese wahrscheinlich gemacht und durch den objectiven Befund sichergestellt, wie in dem Falle 1 durch den Befund an der Nase und am weichen Gaumen, in dem Falle 2 durch die Chorioiditis, in dem Falle 6 durch die Narben am weichen Gaumen, in dem Falle 8 wieder durch den Befund am Augenhintergrund und in dem Falle 11 durch den Augen- und Gaumenbefund. In dem Fall 3 sicherte die Lues der Frau die Diagnose. In den übrigen Fällen ergab sich weder anamnestisch, noch durch die objective Untersuchung ein sicherer Anhaltspunkt für Lues, hier war lediglich der Erfolg der antisyphilitischen Behandlung für die Diagnose massgebend. Bei den übrigen Fällen, mit Ausnahme der Tabes, lagen dreimal unsichere Angaben über vorausgegangene venerische Infection vor. Verhältnismässig am erfolgreichsten erwies sich die Nachforschung nach überstandener Syphilis bei den Tabikern. Es finden sich unter 14 Fällen 3 mal sichere Angaben, im Fall 38 Initialsklerose vor 16 Jahren mit schmerzloser Anschwellung der Leistendrüsen, im Fall 41 vor 10 Jahren Infection mit nachfolgendem Exanthem und im Fall 43 vor 22 und vor 9 Jahren Primäraffecte, die jedesmal von Secundärerscheinungen gefolgt waren. Ueber die Behandlung der damaligen Erscheinungen fehlen im Fall 38 die Angaben, im Fall 41 wurde das Exanthem mit Jodkali behandelt, im Fall 43 blieb die

Digitized by Google
Original from UNIVERSITY OF MICHIGAN
Generated on 2019-07-08 19:54 GMT / http://hdl.handle.net/2027/mdp.39015043503450
Public Domain in the United States, Google-digitized / http://www.hathitrust.org/access_use#pd-us-google

zweite Infection ohne Behandlung. In den Fällen 39, 40, 42, 44, 46 und 49 finden sich nur unbestimmte Angaben; hiervon kann der vorletzte, 7maligen Abortus und frühen Tod der lebendgeborenen Kinder betreffend, mit höchster Wahrscheinlichkeit für Syphilis in Anspruch genommen werden.

Wenn wir uns nun die Frage nach der Berechtigung der Schmierkur in allen diesen Fällen vorlegen, so lässt sich dieselbe in zwei Theilfragen zerlegen. 1. Hat die Schmierkur einen Schaden verursacht und in welchen Fällen? 2. Hat die Schmierkur Nutzen gebracht und welchen?

Bei Beantwortung der ersten Frage kämen zunächst die beiden Todesfälle in Betracht. Der erste Fall, Fall 26, Hirntumor, ist von vornherein als Beweis für eine schädliche Wirkung der Schmierkur auszuschliessen; man müsste denn annehmen, dass der Tumor durch die Einwirkung des Quecksilbers zu einem schnelleren Wachsthum angeregt worden wäre. Aber auch aus dem zweiten Falle, Fall 34, hämorrhagischer Erweichungsherd, wird man eine schädliche Wirkung der Quecksilberbehandlung mit Recht nicht ableiten können, da bei demselben der Verlauf ein von der Schmierkur, ganz unabhängiger, progredienter war und der Exitus sieben Wochen nach Beendigung der Schmierkur eingetreten ist. In allen übrigen Fällen liegt kein Anhaltspunkt vor, welcher auf einen schädigenden Einfluss der Schmierkur schliessen liesse. Selbst in den Fällen, *welche durch somatische Erkrankungen compliciert waren, ist eine schädliche Einwirkung auf dieselben nicht zu Tage getreten, wie die Fälle 12, 13, 19, 44 und 45 beweisen, in welchem sich dreimal Herzaffectionen, zweimal chronische Nierenentzündung und einmal chronischer Bronchialkatarrh notiert finden.* Im ganzen ergab sich die Notwendigkeit, die Schmierkur zu unterbrechen in fünf Fällen, und zwar in den Fällen 12, 21, 28, 45 und 54.

Was die zweite Frage betrifft, so gibt darüber die Tabelle klaren Aufschluss. Zunächst ist bemerkenswerth, dass bedeutende Besserung fast ausschliesslich in den Fällen von Syphilis des Gehirns und Rückenmarks erzielt wurde; nur in einem einzigen Falle von diffuser Myelitis (Fall 51), bei dem es sich nicht mit Sicherheit um Syphilis handelte, ist noch eine erhebliche Besserung verzeichnet, während geringergradige Besserung oder solche einzelner Symptome nur einmal bei Lues, einer schweren diffusen Form, Fall 8, dagegen 12 mal bei anderen Krankheitsformen sich findet.

Von den 5 geheilten Fällen bietet das grösste Interesse Fall 54, der einzige, für dessen Aetiologie nicht die Syphilis, sondern der Alkohol zu beschuldigen sein dürfte; denn einerseits ist bis jetzt

Digitized by Google
Original from UNIVERSITY OF MICHIGAN
Generated on 2019-07-08 19:54 GMT / http://hdl.handle.net/2027/mdp.39015043503450
Public Domain in the United States, Google-digitized / http://www.hathitrust.org/access_use#pd-us-google

noch nicht der Beweis erbracht, dass Polyneuritis auf luetischer Basis entstehen kann, wofür als Gewährsmann ausser *Gowers* auch *Leyden* angeführt werden kann, welcher in einem Vortrage über Polyneuritis mercurialis [1]) sagt, dass ihm eine zweifellose Beobachtung von typischer Polyneuritis und acuter Ataxie auf syphilitischer Basis nicht bekannt geworden sei; andererseits liegen in unserem Falle bestimmte anamnestische Angaben über Syphilis nicht vor. Wenn auch die Möglichkeit nicht widerlegt werden kann, dass vielleicht die intercurrente acute Infectionskrankheit bei der günstigen Beeinflussung des Processes eine Rolle gespielt hat, so ist das doch nicht wahrscheinlich, da erst im Verlauf der letzten Schmierkur die Krankheitssymptome vollständig zu schwinden begannen. Allerdings kann nicht in Abrede gestellt werden, wie schon Seite 5 bemerkt ist, dass gerade Fall 2 unserer Beobachtung die Deutung einer Polyneuritis auf luetischer Basis zulässt.

Bezüglich des Erfolges der Schmierkur bei Tabes bleibt unsere Zusammenstellung hinter den neueren Statistiken über diesen Gegenstand zurück. *Fournier* [2]) sagt, dass er bei vorgeschrittener Tabes zwar keine Heilerfolge, aber doch Besserungen einzelner Symptome oder vorübergehende, der Heilung nahestehende Besserungen in ziemlicher Anzahl erzielt habe. *Dinkler* [3]) berichtet aus der *Erb*'schen Klinik über 58 Besserungen nach Schmierkur bei 71 Tabesfällen. *Rumpf* [4]) verzeichnet noch günstigere Resultate durch seine combinierte Methode der faradischen Pinselung und der Schmierkur, indem er einzelne dauernde, der Heilung nahestehende Besserungen erzielte. Jedenfalls sprechen aber die an unserer Klinik gemachten Erfahrungen, bei dem Mangel einer besseren Behandlungsmethode, *nicht gegen die Anwendung der Schmierkur bei Tabes.*

Wenn nun einerseits erwiesen ist, dass die Schmierkur bei entsprechender Ueberwachung auf den Verlauf der Erkrankungen des Nervensystems nicht schädigend einwirkt, andererseits aber die Thatsache feststeht, dass nicht nur solche Erkrankungen des Nervensystems, die direct durch constitutionelle Lues hervorgerufen sind, sondern auch von der Lues nicht unmittelbar abhängige, ja selbst mit der Syphilis in gar keinem Zusammenhange stehende

---

[1]) *E. Leyden,* Ueber Polyneuritis mercurialis. Deutsche medicinische Wochenschrift, *19,* 733, 1893.

[2]) *Alfr. Fournier,* De l'ataxie locomotrice d'origine syphilitique, Paris 1882, citiert nach Schmidt's Jahrbüchern, *196,* 69, 1882.

[3]) *M. Dinkler,* Ueber die Berechtigung und die Wirkung der Schmierkur bei Tabes dorsalis, Berliner klinische Wochenschrift, S. 347, 1893.

[4]) ibidem.

Digitized by Google
Original from UNIVERSITY OF MICHIGAN
Generated on 2019-07-08 19:54 GMT / http://hdl.handle.net/2027/mdp.39015043503450
Public Domain in the United States, Google-digitized / http://www.hathitrust.org/access_use#pd-us-google

Erkrankungen von der Schmierkur eminent günstig beeinflusst werden können, so *ergibt sich daraus die Pflicht, jeden Fall von Erkrankung des Nervensystems, bei dem eine Besserung nicht vollkommen ausgeschlossen ist, vorausgesetzt, dass nicht der Allgemeinzustand es verbietet, dieser Behandlung zu unterziehen, zumal man sich nicht oft genug ins Gedächtnis zurückrufen kann, dass auf die anamnestischen Angaben der Patienten bezüglich der Lues, wenn sie nicht direct positiv lauten, gar kein Gewicht zu legen ist.*

Zum Schluss erfülle ich die angenehme Pflicht, meinem hochverehrten klinischen Chef, dem Herrn Professor *R. v. Jaksch*, für die gütige Ueberlassung dieser Arbeit und seine werkthätige Unterstützung meinen besten Dank zu sagen.

Generated on 2019-07-08 19:54 GMT / http://hdl.handle.net/2027/mdp.39015043503450
Public Domain in the United States, Google-digitized / http://www.hathitrust.org/access_use#pd-us-google
Digitized by Google
Original from
UNIVERSITY OF MICHIGAN

Generated on 2019-07-08 19:54 GMT / http://hdl.handle.net/2027/mdp.39015043503450
Public Domain in the United States, Google-digitized / http://www.hathitrust.org/access_use#pd-us-google
Digitized by Google
Original from
UNIVERSITY OF MICHIGAN

(Aus der medicinischen Klinik des Herrn Professor *R. v. Jaksch* in Prag.)

UEBER DEN EINFLUSS DES PILOCARPIN, NUCLEIN UND ANTIPYRIN AUF DIE ZAHL DER LEUKOCYTEN BEI PNEUMONIE UND TYPHUS.

Von

Dr. KARL PICHLER,
1. Assistenten der Klinik.

(Mit 5 Tabellen.)

Die vielen bei fieberhaften Erkrankungen ausgeführten Untersuchungen des Blutes haben schon seit langem zu der Erkenntnis geführt, dass eine grosse Reihe von Infectionskrankheiten ganz regelmässig mit einer oft sehr bedeutenden Steigerung der Zahl der Leukocyten einhergeht.

Diese oft schon bei der blossen Betrachtung eines Bluttropfens unter dem Mikroskope ersichtliche, genau durch Zählung mit den bekannten Methoden nachweisbare Vermehrung der farblosen Blutzellen wird in diesen, wie in anderen Fällen bekanntlich als Leukocytose bezeichnet — neuestens tauchte der Vorschlag auf, von Hyperleukocytose zu sprechen im Gegensatze zu Hypoleukocytose, Verminderung der Zahl der Leukocyten. Ueber die Bedeutung dieser Erscheinung für den Ablauf des Infectionsprozesses machte man sich längere Zeit entsprechend der Lehre *Metschnikoff's* über die Phagocytose die Anschauung zurecht, in den vermehrten, offenbar neugebildeten Zellen Schutztruppen des Organismus gegenüber den feindlichen Mikroorganismen zu sehen, und erblickte demnach darin ein erfreuliches Zeichen der Reaction des Organismus.

Diese Anschauung, welche eine gesteigerte Bildung von Leukocyten als bewiesen annimmt, ist durch eine der Münchener Schule

Digitized by Google
Original from UNIVERSITY OF MICHIGAN
Generated on 2019-07-08 19:54 GMT / http://hdl.handle.net/2027/mdp.39015043503450
Public Domain in the United States, Google-digitized / http://www.hathitrust.org/access_use#pd-us-google

entstammende Arbeit von *Schulz*[1]) als unrichtig hingestellt worden. Die Ansicht von *Schulz* geht dahin, die entzündliche Leukocytose, ja die Leukocytose überhaupt nur für den Ausdruck einer veränderten Vertheilung der weissen Blutzellen in den verschiedenen Gefässbezirken zu erklären.

Wie immer dem auch sei, die Leukocytenzählung stellt heute für den Kliniker ein werthvolles Hülfsmittel dar, welches häufig in diagnostisch zweifelhaft liegenden Fällen die Entscheidung zwischen mehreren möglichen Erkrankungen bringt.

Speciell bei der Differentialdiagnose zwischen Pneumonie und Abdominaltyphus empfiehlt *v. Jaksch*[2]) auf das Wärmste diese Untersuchung. *Rieder*[3]) schliesst sich dieser Meinung völlig an.

Die in jedem Falle von Pneumonie an unserer Klinik geübten Blutzählungen ergaben des weiteren schon seit langem, dass häufig in tödtlich endenden Fällen von Pneumonie die Leukocytenzahl nicht vermehrt war, so dass *v. Jaksch*[4]) darin ein prognostisch ungünstiges Symptom erblickt.

Rieder[5]) fand gleichfalls bei letalem Ausgange normale oder selbst subnormale Zahlen der farblosen Blutzellen, aber keineswegs in allen Fällen.

Bieganski[6]) ist seinerseits geneigt, das Ausbleiben der Leukocytose in dem Sinne der beiden Autoren aufzufassen, spricht aber im Hinblicke auf sein spärliches Beobachtungsmaterial sich reservirt aus.

Tchistovitch und *Kikodze*[7]) fanden bei mit Pneumoniekokken inficirten Kaninchen Leukocytose nur dann, wenn das Thier die Krankheit überlebte, hingegen stetiges Absinken der Leukocytenzahl bei tödtlich endenden Fällen.

Es lag nun der Gedanke nahe, in dem Ausbleiben der Leukocytose den Grund oder wenigstens mit einen Grund für das tödtliche Ende der Krankheit zu erblicken, und durfte man vielleicht hoffen, wenn es etwa gelänge, durch gereichte Mittel Leukocytose zu erzielen, heilend zu wirken.

---

[1]) *Schulz*, Deutsches Archiv für klinische Medicin *51*. 234, 1893.

[2]) *v. Jaksch*, Prager medic. Wochenschrift *16*. 20, 1891. Vergleiche auch *Sadler* Fortschritte der Medicin 9. 1891. Sonderabdruck.

[3]) *Rieder*, Beiträge zur Kenntnis der Leukocytose, Leipzig, *Vogel* S. 121, 1892.

[4]) *v. Jaksch*, Centralblatt für klinische Medicin *13*. 81, 1892.

[5]) *Rieder*, Münchner medic. Wochenschrift *39*. 511, 1892.

[6]) *Bieganski*, Deutsches Archiv für klinische Medicin *53*. 433, 1894.

[7]) *Tchistovitch* und *Kikodze*, Centralblatt für klinische Medicin *13*. 33, 1892 (Referat).

Digitized by Google
Original from UNIVERSITY OF MICHIGAN
Generated on 2019-07-08 19:54 GMT / http://hdl.handle.net/2027/mdp.39015043503450
Public Domain in the United States, Google-digitized / http://www.hathitrust.org/access_use#pd-us-google

Als solche Mittel boten sich nach *Horbaczewski*[1]) Pilocarpin, Antipyrin, Antifebrin und Nuclein.

Horbaczewski erreichte nach Einverleibung von 0·01—0.015 g Pilocarpinum muriaticum bei gesunden Männern ein Ansteigen der Leukocytenzahlen nach 1, 2, 4 Stunden um bis 46 % der ursprünglichen Zahl. Antipyrin (in der Dosis von 1 g) ergab eine Vermehrung der Leukocyten um 25 %. Nach Nuclein endlich (in der Dosis von 5 g) stieg die Zahl der weissen Blutzellen (nach $2^1/_2$, 3 Stunden) um bis 83 %.

Es hat darum *v. Jaksch* in seiner oben (4) erwähnten Mittheilung die Anwendung dieser Stoffe bei Pneumonien mit mangelnder Leucocytose angeregt und über einen derartigen therapeutischen Versuch (mit Pilocarpin) berichtet. Soweit ich die Literatur durchgesehen, hat dieser Vorschlag keine Ausführung in weiteren Kreisen gefunden. Nur *Rieder* (5) berichtet über einen Versuch (gleichfalls mit Pilocarpin) mit negativem Erfolge sowol in Bezug auf die Zahl der Leukocyten, als auf die Prognose. *Rieder* bemerkt übrigens an dieser Stelle, dass es ihm noch gar nicht erwiesen scheine, ob es überhaupt möglich sei, die Leukocytenzahl in Krankheiten zu beeinflussen und ist geneigt, den von *v. Jaksch* angeführten Fall als einen vielleicht zufälligen Befund hinzustellen.

Waldstein[2]) hat bei Diphtherie nach Pilokarpininjectionen Vermehrung speciell der Lymphocyten beobachtet und empfiehlt dieses Mittel auch bei Pseudoleukämie, indem er sich von seiner Wirkung die Vorstellung bildet, es errege die lymphatischen Apparate und fördere den Uebertritt von Lymphocyten in den Kreislauf; so könne es zum Abschwellen der Lymphdrüsentumoren kommen.

An unserer Klinik wurden seit Anfang 1892 in einer Anzahl von Pneumoniefällen (nur einem kleinen Theile der Fälle) und zwar sowol solchen, welche Mangel von Leukocytose aufwiesen, als solchen mit Leukocytose die erwähnten Mittel gereicht und durch sorgfältige Zählung der Einfluss auf die corpusculären Elemente des Blutes erhoben.

Ausser der Pneumonie wurden auch einige andere fieberhafte Erkrankungen in die Untersuchungsreihe einbezogen, besonders einzelne Fälle von Abdominaltyphus. Es geschah dies nicht allein in der Absicht, bei letzterer Erkrankung, die ja regelmässig mit Hypoleukocytose einhergeht, eine Leukocytose zu therapeutischen Zwecken zu erzeugen, sondern besonders aus theoretischem Interesse.

---

[1]) *Horbaczewski*, Wiener Akademieberichte *100*. III. April 1891.

[2]) *Waldstein*, Berliner klinische Wochenschrift *32*. 368, 1895.

Digitized by Google
Original from UNIVERSITY OF MICHIGAN
Generated on 2019-07-08 19:54 GMT / http://hdl.handle.net/2027/mdp.39015043503450
Public Domain in the United States, Google-digitized / http://www.hathitrust.org/access_use#pd-us-google

Verwendet wurde, wie aus den Tabellen hervorgeht Pilocarpin (als salzsaures Salz) in Form von subcutanen Injectionen und Nuclein intern, nach *Horbaczewski's* Angaben von Apotheker *G. Hell* in Troppau in Pastillenform zu 0·25 und 0·5 g hergestellt; in wenigen Fällen kamen auch subcutane Antipyrininjectionen in Anwendung

Bezüglich der Zeit der Versuche in Beziehung zu den täglichen Mahlzeiten sei bemerkt, dass bei den Schwerkranken, um die es sich hier handelte, aus Gründen der Humanität von einem längeren Fasten nicht die Rede sein konnte. In Uebereinstimmung mit *Rieder* [1]) konnten wir bei der Art der Ernährung einen etwaigen Einfluss der Verdauung auf die erhaltenen Zahlen von der Hand weisen. Stets wurde gleichzeitig mit der Zahl der weissen auch die der rothen Blutzellen ermittelt, damit so eine etwa durch „Plamabewegung" eingetretene, dann natürlich gleichsinnige Aenderung der Zahl der Blutelemente erkannt werden könne. Dass solche Aenderungen bei verschiedenen Versuchsbedingungen nicht nur beim Thiere, sondern auch beim Menschen vorkommen, ist bekanntlich durch eine Reihe von Forschern erwiesen worden.

Untersucht wurden 24 Fälle von Pneumonie mit 41 Einzeluntersuchungen (siehe Tabellen I. und II.); und zwar wurde 22 mal Pilocarpin angewendet, 18 mal Nuclein, 1 mal Antipyrin. Ferner 12 Fälle von Abdominaltyphus mit 15 Einzeluntersuchungen; und zwar gelangten zur Anwendung 6 mal Pilocarpin, 8 mal Nuclein, 1 mal Antipyrin, (siehe Tabellen III und IV). Endlich wurden noch bei einigen anderen theils fieberhaften, theils fieberlosen Krankheitsfällen (im Ganzen 8) 14 Einzeluntersuchungen ausgeführt (6 mal mit Pilocarpin, 2 mal mit Nuclein, 1 mal mit Antipyrin; siehe hierüber Tabelle V).

Um dies gleich vorher zu erledigen, sei bemerkt, dass ungünstige Nebenerscheinungen, wie solche besonders beim Pilocarpin etwa zu erwarten gewesen wären, nicht zur Beobachtung gelangten. Es wurde dieses (als salzsaures Salz) nur in der Dosis von 0·01 g subcutan angewendet. In den Fällen, welche tödtlich endeten (siehe Tabelle III) war eine etwaige Intoxication jedesmal auf das Bestimmteste auszuschliessen; es handelte sich eben um auch sonst verlorene Fälle.

Von den Pneumonien waren 4, wie die klinische Untersuchung und in einem Falle die Obduction ergab, lobulär, nämlich Fall 9, Tab. I und Fall 8, 9, 10 Tab. II, die übrigen lobäre (croupöse);

[1]) *Rieder* (l. c.) S. 110.

Digitized by Google
Original from UNIVERSITY OF MICHIGAN
Generated on 2019-07-08 19:54 GMT / http://hdl.handle.net/2027/mdp.39015043503450
Public Domain in the United States, Google-digitized / http://www.hathitrust.org/access_use#pd-us-google

ein Fall (8, Tab. I, 6 Tab. II) war eine lobäre mit Ausgang in Schrumpfung und fieberlosem Verlaufe. In keinem dieser Fälle bestand eine stärkere Leukocytose, einmal (Fall 8, Tab. II) sogar Hypoleukocytose; dieser Fall stellte möglicherweise einen Abdominaltyphus vor; in dem 4. Falle liess sich vorübergehend durch Nuclein eine beträchtliche Leukocytose erzielen, welche überhaupt den höchsterreichten Grad der relativen Steigerung der Leukocytenzahl darstellt.

Die tödtlich endenden Fälle von croupöser Pneumonie, welche vom Beginne der Erkrankung an beobachtet worden waren, liessen einigemal (z. B. Fall 2, Tab. I) das Absinken der Leukocytenzahl gegen das Ende der Erkrankung hin deutlich zu Tage treten. Manchmal erfolgte der Tod aber auch bei hoher Zahl der Leukocyten (Fall 11 Tab. I).

Sowohl durch Pilocarpin, als auch durch Nuclein gelang es häufig, aber keineswegs regelmässig, die Leukocytenzahl zu erhöhen und zwar sowol von normalen oder subnormalen Werthen, als von erhöhten Zahlen aus; indessen erreichten die Zahlen nur ausnahmsweise hohe Werthe. Der einzige, mit Antipyrin angestellte Versuch (Fall 4, Tab. I) ergab ein Absinken der Leukocytenzahl.

Wie die spontan, d. h. unbeeinflusst entstandene, so verbürgte auch die durch unsere Mittel erzeugte Leukocytose keineswegs einen günstigen Ablauf der Erkrankung.

Ab und zu sank auch nach Einverleibung der Mittel die Zahl der Leukocyten, und zwar von Plasmabewegung nicht abhängig, wie die Zählung der Erythrocyten bewies.

In keinem Falle gewann man den Eindruck, einen hervorragenden Einfluss auf den Gang der Erkrankung geübt zu haben.

Ueberblicken wir die bei Abdominaltyphus angestellten 15 Untersuchungen, so ergibt sich, dass es nur ausnahmsweise (z. B. Fall 4, Tab. IV) und auch dann nicht jederzeit gelingt, durch die gedachten Mittel eine künstliche Leukocytose zu erzielen. Ueber Antipyrin steht uns wie bei Pneumonie nur eine Beobachtung zur Verfügung.

Von zwei Fällen von Cerebrospinalmeningitis mit günstigem Ausgange[1]) (Tab. V Fall 1 und 2) zeigte der eine nach Pilocarpin eine leichte Abnahme der Leukocytenzahl, die wol innerhalb der Fehlergrenzen liegen könnte, der zweite eine bis 33 % gehende Steigerung bei in beiden Fällen schon spontaner Leukocytose.

Eine ansehnliche Steigerung wies noch auf (Fall 3, Tab. V)

[1]) Siehe *Presser*, Prager medic. Wochenschrift *17*, 475, 1892.

Digitized by Google
Original from UNIVERSITY OF MICHIGAN
Generated on 2019-07-08 19:54 GMT / http://hdl.handle.net/2027/mdp.39015043503450
Public Domain in the United States, Google-digitized / http://www.hathitrust.org/access_use#pd-us-google

eine seröse Pleuritis (Fall 6, 7, 8 Tab, V). In drei Fällen von chronischer Nephritis wurde durch Pilocarpin eine meist nur mässige Leukocytose verursacht.

Alles zusammengenommen lässt sich also aussagen, dass die angehoffte Leukocytenvermehrung bei Pneumonie nur in einem Theile der Fälle beobachtet wurde und dass auch in diesen ein wesentlicher therapeutischer Erfolg nicht ersichtlich war. Vielleicht gelingt es indessen auf diesem Wege mit andern Mitteln das erstrebte Ziel zu erreichen.

Das Verfahren erscheint jedenfalls weiterer Prüfung werth.

Generated on 2019-07-08 19:54 GMT / http://hdl.handle.net/2027/mdp.39015043503450
Public Domain in the United States, Google-digitized / http://www.hathitrust.org/access_use#pd-us-google
Digitized by Google
Original from UNIVERSITY OF MICHIGAN

Laufende Zahl	Na de de s
1.	M. 12
	18
2.	K 8/
3.	B 4
	5.
	7.

Digitized by Google
Original from UNIVERSITY OF MICHIGAN
Generated on 2019-07-08 19:55 GMT / http://hdl.handle.net/2027/mdp.39015043503450
Public Domain in the United States, Google-digitized / http://www.hathitrust.org/access_use#pd-us-google

Generated on 2019-07-08 19:55 GMT / http://hdl.handle.net/2027/mdp.39015043503450
Public Domain in the United States, Google-digitized / http://www.hathitrust.org/access_use#pd-us-google
Digitized by Google
Original from
UNIVERSITY OF MICHIGAN

Laufende Zahl
1. (= 5 der Tabelle III)
2.
3.
4.
5.

Generated on 2019-07-08 19:55 GMT / http://hdl.handle.net/2027/mdp.39015043503450
Public Domain in the United States, Google-digitized / http://www.hathitrust.org/access_use#pd-us-google
Digitized by Google
Original from
UNIVERSITY OF MICHIGAN

Generated on 2019-07-08 19:55 GMT / http://hdl.handle.net/2027/mdp.39015043503450
Public Domain in the United States, Google-digitized / http://www.hathitrust.org/access_use#pd-us-google
Digitized by Google
Original from
UNIVERSITY OF MICHIGAN

(Aus dem Institute für allgemeine Pathologie in Innsbruck.)

ÜBER ZOOID- UND ÖKOIDBILDUNG IN DEN ROTHEN BLUTKÖRPERCHEN UND IHRE BEZIEHUNG ZUR THROMBOSE.

Von

Drd. med. EDMUND SCHERER,
Assistenten am Institute.

In einer in *Ziegler's* Beiträgen zur pathologischen Anatomie und zur allgemeinen Pathologie erschienenen Arbeit vertritt *Wlassow*[1]) die Anschauung, dass sowol die intra- als auch extravasculäre Gerinnung vorwiegend bedingt wird durch einen eigenartigen Zerfall der rothen Blutkörperchen, welcher hauptsächlich darin besteht, dass aus denselben Scheibchen und Körnchen austreten, von denen die ersteren circa $^1/_4$ der Grösse eines rothen Blutkörperchens besitzen; von den rothen Blutkörperchen selbst bleiben nach *Wlassow* meist nur Schatten zurück. Diese „Desorganisation" wird als Erythroschisis und Erythrolysis bezeichnet, während die oben erwähnten von den Erythrocyten abstammenden Scheibchen als Blutplättchen angesprochen werden.

Die Versuche, welche zur Aufstellung dieser mit sämmtlichen Untersuchungen über Blutgerinnung und Thrombose im Widerspruch stehenden Theorie führten, wurden ausschliesslich an Warmblütern und zwar Hunden und Kaninchen, sowie am eigenen Blute vorgenommen. In grossen Gefässen (Carotis) der genannten Thiere wurde entweder durch Umschnürung, Quetschung, Schnitt oder durch chemische Einwirkung (Krystalle von Calciumchlorid oder Salpeter-

[1]) *Wlassow,* Untersuchungen über die histolog. Vorgänge bei der Gerinnung und Thrombose mit besonderer Berücksichtigung der Blutplättchen. *Zieglers* Beiträge Bd. XV. Heft 3, pag. 543.

Digitized by Google
Original from UNIVERSITY OF MICHIGAN
Generated on 2019-07-08 19:55 GMT / http://hdl.handle.net/2027/mdp.39015043503450
Public Domain in the United States, Google-digitized / http://www.hathitrust.org/access_use#pd-us-google

säure) intravasale Thrombose erzeugt, während extravasale Blutgerinnung durch Schlagen des Blutes mit Seidenfäden oder Celloidinstäbchen ausgelöst wurde; die gewonnenen Gerinnsel wurden dann histologisch nach folgenden Methoden untersucht: Die Präparate wurden in concentrierter Lösung von Sublimat oder in einer Mischung von gleichen Theilen einer concentrierten Sublimatlösung und einer 5 % Lösung von doppelt chromsaurem Kali *(Nikiforoff*[1]*)* gehärtet; bei letzterer Flüssigkeit kam die Härtung bei Zimmertemperatur innerhalb 3—5 Stunden zu Stande je nach der Grösse des Gefässstückes. Die Stücke wurden nach den verschiedenen Färbemethoden, vornehmlich nach der *Weigert*'schen Fibrinfärbungsmethode behandelt, wobei sie mit Alaunkarmin vorgefärbt wurden; ausserdem wurden auch Doppelfärbungen mit Eosin-Hämatoxylin vorgenommen.

Bei der Untersuchung des extravasal durch Schlagen mit Celloidinstäbchen geronnenen Blutes erhielt *Wlassow* folgendes Bild[2]): „Auf dem Stäbchen haftet immer eine Schicht rother Blutkörperchen, welche in sogenannte Schatten und in eine feinkörnige Masse zerfallen sind; gleichzeitig mit dem Zerfall sah ich eine ganz eigenartige Desorganisation derselben: die rothen Blutkörperchen sind vergrössert in ein hämoglobinloses, blasses, protoplasmatisches Stroma und in farblose Körner, die sich mit Gentiana blau violett färben, zerfallen. Die Gruppierung der Körner im Innern des ungefärbten Stromas ist sehr verschieden, indem sie bald mehr central, bald peripher, bald ganz unregelmässig eingelagert sind. Sie können auch aus den Blutkörperchen herausgetreten sein, so dass sie nunmehr in deren Nachbarschaft liegen . . . Blutplättchen und freie blauviolette Körner sind nur in sehr geringer Zahl vorhanden.“ Ausserdem wurden spärliche Fibrinfäden und Leukocyten gefunden, letztere ohne bemerkbare morphologische Veränderungen.

Aehnliche Resultate erhielt *Wlassow* beim Studium des Baues weisser Thromben[3]), die auf die früher beschriebene Weise entstanden waren: „Die ganze thrombotische Masse, welche sich auf der Oberfläche eines mechanisch verletzten Gefässes bildet, besteht hauptsächlich aus einer feinkörnigen, schollenartig aufgelagerten Masse. In dieser feinkörnigen Masse finden sich vereinzelte kleine, kreisrunde Gebilde vor. Auf der Randzone sind dieselben zahlreicher und grösser, einige von ihnen erreichen $^1/_4$ der Grösse eines normalen rothen Blutkörperchens“. Die kleinen Körnchen

[1]) l. c. pag. 545.
[2]) l. c. pag. 546.
[3]) l. c. pag. 547.

Digitized by Google
Original from UNIVERSITY OF MICHIGAN
Generated on 2019-07-08 19:55 GMT / http://hdl.handle.net/2027/mdp.39015043503450
Public Domain in the United States, Google-digitized / http://www.hathitrust.org/access_use#pd-us-google

enthalten oft Hämoglobin. Die Blutplättchen in den Thromben sind nicht in eine Masse zusammen geflossen, sondern nur nebeneinander gelagert; auch erscheinen sie in den Randpartien zahlreicher, ebenso wie bei älteren Thromben die Leukocyten in grösserer Menge vorhanden sind.

Ein höchst eigenthümliches Bild geben nach *Wlassow* die ganz frischen Thromben, die nach Gefässverletzungen durch Quetschung mit einer Pincette entstehen[1]): „Diese Präparate zeigen, dass die ganz frisch gebildeten Thromben, resp. die am wenigsten veränderten unter denselben aus zwei Formelementen bestehen, aus rothen Blutkörperchen und aus kleinen, kreisrunden, körnigen, durch Gentiana blauviolett sich färbenden Scheibchen, die zwischen den rothen Blutkörperchen in strenger Ordnung vertheilt sind. . . .

Eben dieselben Resultate erhielt *Wlassow* bei Anwendung chemischer Reagentien, so z. B. von krystallinischem Chlorcalcium oder rauchender Salpetersäure auf die Gefässwand.

Den histologischen Bau der intravasculären Gerinnsel studierte *Wlassow* sowol an thrombosierten Gefässen mit freier Circulation, als auch nach doppelter Unterbindung derselben. Hierbei finden sich ähnlich wie beim extravasculären Gerinnsel zweierlei Fibrinfäden: Einfache, lange, homogene, die aus dem Plasma ausgeschieden wurden, und complicierte, meist kurze Gebilde von verschiedener Dicke, Gestalt und Form, welche aus Blutplättchen oder aus Körnchen bestehen, als Produkte desorganisierter, rother Blutkörperchen aufgefasst werden und durch Fibrin vereinigt erscheinen. *Wlassow* kommt mithin zu folgendem Resultate[2]): „Die Ergebnisse der Versuche über extravasculäre Gerinnung des Blutes und der intravasalen Thrombose zusammenfassend, komme ich zur Schlussfolgerung, dass bei dem einen und dem anderen Processe die rothen Blutkörperchen die wesentlichste Rolle spielen. Zunächst bleiben die rothen Blutkörperchen beim Schlagen des Blutes an dem Fremdkörper haften. Sie conglutinieren auch an der mechanisch verletzten Oberfläche des Gefässes im strömenden Blute und bleiben selbst an der glatten durch Chemikalien veränderten Intima vermöge ihrer Viscosität kleben. Unter dem Einflusse der Insulte, welche sie hierbei erleiden, tritt eine Desorganisation und ein Zerfall zahlreicher rother Blutkörperchen ein. Alles weist darauf hin, dass die rothen Blutkörperchen wenigstens zum Theil im höchsten Grad hinfällige und labile Gebilde sind.“

---

[1]) l. c. pag. 548.
[2]) l. c. pag. 551.

Digitized by Google
Original from UNIVERSITY OF MICHIGAN
Generated on 2019-07-08 19:55 GMT / http://hdl.handle.net/2027/mdp.39015043503450
Public Domain in the United States, Google-digitized / http://www.hathitrust.org/access_use#pd-us-google

Ausser diesen Versuchen stellte *Wlassow* Beobachtungen an möglichst frischem Blute in Vaselin- und Parafin-Vaselin-Kammern an und konnte sich einige Male vom Austreten von Körnchen aus den rothen Blutkörperchen überzeugen; diese Körnchen werden als nucleoalbumine Bestandtheile angesprochen, ohne dass nähere Beweise für diese Auffassung mitgetheilt werden. Diese nucleoalbuminen Körper sollen die Blutplättchen darstellen.

Diese Ergebnisse forderten schon deshalb zur Nachprüfung auf, weil bei den zahlreichen von den verschiedenen Autoren über die Betheiligung der körperlichen Elemente des Blutes am Gerinnungsprocesse angestellten Untersuchungen analoge Befunde an den Erythrocyten nicht gemacht wurden. Zwar hat bereits *A. Schmidt*[1]) eine Beeinflussung des Gerinnungsvorganges durch die rothen Blutkörperchen festgestellt, indem auch diese Gebilde, wie alle protoplasmatischen Elemente überhaupt, befördernd auf den Gerinnungsprocess einwirken können. Indessen stehen nach der bisherigen Auffassung diese von den Erythrocyten ausgehenden gerinnungsbefördernden Momente an Bedeutung wesentlich nach jenen bei der Blutgerinnung im Blutplasma selbst sich abspielenden, oder durch die Wechselwirkung zwischen Blutplasma und Leukocyten bedingten Veränderungen, welche zwar noch nicht allseitig geklärt erscheinen, die aber doch durch die neuen Arbeiten von *A. Schmidt, Wooldridge, Pekelharing, Halliburton* und Anderen im Vordergrunde des Interesses stehen.

Es liegen auch nur vereinzelte Angaben in der Literatur vor, denen zu Folge den rothen Blutkörperchen eine wesentliche Rolle bei der intravasalen Thrombose zufällt. Hieher gehören die Befunde von *Welti*[2]), nach welchen bei Hautverbrennungen aus den rothen Blutkörperchen Körnchen und Scheibchen austreten, welche theils Zerfallsprodukte, theils Blutplättchen darstellen und zur Thrombose Veranlassung geben können, die bei Hautverbrennungen auch meist die Todesursache darstellen soll. Hieher gehört ferner die Angabe von *Heinz*[3]), dass Substanzen, die auf die rothen Blutkörperchen zerstörend einwirken, Thromben hervorrufen können; seine Beobachtungen beziehen sich besonders auf concentrirte Salzlösungen.

---

[1]) *A. Schmidt:* Ueber die Beziehung der Faserstoffgerinnung zu den körperichen Elementen des Blutes. Pflüger's Archiv, Bd. 11. Zur Blutlehre. Leipzig 1892. pag. 72.

[2]) *Welti:* Ueber die Todesursache bei Hautverbrennungen. Ziegler's Beiträge, Bd. IV, Heft XIII.

[3]) *Heinz:* Arbeiten aus dem pharm. Inst. d. Univ. Breslau. Virchow's Archiv, Bd. 122.

Digitized by Google
Original from UNIVERSITY OF MICHIGAN
Generated on 2019-07-08 19:55 GMT / http://hdl.handle.net/2027/mdp.39015043503450
Public Domain in the United States, Google-digitized / http://www.hathitrust.org/access_use#pd-us-google

Die früher erwähnten von *Wlassow* beschriebenen Bilder, besonders aber jene Veränderungen an den rothen Blutkörperchen des möglichst frischen durch mechanische Gefässverletzung erzeugten Thrombus[1]) erinnern an jene von *Brücke*[2]) zuerst beschriebene und von ihm als Zooid und Oekoid bezeichnete Spaltung der rothen Blutkörperchen, die er im Jahre 1867 am Blute des Triton nach Einwirkung 2 % Borsäure schilderte. Ueber die innere Ursache dieser Spaltung spricht sich *Brücke* nur im negativen Sinne aus, indem er active Contraction des Protoplasma dabei ausschliessen zu können glaubt.

Entgegen dieser Anschauung bezeichnet *Faber*[3]) diesen Vorgang als eine active Contraction; auch die von *Rollett*[4]) nach der Einwirkung verschiedener Reize hervorgerufenen und als Rosetten-Maulbeer-Stechapfel-Form, gefärbte Kugel, Schatten bezeichneten Veränderungen der rothen Blutkörperchen werden auf active Contractilität zurückgeführt. Das Oekoid deutet *Faber* als farbloses Stroma, in dem sich gewissermassen imbibirtes farbstofftragendes Protoplasma befindet: das Zooid.

Nach *Kollmann*[5]) bestehen die rothen Blutkörperchen aus einem Netz von Eiweissfäden, dem Stroma (Zooid), und einer glashellen elastischen Membran, die erst nach Entfernung des Farbstoffes sichtbar wird. (Oekoid.)

Braxton Hicks[6]) erhält Zooid und Oekoid aus dem Blute von Ovarial-Cysten und Menstrualblut des Menschen; auch in seröse Blasen der Hand eingetragenes Blut zeigte diese Veränderung.

Wedl[7]) beobachtete nach Einwirkung von Pyrogallusäure Zooid und Oekoid.

Böttcher[8]) beschrieb die Wirkung des Alkohols auf das Blut; er liess denselben entweder in bedeutendem Ueberschusse (50faches

---

[1]) l. c. pag. 548.

[2]) *Brücke:* Ueber den Bau der rothen Blutkörperchen. Sitz.-Ber. d. kais. Acad. d. Wissensch., Bd. 56, II. Abth. 1867.

[3]) *Faber:* Ueber die Natur der rothen Blutkörperchen. Archiv der Heilkunde XIV. Nachtrag zu obigem Aufsatze. Ebendaselbst pg. 565.

[4]) *Rollett:* Sitzungsbericht d. kais. Academie d. Wissenschaften. Bd. 46, 47, 50.

[5]) *Kollmann:* Bau der rothen Blutkörperchen. Zeitschrift für wissensch. Zoologie. Bd. XXIII.; ferner: Ueber den Einfluss des Wassers auf die rothen Blutkörperchen des Frosches. Münchner Academie 1873, Heft III.

[6]) *Braxton Hicks:* Observations on pathological changes in the red blood corpuscles. Quart journal of micr. science Vol. XII.

[7]) *Wedl:* Histol. Mittheil. Nr. 4. Sitz.-Berichte d. kais. Acad. d. Wissenschaften, Bd. 64, I.

[8]) *Böttcher:* Neue Untersuchungen über die rothen Blutkörperchen. Mémoires de l'acad. impér. d. sciences de St. Petersbourg VII.

Digitized by Google
Original from UNIVERSITY OF MICHIGAN
Generated on 2019-07-08 19:55 GMT / http://hdl.handle.net/2027/mdp.39015043503450
Public Domain in the United States, Google-digitized / http://www.hathitrust.org/access_use#pd-us-google

Volumen) oder unter dem Deckglase durch Zusatz eines Tropfens einwirken. Die meisten Blutkörperchen erhalten sich als homogene scharf conturierte Scheibchen, während jedoch bei einigen Bildungen auftreten, die dem Zooid ähnlich sind.

Rindfleisch [1]) erhielt durch Anilinblau, *Böttcher* [2]) und *Roberts* [3]) mittelst Gerbsäure Zooidbildung; *Kollmann* [4]) bezeichnet Tanninlösungen (0·2—0·5 %) als besonders sicheres Mittel zur Abspaltung des Zooid. Auch *Stricker* [5]) erhielt ähnliche Bilder an den Blutkörperchen des Frosches mit Wasser und Kohlensäure; an den Blutkörperchen des Menschen gelang es ihm einmal und nicht wieder das Zusammenballen des Zooids zu beobachten.

Rollett [6]) erhielt mittelst Chlornatrium, Magnesiumsulphat, Chlor, Jod und Brom und durch elektrische Reize beim Frosch- und Tritonenblut das Zooid, *Laptschinsky* [7]) beim Menschen mit Gerbsäure. Endlich konstatierte *Meisels* [8]), dass bei Vertretern sämmtlicher Wirbelthierclassen die Spaltung der rothen Blutkörperchen mit Borsäure in Zooid und Oekoid möglich ist; beim Menschen und Meerschweinchen wurde concentrierte, sonst 2 % Borsäure verwendet. Es ist zu bemerken, dass bei den Säugethieren im Winter diese Spaltung nur bei Anwendung des heizbaren Objekttisches gelang.

Aus dem über das Zooid aus der Literatur Mitgetheilten geht hervor, dass eine Reihe von Substanzen im Stande ist, die rothen Blutkörperchen in der bewussten Weise zu verändern; es ist jedoch, wie zum Theil schon aus der Literatur ersichtlich ist und wie ich mich auch selbst überzeugt habe, die Wirkung der meisten Reagentien nur sehr unsicher, wenigstens dem Blute des Menschen gegenüber.

So sieht man bei Einwirkung des Alkohols meist nur einige wenige in Oekoid und Zooid gespaltene Blutkörperchen; auch Borsäure ruft nach *Meisels* [9]) im Winter nur bei gleichzeitiger Erwärmung Zooid hervor; ebenso wirkt Tannin, das von *Kollmann* [10])

---

[1]) Experimentalstudien über die Histologie des Blutes. Leipzig 1863.

[2]) l. c.

[3]) *Roberts* Quart.-Journal of. microscop. science 1863.

[4]) l. c.

[5]) *Stricker:* Archiv für die gesammte Physiologie, 1868.

[6]) l. c.

[7]) *Laptschinsky:* Ueber das Verhalten der rothen Blutkörperchen zu einigen Tinctionsmitteln und Gerbsäure. Sitz.-Bericht d. kais. Acad. d. Wissensch. 68. Bd., III. Abth.

[8]) *Meisels:* Studium über das Zooid und Oekoid bei verschiedenen Wirbelthier-Abtheil. Sitz.-Bericht d. kais. Acad. d. Wissensch., Bd. 84, Abth. III.

[9]) l. c.

[10]) l. c.

Digitized by Google
Original from UNIVERSITY OF MICHIGAN
Generated on 2019-07-08 19:55 GMT / http://hdl.handle.net/2027/mdp.39015043503450
Public Domain in the United States, Google-digitized / http://www.hathitrust.org/access_use#pd-us-google

als äusserst sicheres Mittel erwähnt wird, nur unsicher; wahrscheinlich bezieht sich die Angabe *Kollmanns* auf kernhaltige Blutkörperchen, bei denen überhaupt diese Spaltung schon bei verhältnismässig geringen Concentrationen des Reagens eintritt.

Ein Reagens, das ich auch dem Blute der Säugethiere gegenüber als sicher wirkend fand, ist die Chromsäure in 0·2—1 % Lösungen. Ich verfuhr in der Weise, dass ich einen sehr kleinen Bluttropfen auf den Objektträger gab, sofort zudeckte und nun vom Rande her, eventuell von zwei gegenüberliegenden Seiten Chromsäure zufliessen liess; sofort sind nun bei Durchmusterung des Präparates in den Randpartien desselben zahlreiche Spaltungen der rothen Blutkörperchen wahrzunehmen; man sieht am Rande der blassen, haemoglobinlosen, scharf conturirten, vergrösserten Blutkörperchen hellglänzende, gelblich gefärbte Scheibchen, circa $^1/_3$ der Grösse eines rothen Blutkörperchens aufsitzen oder einen Theil des Randes einnehmen. Ausser diesen typischen Spaltungen in Zooid und Oekoid findet man meist mehr gegen die Mitte des Präparates zu Veränderungen, die nur in quantitativer Beziehung vom zuerst geschilderten Bilde abweichen; statt des einen Zooids befinden sich im blassen, scharf conturirten Blutkörperchen mehrere hellglänzende, leicht gelblich gefärbte Körnchen, die, abgesehen von der Grösse, dasselbe Aussehen haben, wie das früher beschriebene Zooid. Ausserdem kommen Formen mit 2 und 3 dem Zooid entsprechenden Gebilden vor; dies ist fast ausnahmslos der Fall bei Anwendung von 1 % Chromsäure. Gegen die Mitte des Präparates zu sieht man fast nur mehr blasse, haemoglobinlose, scharf conturirte, vergrösserte Blutkörperchen ohne irgend welche Körnchen, die ich der Kürze halber als Schatten bezeichne, wenn auch ihr Aussehen in Folge ihrer scharfen Conturierung nicht vollständig mit den von *Rollett* [1]) als Schatten bezeichneten Gebilden übereinstimmt. Vom Rande gegen die Mitte zu sind demnach alle Abstufungen vom typischen Zooid und Oekoid bis zum Schatten im Präparät zu verfolgen.

Wie bereits erwähnt wurde sind die Blutkörperchen nach Behandlung mit Chromsäure (0·2—1%) fast durchwegs vergrössert; es ist jedoch zu bemerken, dass jener Theil des gespaltenen Blutkörperchens, den *Brücke* als Oekoid bezeichnet hat, sogar gegenüber einem normalen rothen Blutkörperchen verkleinert sein kann; dies ist stets der Fall sobald das Zooid sehr gross ist, so dass es weit über den Rand des Blutkörperchens hinausragt. Besonders deutlich ist die Vergrösserung bei jenen Formen, bei welchen nur Körnchen,

[1]) l. c.

Digitized by Google
Original from UNIVERSITY OF MICHIGAN
Generated on 2019-07-08 19:55 GMT / http://hdl.handle.net/2027/mdp.39015043503450
Public Domain in the United States, Google-digitized / http://www.hathitrust.org/access_use#pd-us-google

also kein einheitliches Zooid durch die Einwirkung der Chromsäure entstanden ist.

Es gelingt nicht schwer das Entstehen resp. Sichtbarwerden des Zooids unter dem Mikroskope zu verfolgen, besonders wenn man vor dem Zusatze der Chromsäure das Blut (auf dem Objektträger mit dem Deckglase zugedeckt) auf 60—80° erwärmt, wobei das Präparat vor Verdunstung geschützt werden muss. Durch das Erwärmen sowie u. a. durch Zusatz von 2 % Borsäure wird ein Theil der rothen Blutkörperchen fixiert und nun werden dieselben beim Chromsäure-Zusatz nicht mehr vorbeigeschwemmt, sondern an Ort und Stelle in Zooid und Oekoid gespalten. Sämmtliche Beobachtungen stellte ich stets am Blute des Menschen an und rief das Zooid stets mittelst 0·2 % Chromsäure hervor; ich habe mich jedoch auch überzeugt, dass es leicht gelingt an den Blutkörperchen der Maus und des Kaninchens das Zooid mit 0·2 % Chromsäure hervorzurufen, ohne jedoch weitere mikrochemische Reaktionen bei diesen beiden Blutarten anzustellen.

Beobachtet man nach der früher beschriebenen Weise die Veränderungen, die mit den rothen Blutkörperchen nach Zusatz der Chromsäure vor sich gehen, so fällt zunächst auf, dass sie ihre Delle verlieren; die Blutkörperchen blassen etwas ab und bald darauf erscheint in dem immer noch farbstoffhaltigen Blutkörperchen eine Partie des Randes stärker lichtbrechend, also glänzender und heller; dieser Theil des Randes ist vollständig homogen, etwas gelblich gefärbt und entspricht in seiner Form schon von Anfang an dem daraus entstehenden sogenannten Zooid. Zugleich mit dieser Differenzirung eines Randtheiles ist die für das Oekoid charakteristische scharfe Conturierung des ganzen Randes aufgetreten, wobei oft der Eindruck eines doppelten Contours entsteht. In ganz analoger Weise entstehen die anderen Formen, die schattenartigen mit den glänzenden Körnchen, so wie die Formen mit 2 und 3 Zooiden. Ein Zusammenfliessen der Körnchen zu einer einheitlichen Masse, sowie ein Zusammenballen des Zooids wie es *Brücke*[1]) beim Blute des Triton gesehen und ich selbst beim Frosche mehrmals beobachtet habe, sah ich bei den Blutkörperchen des Menschen nie.

Die auf die anfangs beschriebene Weise entstandenen Spaltungen in Zooid und Oekoid sind meist ziemlich gut, theils am Deckglas, theils am Objektträger fixiert und es lassen sich nun leicht Färbungen, sowie mikrochemische Reaktionen vornehmen.

---

[1]) l. c.

Digitized by Google
Original from UNIVERSITY OF MICHIGAN
Generated on 2019-07-08 19:55 GMT / http://hdl.handle.net/2027/mdp.39015043503450
Public Domain in the United States, Google-digitized / http://www.hathitrust.org/access_use#pd-us-google

Bei Färbungen ist es von Vortheil, nach vorsichtigem Durchspülen von destilliertem Wasser das Präparat für kurze Zeit in Alkohol zu legen, da dann die Fixation noch sicherer ist. Bei der Vornahme mikrochemischer Reaktionen handelte es sich hauptsächlich darum, zu untersuchen, ob mikrochemische Unterschiede bestehen zwischen dem Zooid und anderen Blutbestandtheilen.

Sehr leicht löslich ist das Zooid in 0·7% Kochsalzlösung: schon nach dem Durchspülen einiger Tropfen unter dem Deckglas quellen Zooid und Oekoid sehr stark auf bis auf die doppelte Grösse des ursprünglichen Durchmessers; zugleich blassen Zooid und Oekoid der Art ab, das fast nichts mehr davon zu sehen ist; lässt man nun Chromsäure zufliessen, so treten wie mit einem Schlage die Conturen des Oekoids wieder auf, während das Zooid verschwunden bleibt, also gelöst ist. Um vollständige Lösung des Zooids zu erzielen, muss man meist mindestens 4 Tropfen der Kochsalzlösung unter dem Deckglase durchziehen; setzt man schon nach dem Durchziehen eines Tropfens der Kochsalzlösung Chromsäure zu, so erscheint nicht nur das Oekoid, sondern auch das Zooid: es war also nur gequollen, nicht gelöst; man kann so alle Stadien bis zur Lösung des Zooids beobachten. Es ist hier jedoch zu bemerken, dass diese Reaktion nicht immer gelingt, ohne dass der Grund dafür stets aufgefunden werden kann; vor allem ist nöthig, dass die Kochsalzlösung rein sei: so trat, als einst irrthümlicher Weise Quellwasser zur Herstellung verwendet wurde, keine Lösung auf, ebenso bei Anwendung alter möglicher Weise verunreinigter oder stärker concentrierter Lösungen.

Ausserdem ist das Zooid löslich in stark verdünnter Schwefelsäure, 20% Essigsäure und in Alkalien; durch letztere wird zugleich die Fixation der rothen Blutkörperchen gelöst. Das Oekoid quillt bei Zusatz der genannten Reagentien ebenfalls stark auf, wird jedoch nicht gelöst, wohl aber erscheint oft bei nachherigem Zusatz der Chromsäure der Rand stark ausgefressen. Besonders schnell findet die Lösung des Zooids in Essigsäure statt.

Das durch Zusatz der genannten Reagentien zuerst aufgequollene und später gelöste Zooid wird im Stadium der Quellung gefällt durch folgende Substanzen: nicht zu verdünnte Mineralsäuren, Lösungen von Metallsalzen (Sublimat, schwefelsaures Kupfer), Ferrocyankalium, concentrierte Neutralsalzlösungen (Kochsalz, schwefelsaures Ammonium und Bittersalz), Alkohol, Kaliumquecksilberjodid, Pikrinsäure. Sämmtliche genannte Reagentien sind für die Fällung der Eiweisskörper charakteristisch. Ausserdem

Digitized by Google
Original from UNIVERSITY OF MICHIGAN
Generated on 2019-07-08 19:55 GMT / http://hdl.handle.net/2027/mdp.39015043503450
Public Domain in the United States, Google-digitized / http://www.hathitrust.org/access_use#pd-us-google

gibt das Zooid folgende Eiweiss-Farbenreaktion:[1]) Wird nach der Chromsäure-Behandlung das Deckglas abgewaschen, kurz in Alkohol gelegt und für eine Stunde in eine verdünnte Lösung von Ferrocyankalium gegeben, hierauf in Alkohol sehr gut abgewaschen und nun in verdünnte Eisenchloridlösung gelegt, so erscheint das Zooid deutlich blau gefärbt.

Ich habe auch die von Lilienfeld[2]) angegebene Phosphorreaktion angestellt, ohne zu einer sichern Entscheidung darüber gelangen zu können, ob das Zooid phosphorhältig ist.

Bezüglich des Verhaltens gegen Farbstoffe ist zu bemerken, dass das Zooid eine grosse Affinität zu den sauren Anilinfarben, besonders zum Säurefuchsin und Eosin besitzt, doch tritt auch mit Gentianaviolett eine sehr starke Färbung ein.

Bei Anwendung von Kernfarbstoffen (Haematoxylin, Methylgrün) bleibt das Zooid ungefärbt. Mit dem *Biondi-Ehrlich*'schen Gemisch färbt es sich orange, während die typischen Blutplättchen deutlich grün erscheinen, also den Kernfarbstoff aufgenommen haben, allerdings mit viel geringerer Intensität als die Leukocytenkerne. Das Oekoid bleibt stets ungefärbt, falls nicht dem Zooid ähnliche Körnchen in demselben enthalten sind, die sich wie das Zooid färben und so den Eindruck hervorrufen können, dass das Oekoid gefärbt ist.

Auf Grund dieser Befunde glaube ich das Zooid als einen Eiweisskörper ansprechen zu dürfen, der schon durch seine gelbliche Färbung und nach seinem Verhalten gegen saure Anilinfarben als hämoglobinhaltig bezeichnet werden kann. Die vorgenommenen mikrochemischen Eisenreactionen fielen negativ aus, doch gelingen dieselben ja auch an den rothen Blutkörperchen nur unter besonderen Verhältnissen.

Es tritt nun die Frage heran, was es für ein Vorgang ist, der die Spaltung der rothen Blutkörperchen in zwei Theile hervorruft? Alle Substanzen, die diese Spaltung bewirken, sind energische Fällungsmittel der Eiweisskörper: so Alkohol, Chromsäure, Gerbsäure, Tannin u. s. w.; ich fasse daher den Vorgang als eine Fällung gewisser in den rothen Blutkörperchen enthaltener Eiweisskörper auf, die bei einer bestimmten Concentration des Reagens stattfindet, und erblicke darin im Gegensatze zu *Faber* keinesfalls einen activen Vorgang.

---

[1]) Das Mikroskop u. s. w. von *Behrens, Kossel* und *Schiefferdecker*. 1889. Bd. I. pag. 266.

[2]) *L. Lilienfeld* und *A. Monti:* Ueber die mikrochemische Lokalisation des Phosphors in den Geweben. Zeitschrift f. physiolog. Chemie. Bd. 17. pag. 410.

Digitized by Google
Original from UNIVERSITY OF MICHIGAN
Generated on 2019-07-08 19:55 GMT / http://hdl.handle.net/2027/mdp.39015043503450
Public Domain in the United States, Google-digitized / http://www.hathitrust.org/access_use#pd-us-google

Ich glaube, dass auch die kleinen glänzenden Körnchen, die im scharf konturierten, abgeblassten Blutkörperchen an gewissen Stellen des Präparates enthalten sind, als gefälltes Eiweiss anzusehen, vom Zooid also nur quantitativ verschieden sind. Der Grund, warum bei einem Theil der Blutkörperchen das gefällte Eiweiss als ein grosses kugelförmiges Gebilde (Zooid), bei einem anderen Theil in Form einer Körnung erscheint, dürfte wol hauptsächlich in der Concentration des Reagens zu suchen sein, das in den Randpartien das Präparates aus naheliegenden Gründen concentrirter als in der Mitte einwirken kann.

Ist die Spaltung der rothen Blutkörperchen in Zooid und Oekoid in der That nichts anderes als eine Fällung eines Theiles der Eiweisskörper der Blutkörperchen, so ist zu erwarten, dass auch andere energische Fällungsmittel das Zooid hervorrufen. Von diesem Gedanken ausgehend, untersuchte ich die Wirkung von Sublimat auf die rothen Blutkörperchen: es zeigte sich, dass 1 % Lösungen thatsächlich geeignet sind, das Zooid hervorzurufen.

Auch die *Nikiforoff*'sche Mischung (conc. Sublimat und 5 % doppeltchromsaures Kalium ana partes aequales) ruft das Zooid hervor, allerdings erst in Verdünnungen, die einem Sublimatgehalt von circa 0·8 % entsprechen. Es ist noch zu bemerken, dass auch das durch 1 % Sublimatlösung gebildete Zooid in 0·7 % Kochsalzlösung, Essigsäure, sowie in Aklalien löslich ist, im wesentlichen also in seinem chemischen Verhalten mit dem durch Chromsäure hervorgerufenen Zooid übereinstimmt.

In morphologischer Hinsicht unterscheidet sich das Zooid nach Sublimat von dem nach Chromsäure dadurch, dass ersteres meist fast vollständig über den Rand des Oekoids hinaus getreten ist, während bei Anwendung von Chromsäure diejenigen Formen überwiegen, bei denen das Zooid nur einen Theil des Randes einnimmt. Wahrscheinlich sind auch noch andere energische Fällungsmittel der Eiweisskörper im Stande, die Blutkörperchen in Zooid und Oekoid zu spalten, ich habe jedoch keine diesbezüglichen Untersuchungen angestellt.

Wem diese Bilder geläufig sind, der wird bei genauer Durchsicht der Arbeit *Wlassow's* kaum daran zweifeln können, dass *Wlassow's* Beschreibung der Desorganisation der rothen Blutkörperchen bei der Thrombose zum Theil mit der hier erwähnten Spaltung in Zooid und Oekoid identisch ist. Da nun *Wlassow* die in den rothen Blutkörperchen gebildeten, und manchmal aus ihnen austretenden Scheibchen, die sich mit Gentiana blauviolett färben, als Blutplättchen angesprochen hat, so möchte ich einzelne Unter-

Digitized by Google
Original from UNIVERSITY OF MICHIGAN
Generated on 2019-07-08 19:55 GMT / http://hdl.handle.net/2027/mdp.39015043503450
Public Domain in the United States, Google-digitized / http://www.hathitrust.org/access_use#pd-us-google

scheidungspunkte zwischen den Blutplättchen und dem Zooid feststellen.

Die Blutplättchen[1]) stellen auch bei Benützung der früher erwähnten Reagentien zarte, blasse Scheiben von sehr wechselnder Grösse dar; sie sind durch einen charakteristischen, matten Glanz ausgezeichnet, der sie abgesehen von der differenten Grösse leicht von den ausgewaschenen Stromata rother Blutkörperchen unterscheiden lässt. Den Blutplättchen kommt niemals ein gelber Farbenton zu, wie das bei den Zerfallsprodukten der rothen Blutkörperchen meist der Fall ist. Die Blutplättchen bestehen, wenn nicht besondere Vorsichtsmassregeln angewendet werden (Hintanhaltung der Fermententwicklung) aus zweierlei Substanzen, von denen die eine körnig, die andere homogen ist; nur erstere nimmt Farbstoffe in intensiver Weise auf. Oft findet man Plättchen, die scharf umgrenzte, kreisrunde oder ovale Gebilde darstellen, die ausschliesslich aus körniger Substanz bestehen. Die homogene Substanz ist in 10 % Kochsalzlösung, verdünnten Säuren und in Alkalien löslich; in Alkalien wird auch die körnige Substanz aufgelöst. In Wasser quellen die Blutplättchen zu einer Blase auf, in concentrierten Salzlösungen schrumpfen dieselben und bekommen ein starkes Lichtbrechungsvermögen. Alle diese Charaktere sind bereits von *Löwit* festgestellt worden.

In Beziehung auf Farbstoffe verhalten sich die Blutplättchen ziemlich indifferent, sie färben sich mit den meisten Farbstoffen nur schwach. Mit dem *Biondi-Ehrlich*'schen Gemisch färben sich die Plättchen grün, jedoch nur mit einem sehr schwachen Farbenton, zeigen also im Gegensatz zum Zooid eine Affinität zum basischen Farbstoffe. Mit den früher erwähnten sauren Anilinfarben tingieren sich die Blutplättchen gar nicht, während das Zooid gerade eine besondere Affinität zu denselben besitzt; andere Farbstoffe wie Hämatoxylin, Carmin, Pikrocarmin, nehmen sie schwer auf.[2]) Mit Gentiana nach der *Weigert*'schen Fibrinfärbemethode färben sich die Blutplättchen intensiv violett, jedoch nur dann, wenn mit dem Anilinöl schwach entfärbt wird.

Ebenso grosse Unterschiede zwischen dem Zooid und den Blutplättchen herrschen in morphologischer Beziehung: vor allem ist ersteres in der Regel mit dem Oekoid in Verbindung, meist

---

[1]) *Löwit:* Beiträge zur Lehre von der Blutgerinnung II. Mittheilung. Sitz.-Bericht d. kais. Akad. d. Wissenschaften. Bd. 90, III. Abth.

[2]) *Hlava:* Die Beziehung der Blutplättchen Bizzozeros zur Blutgerinnung und Thrombose. Archiv f. exper. Pathol. u. Pharmakol. Bd. 17. 1883.

Digitized by Google
Original from UNIVERSITY OF MICHIGAN
Generated on 2019-07-08 19:55 GMT / http://hdl.handle.net/2027/mdp.39015043503450
Public Domain in the United States, Google-digitized / http://www.hathitrust.org/access_use#pd-us-google

grösser als die Blutplättchen und in Folge seines Haemoglobingehaltes gelblich gefärbt.

Im chemischen Verhalten beider Gebilde herrschen wol Aehnlichkeiten, es ist jedoch leicht eine sichere Unterscheidung auch in dieser Beziehung durchzuführen: Das Zooid ist schon in 0·7 % Kochsalzlösung löslich, und zwar löst es sich in dieser, sowie in verdünnten Säuren und Alkalien vollständig auf. Bei den Blutplättchen löst sich erst in 10 % Kochsalzlösung und in verdünnten Säuren nur die homogene Substanz, während die körnige ungelöst zurückbleibt; die Lösung ist demnach eine unvollständige.

Bei Färbungen zeigt das Zooid eine grosse Affinität zu den sauern Anilinfarben, so färbt es sich mit Biondi orange; gerade diese Färbung ist zur Unterscheidung dieser beiden Gebilde mit Vortheil zu verwenden.

Es bestehen mithin eine Reihe von chemischen und tinctoriellen Differenzen, welche bei darauf hin gerichteten Untersuchungen eine Verwechslung des Zooids mit den Blutplättchen unmöglich machen, eine Verwechslung die bei ausschliesslicher Berücksichtigung der morphologischen Verhältnisse, namentlich in gehärteten Präparaten wol eintreten kann.

Die bereits früher ausgesprochene Vermuthung, dass die von *Wlassow* beschriebene Desorganisation der rothen Blutkörperchen, die er geradezu als einen die Thrombose bedingenden Faktor anspricht, theilweise identisch sein dürfte mit der von mir näher studierten Spaltung der Erythrocyten in Zooid und Oekoid, erhält bei Berücksichtigung der von *Wlassow* verwendeten Härtungsmethoden seiner Gerinnsel und Thromben eine weitere Stütze.

Als Härtungsflüssigkeit wurde von *Wlassow* fast ausschliesslich eine Mischung von gesättigter Sublimatlösung und 5 % doppeltchromsaurem Kali zu gleichen Theilen (*Nikiforoff*) verwendet, ferner concentrierte Sublimatlösung für sich allein. Nach dem was über die Wirkung des Sublimats und über die *Nikiforoff*'sche Mischung gegenüber dem unveränderten Blut vorausgeschickt wurde, erscheint es nicht unwahrscheinlich, dass auch an frischen, rothen Thromben dieselbe Wirkung ausgeübt werde. Zur Begründung dieser Vermuthung wurden beim Kaninchen durch intravenöse Injection von Zimmtsäureemulsion[1]) im Herzen, in der A. pulmonalis und einzelnen grossen Venen erzeugte Thromben in verschiedenen Flüssigkeiten u. z. in Chromsäure (0·2—0·5 %), Alkohol, gesättigter Sublimatlösung und Platinchlorid (0·1—1 %) gehärtet.

---

[1]) Vgl. *Richter* und *Spiro*, Archiv f. exp. Path. etc. 1894, Bd. 34, pag. 290 f.

Digitized by Google
Original from UNIVERSITY OF MICHIGAN
Generated on 2019-07-08 19:55 GMT / http://hdl.handle.net/2027/mdp.39015043503450
Public Domain in the United States, Google-digitized / http://www.hathitrust.org/access_use#pd-us-google

Der durch Zimmtsäure erzeugte Thrombus zeigte in seinem groben Aufbau das Bild des plötzlich geronnenen Blutes: Er bestand aus rothen Blutkörperchen, zwischen denen Leukocyten und Fibrinstränge, die durch die *Weigert*'sche Fibrinfärbemethode schön blau erscheinen, regelmässig vertheilt waren. Was den feineren Bau betraf, so wurden je nach den Härtungsflüssigkeiten ganz verschiedene Bilder erhalten: Bei dem in Chromsäure gehärteten Thrombus waren am Rande überall Scheibchen, $^1/_4$ von der Grösse eines rothen Blutkörperchens, von homogenem Aussehen wahrzunehmen. Ueber ihre Beziehung zu den rothen Blutkörperchen lässt sich am gehärteten Präparate nicht immer ein sicheres Urtheil gewinnen; manchmal scheinen sie blos in der Nachbarschaft rother Blutkörperchen zu liegen, manchmal hingegen lässt sich eine Verbindung mit denselben constatieren. Diese Scheibchen färben sich nach *Weigert* blau violett, mit Eosin intensiv roth, mit Biondi orange; schon dadurch kann man mit Sicherheit ausschliessen, das wir es mit Blutplättchen zu thun haben. Ausserdem kann man an mehreren Stellen das typische Oekoid in Verbindung mit den Scheiben erkennen. Gegen die Mitte des Thrombus zu fehlen Veränderungen dieser Art vollständig, hingegen sind hier scharf conturierte abgeblasste, vergrösserte Blutkörperchen zu constatieren, jene Formen, die ich als Schatten bezeichnet habe. Die Veränderungen, welche hier an den rothen Blutkörperchen zu sehen sind, stimmen genau überein mit jenen, welche durch 0·2 % Chromsäure am frischen Blute erzeugt werden. Die an den rothen Blutkörperchen der Randpartie des Thrombus erzeugte Veränderung darf daher wol in diesen Fällen als Chromsäurewirkung aufgefasst werden.

Der in Sublimat gehärtete Thrombus zeigt ein abweichendes Bild, es sind hier die Blutkörperchen besonders gegen die Mitte zu sehr gut conserviert, nirgends ist eine Spur des Austrittes von Körnchen zu sehen; am Rande erscheinen die Blutkörperchen etwas verklebt, wobei sie zugleich ihre runden Conturen zum Theil eingebüsst haben. Auch am Rande ist nichts von Körnchen, die aus den rothen Blutkörperchen austreten, zu sehen.

Platinchlorid erzeugt hochgradige Veränderungen: In den Randpartien sind die rothen Blutkörperchen zu einer bräunlichen, brüchigen Masse umgewandelt, in welcher die Conturen der einzelnen Formelemente nicht mehr erkannt werden können. Gegen die Mitte zu sind nur mehr Schatten zu sehen. Es ist demnach Platinchlorid ganz unbrauchbar als Härtungsflüssigkeit frischer, rother Thromben.

Digitized by Google
Original from UNIVERSITY OF MICHIGAN
Generated on 2019-07-08 19:55 GMT / http://hdl.handle.net/2027/mdp.39015043503450
Public Domain in the United States, Google-digitized / http://www.hathitrust.org/access_use#pd-us-google

Der Thrombus nach Alkoholhärtung zeigte ein ähnliches Bild wie der nach Sublimat, nur waren hier die rothen Blutkörperchen etwas weniger gut conserviert. Der ganze Thrombus wird übrigens bei längerer Einwirkung von Alkohol auffallend spröde und daher für die Anlegung von Schnitten recht ungeeignet.

Aus diesem Versuche geht hervor, dass gewisse Härtungsflüssigkeiten in den Thromben Veränderungen hervorrufen können, die den von *Wlassow* geschilderten Verhältnissen im Wesentlichen analog sind, und dass bei Behandlung des gleichen Thrombus mit anderen Härtungsflüssigkeiten derartige Veränderungen fehlen können.

Bei der Behandlung von in gleicher Weise erzeugten rothen Thromben mit *Nikiforoff*'scher Flüssigkeit zeigten sämmtliche rothe Blutkörperchen im Thrombus normales Aussehen.

Ich habe dann weiterhin in analoger Weise, wie es *Wlassow* that, durch Schlagen von Kaninchenblut mit Fischbeinstäbchen reichliche Gerinnselbildung hervorgerufen; solche Gerinnsel wurden zunächst in frischem Zustande untersucht: Die rothen Blutkörperchen zeigten völlig normales Aussehen, erst nach längerer Zeit trat Maulbeer- und Stechapfelform auf; auch die Blutkörperchen, die im Fibrinnetz eingeschlossen waren, zeigten normales Aussehen, nirgends waren Andeutungen einer Erythroschisis vorhanden. Die Härtung des Gerinnsels in der *Nikiforoff*'schen Mischung ergab neuerdings ein völlig normales Aussehen der rothen Blutkörperchen. Dagegen konnte an dem in Alkohol gehärteten durch Schlagen entstandenen Gerinnsel das typische Bild des Erythrocytenzerfalls constatirt werden: Es waren nämlich am Rande reichlich Körnchen und Scheibchen circa $^1/_8$ der Grösse eines rothen Blutkörperchens und kleiner vorhanden; dieselben färben sich sowohl mit Eosin, als auch mit Biondi genau mit derselben Intensität und demselben Farbenton wie die intakten rothen Blutkörperchen selbst.

Diese Scheibchen machen auch in ungefärbtem Zustande ganz den Eindruck von Zerfallsprodukten der rothen Blutkörperchen. Da nun weder bei der frischen Untersuchung, noch bei der Härtung in der *Nikiforoff*'schen Mischung, noch bei der Behandlung des frischen nicht geschlagenen Blutes mit Alkohol, noch bei der Härtung anderweitig erzeugter Thromben in Alkohol (vergl. oben) derartige Zerfallsprodukte vorhanden waren, so bleibt wohl nur die Annahme übrig, dass in diesem Falle die durch die Einwirkung des Schlagens bereits alterirten rothen Blutkörperchen bei der Alkoholbehandlung noch weiter geschädigt werden und in der erwähnten Weise zerfallen. Dass dann die Alkoholwirkung in den

Digitized by Google
Original from UNIVERSITY OF MICHIGAN
Generated on 2019-07-08 19:55 GMT / http://hdl.handle.net/2027/mdp.39015043503450
Public Domain in the United States, Google-digitized / http://www.hathitrust.org/access_use#pd-us-google

Randpartien des Gerinnsels am intensivsten hervortritt, bedarf wohl keiner weitern Begründung. Mit der *Nikiforoff*'schen Mischung habe ich auch an dem durch Schlagen erzeugten Gerinnsel jene Erythroschisis nicht beobachtet, die *Wlassow* beschreibt, und die ich in nahezu identischer Weise nach Chromsäure oder Alkoholhärtung, je nach der Art der Entstehung gesehen habe. Ich vermag die Ursache dieser Differenzen nicht aufzuklären, aber jedenfalls geht wohl aus diesen Untersuchungen bereits hervor, dass die von *Wlassow* beschriebene Desorganisation der rothen Blutkörperchen keine integrirende Erscheinung des rothen Thrombus bildet, da sie ja vielfach fehlen kann. Ich bin geneigt diese Desorganisation hauptsächlich auf Reagentienwirkung zurückzuführen, wobei der Beschaffenheit der rothen Blutzellen selbst je nach Thierart und Widerstandsfähigkeit, eventuell vorausgegangener Schädigung derselben für den Eintritt der Reagentienwirkung gewiss eine grosse Bedeutung zufällt, so dass bei Anwendung des gleichen Reagens doch nicht immer die gleichen Veränderungen an den rothen Blutzellen bei den verschiedenen Thromben vorhanden sein müssen, worauf gerade die eben besprochenen Versuche hinweisen.

Weiters wurde durch kräftiges Quetschen der Carotis von Kaninchen ein obturierender Thrombus erzeugt: das Gefäss blieb nach dem Quetschen noch 4 Minuten mit dem Blutstrome in Berührung, wurde dann nach doppelter Unterbindung herausgenommen und in der *Nikiforoff*'schen Mischung gehärtet. Die Versuchsanordnung entspricht genau der *Wlassow's* und gerade bei diesen auf mechanische Weise erzeugten frischen Thromben soll das Austreten von Körnchen und Scheibchen aus den rothen Blutkörperchen am deutlichsten hervortreten. Die mikroskopische Untersuchung dieses Thrombus ergab folgendes: Die Gefässwand weist tiefgreifende Veränderungen auf; in der Media sind zahlreiche, ausgedehnte Hämorrhagien, die Intima ist zum Theil abgelöst, einzelne losgerissene Gewebstheile ragen gegen das Lumen des Gefässes vor. Die Innenfläche des Gefässes ist besetzt von zahlreichen weissen Partien im Thrombus, die fingerfömig nach innen ragen; diese Theile selbst bestehen aus einer feinkörnigen Masse, die sich nach *Weigert* blau färbt und mit Biondi einen blaurothen manchmal nicht genau definierbaren Farbenton annimmt, der dem Fibrin eigen ist (Plättchenfibrin, körniges Fibrin). Der mediale Rand dieser Thromben ist besetzt mit zahlreichen Leukocyten, deren Kerne gut färbbar sind; sehr deutlich sieht man, wie an mehreren Stellen solche Thromben sich an Gewebsfetzen, die in das Gefäss hinein ragen, ansetzen. Ein Theil des Gefässlumens ist in segmentartiger Anordnung

Digitized by Google
Original from UNIVERSITY OF MICHIGAN
Generated on 2019-07-08 19:55 GMT / http://hdl.handle.net/2027/mdp.39015043503450
Public Domain in the United States, Google-digitized / http://www.hathitrust.org/access_use#pd-us-google

von einer hyalinen Masse eingenommen, zwischen welcher typische weisse Thromben zu sehen sind. Der übrige Theil des Gefässlumens wird eingenommen von rothen Blutkörperchen, die in eine meist spärliche, körnige Fibrinmasse eingeschlossen sind. Ihr Aussehen ist das normaler Blutkörperchen: Sie sind scharf begrenzt, zeigen sogar hie und da noch Delle und weisen nirgends einen Austritt von Körnchen auf. Man kann oft beobachten, dass rothe Blutkörperchen, die zwischen weissen Thromben eng eingeschlossen sind, ihre normalen scharfen Conturen beibehalten haben und sich mit Biondi orange färben. Es sind also die auf diese Weise entstandenen Thromben der Hauptsache nach als weisse Thromben anzusprechen und ich bin auch für den durch mechanische Verletzung der Gefässwand hervorgerufenen Thrombus nicht in der Lage die Angaben *Wlassow's* über die Erythroschisis in ihrer Beziehung zur Entstehung des Thrombus bestätigen zu können.

Eine andere Form des rothen Thrombus als sie bisher beschrieben wurde, erhält man bei Kaninchen nach intravenöser Injection von Essigäther gegen das Herz,[1]) wobei in der Regel alle Herzabschnitte und die anliegenden grossen Gefässe von obturierenden, weichen, rothen Thromben gefüllt sind. Die mikroskopische Untersuchung der in Sublimat gehärteten Thromben zeigte, dass sie aus dicht aneinander liegenden rothen Blutkörperchen bestehen, die in einer Fibrinmasse eingebettet sind. Am Rande des Thrombus findet man regelmässig eine Schicht, die aus ziemlich grossen Körnchen besteht, die ganz das Aussehen zersprengter rother Blutkörperchen besitzen; diese Körner färben sich mit Eosin roth, mit Biondi orange, erweisen sich also auch hiedurch, abgesehen von ihrem Aussehen, als von den rothen Blutkörperchen abstammend.

Man erhält also beim Essigäther-Thrombus Bilder, welche entschiedene Zeichen der Desorganisation der rothen Blutkörperchen aufweisen, und das selbst dann, wenn als Härtungsflüssigkeit gesättigte Sublimatlösung verwendet wird, welche bei andern Thrombusformen derartige Bilder nicht hervorruft. Da nun der Essigäther, wie bereits *Löwit*[2]) hervorhebt, hochgradige Veränderungen der Erythrocyten erzeugt, und da, wie ich mich am frischen Blute überzeugt habe, neben der definitiven Auslaugung der rothen Blutkörperchen durch den Essigäther auch Zersprengungen und

---

[1]) Vgl. *Löwit* Ueber die Entstehung des Lungenödem. Ziegler's Beiträge etc. Bd. XIV. S. 434 f.

[2]) a. a. o. pag. 436.

Digitized by Google
Original from UNIVERSITY OF MICHIGAN
Generated on 2019-07-08 19:55 GMT / http://hdl.handle.net/2027/mdp.39015043503450
Public Domain in the United States, Google-digitized / http://www.hathitrust.org/access_use#pd-us-google

Zerklüftungen derselben durch das Reagens constatiert werden können, so kann ich auch die am Essigätherthrombus gefundene Desorganisation der Erythrocyten nicht im Sinne *Wlassow's*, sondern wieder nur als Reagentienwirkung ansehen, wobei ich es jedoch dahingestellt sein lasse, in wie fern die Zerstörung der rothen Blutkörperchen in diesem Falle als auslösendes Moment für den Eintritt der intravasalen Thrombose anzusprechen ist.

Wlassow spricht die Produkte der Erythroschisis und Erythrolysis als Blutplättchen an und hält sich dessalb für berechtigt, gerade den rothen Blutzellen eine wesentliche Rolle für das Zustandekommen der Gerinnung und der Thrombose zuzuschreiben. Auch dieser Anschauung *Wlassow's* bin ich nicht in der Lage beitreten zu können. Die nach den früher erwähnten Methoden näher studierten Produkte der Erythrocytenspaltung, welche mit den Befunden *Wlassow's* höchst wahrscheinlich identische Gebilde liefern, sind, wie bereits auseinander gesetzt wurde, von denjenigen Elementen, die wir nach *Löwit*, *Bizzozero* und Anderen als Blutplättchen anzusprechen gewöhnt sind, im hohen Grade verschieden und es geht daher nicht an, sie vielleicht gewisser morphologischer Aehnlichkeiten halber als Blutplättchen anzusprechen, wie dies *Wlassow* thut. Gerade die von *Wlassow* angeführten Methoden, welche die direkte Beobachtung der aus den rothen Blutkörperchen austretenden „Blutplättchen" ermöglichen sollen, können gelegentlich zum Auftreten typischer Zooid- und Oekoidbildung Veranlassung geben. Dies gilt namentlich für die von *Wlassow* empfohlene verdünnte Sublimatlösung, was mit den früher gemachten Angaben in Einklang steht. Die von *Wlassow* angegebene Mischung von Kochsalz, Sublimat und doppeltchromsaurem Kali hingegen ruft bei gleichzeitigem Erwärmen auf 65° C bei einem kleinen Theil der rothen Blutkörperchen dem Zooid ähnliche Bildungen hervor, während zugleich aus fast sämmtlichen Erythrocyten tropfenförmige Partikelchen austreten, die mit den Blutplättchen allerdings eine entfernte Aehnlichkeit aufweisen, sich jedoch bei näherer Betrachtung, sowohl durch ihren Hämoglobingehalt, als auch durch ihre Form wesentlich von den Blutplättchen unterscheiden; diese Gebilde färben sich mit Eosin roth und treten auch bei Erwärmung auf 65° C allein auf.

Es handelt sich demnach bei diesen Flüssigkeiten, die das Austreten von Blutplättchen aus den rothen Blutkörperchen demonstriren sollen, theils um das Zooid, theils um Absprengung von hämoglobinhaltigen Protaplasma-Bestandtheilen von den rothen Blutkörperchen.

Digitized by Google
Original from UNIVERSITY OF MICHIGAN
Generated on 2019-07-08 19:55 GMT / http://hdl.handle.net/2027/mdp.39015043503450
Public Domain in the United States, Google-digitized / http://www.hathitrust.org/access_use#pd-us-google

Auf Grund meiner Beobachtungen halte ich mich zu folgenden Schlussfolgerungen berechtigt:

1. Ein stringenter Beweis für die Abstammung typischer Blutplättchen aus den rothen Blutkörperchen ist durch die Untersuchungen *Wlassow's* nicht geliefert worden.

2. Die Desorganisation der rothen Blutkörperchen im Sinne *Wlassow's* kann zur Entstehung von Bildungen führen, welche höchst wahrscheinlich identisch sind mit *Brücke's* Zooid und Oekoid.

3. Die Zooidbildung wird durch Eiweissfällung im rothen Blutkörperchen bedingt und ist dem entsprechend als ein passiver, auf Reagentienwirkung beruhender Vorgang aufzufassen.

4. Weder die Zooid- und Oekoidbildung, noch auch anderweitige Zerspaltungen der rothen Blutkörperchen geben zur Entstehung typischer Blutplättchen Veranlassung.

5. Bei der Entstehung intra- und extravasaler Gerinnungen kommt den rothen Blutkörperchen und ihren Spaltungsprodukten (Zooid und Oekoid) nur eine secundäre Bedeutung zu.

6. Es muss noch als eine offene Frage bezeichnet werden, ob durch hochgradige Zerstörung der rothen Blutkörperchen für sich allein intravasale Thrombose bedingt werden kann.

Digitized by Google
Original from UNIVERSITY OF MICHIGAN
Generated on 2019-07-08 19:55 GMT / http://hdl.handle.net/2027/mdp.39015043503450
Public Domain in the United States, Google-digitized / http://www.hathitrust.org/access_use#pd-us-google

Generated on 2019-07-08 19:55 GMT / http://hdl.handle.net/2027/mdp.39015043503450
Public Domain in the United States, Google-digitized / http://www.hathitrust.org/access_use#pd-us-google
Digitized by Google
Original from
UNIVERSITY OF MICHIGAN

UEBER SELBSTVERDAUUNG DES MENSCHLICHEN PANKREAS.[1])

Von

Dr. H. CHIARI,
Professor der pathologischen Anatomie an der deutschen Universität in Prag.

(Hierzu Tafel I und II.)

Am 28. November 1891 fand ich bei der 12 Stunden post mortem ausgeführten Section eines 25jährigen Mannes, der 3 Tage nach der Exstirpation eines von den Lymphdrüsen ausgegangenen Sarkoms der linken Halsseite in Folge einer Blutung aus Ruptur der Carotis externa sin. in der Operationswunde auf der Klinik des Herrn Professor *Gussenbauer* gestorben war, inmitten der linken Hälfte des Körpers des sonst wie gewöhnlich beschaffenen, blassen Pankreas einen circa 1 cm^3 grossen, gegen die Nachbarschaft scharf abgegrenzten, unregelmässig gestalteten, schwärzlich-grünlichen Herd, der sofort den Eindruck einer umschriebenen Nekrose des Organes machte.

Die von dem Herde nach Alkoholhärtung angefertigten mikroskopischen Schnitte, die theils mit *Delafield's* Hämatoxylin, theils mit Gentianaviolett, theils mit Cochenille-Alaun nach *Csokor* gefärbt wurden, bestätigten in der That diese Diagnose. Der Herd bestand aus nekrotischem Pankreasgewebe, in welchem die Acini noch zu unterscheiden waren. Aber weder in den Zellen der Acini noch in dem nicht verdickt erscheinenden Zwischengewebe derselben war eine Kernfärbung zu erzielen. Alles war vollkommen nekrotisch geworden.

[1]) Vorgetragen bei der 67. Versammlung deutscher Naturforscher und Aerzte in Lübeck. September 1895.

Digitized by Google
Original from UNIVERSITY OF MICHIGAN
Generated on 2019-07-08 19:55 GMT / http://hdl.handle.net/2027/mdp.39015043503450
Public Domain in the United States, Google-digitized / http://www.hathitrust.org/access_use#pd-us-google

Fig. 1 zeigt einen kleinen Theil aus dem Centrum dieses nekrotischen Herdes bei stärkerer Vergrösserung und kann man daran sehen, wie die nekrotischen Acini durchaus nicht weiter von einander abstehen als in einem normalen Pankreas, ein Umstand, der, wie später gezeigt werden soll, von Wichtigkeit erscheint. An der Peripherie des nekrotischen Herdes fand sich eine schmale, in den gefärbten Schnitten bereits mit freiem Auge durch ihre etwas dunklere Farbe kenntliche Zone, in deren Bereiche zwischen den nekrotischen Acini in starkem Zerfalle begriffene Leukocyten lagerten (vide Fig. 2). Nach aussen von dieser wallartigen Zone zeigte das benachbarte Pankreasgewebe eine ziemlich beträchtliche Zunahme des interstitiellen Bindegewebes, welches meist stark kleinzellig infiltriert erschien. Die Acini waren aber hier gut erhalten, ihre Epithelien deutlich begrenzt und die Kerne derselben distinct gefärbt.

Das übrige Pankreasgewebe unterschied sich in nichts von einem normalen Pankreas. Es hatte gewöhnlich grosse Acini mit gut färbbaren Epithelzellen, ziemlich viele *Langerhans*'sche Zellenhaufen,[1]) normale Ausführungsgänge und normale Blutgefässe.

Bei der Beurtheilung dieses Falles war es klar, dass es sich hier um eine umschriebene Nekrose des Pankreasgewebes gehandelt hatte, welche zu einer reactiven entzündlichen Veränderung in der Nachbarschaft Veranlassung gegeben hatte. In dem Nekroseherde selbst waren vor dem Eintritte der Nekrose augenscheinlich normale Structurverhältnisse vorhanden gewesen und hatte daselbst früher namentlich nicht eine interstitielle Pancreatitis bestanden, was ich daraus erschliessen möchte, dass, wie früher erwähnt wurde, im Nekroseherde die Acini nicht weiter von einander abstanden als in einem normalen Pankreas. Die wallartige Zone mit den zerfallenen Leukocyten zwischen den nekrotischen Acini an der Peripherie des nekrotischen Herdes war schon ein Effect der reactiven Entzündung um den Herd. Die Leukocyten waren da in die äusseren Antheile des nekrotischen Heerdes von der Umgebung eingewandert und in dem nekrotischen Herde dann selbst der Nekrose anheimgefallen. Die Veränderungen um den nekrotischen Herd zeigten das Bild einer Pancreatitis interstitialis, welche nach aussen allmählich an Intensität abnehmend schliesslich bald vollständig aufhörte. Es war also zuerst die umschriebene Nekrose im Pankreas entstanden und darauf erst die reactive Entzündung um den Nekroseherd eingetreten.

---

[1]) *Langerhans*, Beiträge zur mikroskopischen Anatomie der Bauchspeicheldrüse. Berlin 1869.

Digitized by Google
Original from UNIVERSITY OF MICHIGAN
Generated on 2019-07-08 19:56 GMT / http://hdl.handle.net/2027/mdp.39015043503450
Public Domain in the United States, Google-digitized / http://www.hathitrust.org/access_use#pd-us-google

Was war nun die Ursache für diese umschriebene Nekrose des Pankreasgewebes gewesen?

Als Effect einer *Störung der Blutcirculation* konnte dieselbe nicht angesehen werden, da sich in den Gefässen des Pankreas nirgends, auch nicht in der unmittelbaren Umgebung des nekrotischen Herdes eine pathologische Veränderung fand. Die Blutgefässe innerhalb des Herdes selbst waren so wie das sie begleitende Bindegewebe auch nur einfach nekrotisch. Sie waren von einer lockeren netzartig oder homogen geronnenen Masse erfüllt, zeigten aber nirgends das Bild einer älteren thrombotischen oder embolischen Verstopfung. Blutkörperchen liessen sich in ihnen nicht mehr nachweisen. Blutung war an einer Stelle der Peripherie des nekrotischen Herdes in geringem Masse eingetreten und besassen daselbst die nekrotischen Acini eine gelbliche Farbe wie infolge einer Imbibition mit Blutfarbstoff.

Auf eine *interstitielle Pancreatitis*, die etwa der Nekrose vorausgegangen war, konnte die Nekrose gleichfalls nicht bezogen werden, da in dem nekrotischen Herde das Zwischengewebe zwischen den einzelnen Acini, wie früher erwähnt wurde, durchaus nicht verbreitert erschien.

Auch für eine Entstehung der circumscripten Nekrose aus einem *Trauma* waren keinerlei Anhaltspunkte gegeben.

Am wahrscheinlichsten erschien die Annahme, dass durch ein *chemisch wirkendes Agens* an dieser Stelle inmitten des Pankreaskörpers die Acini sammt dem Zwischengewebe zum Absterben gebracht worden waren und zwar sicherlich bereits einige Zeit ante mortem, so dass Zeit dazu gegeben war, dass sich dann eine reactive Entzündung in der Umgebung entwickelte. Begreiflicherweise musste hiebei in Ermangelung aller anderen Momente an die *verdauende Wirkung des Pankreassecretes* gedacht werden, von dem man ja seit *Claude Bernard* und *Corvisart* weiss, dass es peptische Wirkung besitzt und die Möglichkeit ausgesprochen werden, dass es sich hier um eine *partielle intravitale Autodigestion* des früher nicht verändert gewesenen Pankreas gehandelt habe, analog der Andauung der Magenwand durch den Magensaft beim Ulcus pepticum.

Angeregt durch diesen gewiss sehr eigenthümlichen Befund achtete ich seit der Zeit bei den Sectionen stets genau auf das etwaige Vorkommen einer identischen Affection des Pankreas, konnte jedoch erst im Jahre 1893 wieder einen Fall finden, der ganz die gleiche circumscripte Nekrose des Pankreasgewebes mit

Digitized by Google
Original from UNIVERSITY OF MICHIGAN
Generated on 2019-07-08 19:55 GMT / http://hdl.handle.net/2027/mdp.39015043503450
Public Domain in the United States, Google-digitized / http://www.hathitrust.org/access_use#pd-us-google

reactiver Veränderung in der Nachbarschaft, diesmal aber in zahlreichen Herden und in verschiedenen Stadien erkennen liess.

Dieser andere Fall betraf eine 32jährige Frau, deren Leiche am 29. April 1893 von der Abtheilung des Herrn Reg.-R. Prof. *Pribram* mit der klinischen Diagnose: „Bronchitis diffusa. Erythema exsudativum multiforme. Eczema ad genitale externum" 13 Stunden nach dem Tode zur Section gelangte.

Aus der mir von Herrn Prof. *Pribram* freundlichst zur Verfügung gestellten Krankengeschichte erwähne ich zunächst, dass die Frau im 26. Lebensjahre normal geboren hatte, dass sie ein Jahr darauf wegen einer nicht näher bekannten „Hauterkrankung" auf einer dermatologischen Klinik gewesen war und nun 4 Wochen vor dem Tode mit Husten, Nachtschweissen und schleimig-eitrigem Auswurfe erkrankt war. Bei der am 22. April erfolgten Aufnahme auf die genannte Abtheilung hatte man bei der fiebernden Patientin (39·3° C.) die Erscheinungen einer starken diffusen Bronchitis und ein Ekzem an dem äusseren Genitale gefunden. Am 25. April war ein ausgebreitetes Exanthem erschienen, welches sich theils als Erythem, theils in Form von vielfach zusammenfliessenden Papeln und Quaddeln darstellte. Unter Fortdauer des Fiebers war es zu allmählichem Kräfteverfalle und am 28. April um 7 Uhr Abends zum Exitus letalis gekommen.

Die Section ergab ein auch an der Leiche noch gut sichtbares Erythema exsudativum multiforme, diffuse eitrige Bronchitis mit zahlreichen lobular-pneumonischen Herden in den Unterlappen beider Lungen, starke parenchymatöse Degeneration der Leber und der Nieren, beträchtlichen acuten Milztumor, catarrhalische Cystitis, Colpitis und Endometritis, Hydrops der Tuben mit adhäsiver chronischer Perimetritis, Ekzem am äusseren Genitale und tiefgreifenden Decubitus in der Regio trochanterica sinistra.

Das Pankreas war etwas grösser, von derber Consistenz und blasser Farbe. In ihm fanden sich allenthalben vertheilt zahlreiche, scharfbegrenzte, unregelmässig gestaltete, bis 1 cm^3 grosse, meist aber viel kleinere, i. e. bis hanfkorngrosse, weisslichgelbe homogen aussehende Herde, welche sich ziemlich fest anfühlten und mitunter von einem rothen Hofe umgeben waren.

Ich schnitt von diesem Pankreas alle jene Stellen heraus, welche Herde enthielten und härtete sie behufs mikroskopischer Untersuchung in Alkohol. Nach Celloidineinbettung wurden dann die einzelnen Stücke (13 an der Zahl) in Schnitte zerlegt und diese in verschiedener Weise — mit *Delafield's* Hämatoxylin, mit

Digitized by Google
Original from UNIVERSITY OF MICHIGAN
Generated on 2019-07-08 19:56 GMT / http://hdl.handle.net/2027/mdp.39015043503450
Public Domain in the United States, Google-digitized / http://www.hathitrust.org/access_use#pd-us-google

Methylenblau, mit Cochenille-Alaun nach *Csokor,* mit *Delafield's* Hämatoxylin und Eosin und nach *van Gieson* — gefärbt.

Bei jeder Färbungsmethode hoben sich die bereits makroskopisch sichtbar gewesenen Herde deutlich ab, es kamen aber nun auch zahlreiche früher nicht bemerkte, kleinste, mikroskopische Herde zum Vorscheine. Fig. 3 zeigt in einem Schnitte einen der grössten Herde in natürlicher Grösse und erkennt man daran die scharfe Begrenzung des Herdes und die unregelmässige Gestalt desselben. Nicht weit von diesem grossen Herde lagerte noch ein zweiter mohnkorngrosser Herd. Beide Herde erschienen von einem auf eine incapsulierende Schwiele zu beziehenden, hellen Hofe umgeben.

Mikroskopisch liessen sich dreierlei Herde unterscheiden und zwar 1. Herde, in denen die nekrotischen Acini noch gar nicht zerfallen waren, 2. Herde mit stellenweisem Zerfalle der abgestorbenen Acini und 3. Herde mit mehr weniger weit gediehenem Zerfalle an allen nekrotischen Acini.

Die Herde der ersten Art waren die seltensten. Man konnte in denselben die einzelnen Acini noch gut erkennen, wenn auch die Kerne der Epithelien wegen der Nekrose keine Färbung mehr angenommen hatten. Das Zwischengewebe war dabei nicht verdickt. Seine Kerne participierten entweder an der Nekrose, d. h. sie waren auch ungefärbt geblieben oder sie hatten die Kernfärbung angenommen. In letzterem Falle sah man oft da und dort zwischen ihnen auch leukocytäre Infiltration. Fig. 4 und 5 geben einen solchen Herd wieder und zwar Fig. 4 den ganzen eben mit freiem Auge wahrnehmbaren Herd bei schwacher Vergrösserung, Fig. 5 einen Theil dieses Herdes bei stärkerer Vergrösserung. Nach aussen war dieser Herd von einer Zone kleinzellig infiltrierten, dichteren, fasrigen Bindegewebes umgeben und setzte sich nur an einer Stelle des Herdes dieses Gewebe zwischen die nekrotischen Acini eine Strecke weit fort.

Die zweite Art von Herden wurde namentlich durch die grösseren Herde repräsentiert. In diesen Herden war gewöhnlich der weitaus grösste Theil der nekrotischen Acini bereits zu einer feinkörnigen Masse zerfallen, wobei die Septa einander näher gerückt erschienen. Das Zwischengewebe zeigte daselbst häufig geringe Kernvermehrung und enthielt auch oft Haufen brauner Pigmentkörner. Da und dort fanden sich aber immer noch Gruppen von gut kenntlichen, in ihrer Dimension erhaltenen nekrotischen Acini, zwischen welchen die Septa entweder auch nekrotisch geworden waren oder erhalten geblieben waren. Die Herde dieser Art boten wegen ihrer bedeutenderen Grösse häufig eine günstige

Digitized by Google
Original from UNIVERSITY OF MICHIGAN
Generated on 2019-07-08 19:56 GMT / http://hdl.handle.net/2027/mdp.39015043503450
Public Domain in the United States, Google-digitized / http://www.hathitrust.org/access_use#pd-us-google

Gelegenheit, das Verhalten der Blutgefässe innerhalb der Herde des genaueren zu studieren. Die Arterien und Venen waren theils normal und mit gut conserviertem Blute gefüllt, theils in ihrer Wand selbst nekrotisch und dann durch eine zarte, netzförmige Gerinnungsmasse verstopft. Eine Wandverdickung konnte an den Blutgefässen niemals nachgewiesen werden. Fig. 6 giebt eine Stelle eines bohnengrossen solchen Heerdes mit noch gut kenntlichen nekrotischen Acini bei stärkerer Vergrösserung; Fig. 7 stellt eine Partie desselben Herdes dar mit schon weit gediehenem Zerfalle der nekrotischen Acini. Die Schwielenbildung um die Herde war hier in der Regel beträchtlicher als bei den Herden der ersten Art.

Die Herde mit Zerfall aller nekrotischen Acini waren die zahlreichsten. Mitunter konnte man in solchen Herden noch die Umrisse der Acini erkennen, wenn der Zerfall noch nicht sehr weit gediehen war. Meist aber waren die Grenzen der Acini schon nicht mehr deutlich, sondern fand sich an ihrer Stelle nur ein körniger Detritus, in den auch mitunter die Septa zwischen den einstigen Acini umgewandelt erschienen (viele Fig. 8 — ein punktförmiger Nekroseherd mit hochgradigem Zerfalle der Acini —). Schliesslich stiess ich auch oft auf Stellen, in deren Bereiche nur mehr ein Häufchen Detritus die frühere Gegenwart eines Nekroseherdes verrieth. Hätte ich nicht die Bilder der sonstigen Nekroseherde bereits gekannt, ich würde über die Natur dieser Herde nicht ins Klare gekommen sein. An solchen Stellen war dann auch die bei den Herden dieser Art überhaupt stark entwickelte capsulierende Bindegewebswucherung besonders mächtig ausgebildet und liessen sich auch nicht selten in die nur mehr spärlich vorhandene Detritusmasse eingelagerte vielkernige Riesenzellen erkennen.

Das Pankreas ausserhalb der Herde zeigte durchwegs eine Vermehrung des Bindegewebes zwischen den Läppchen und zwischen den Acini mit bald geringerer, bald stärkerer leukocytärer Infiltration und mässiger Lipomatose. Um die Herde herum fand sich, wie schon erwähnt, fast regelmässig eine grössere Menge von fasrigem Bindegewebe, welches mitunter eine förmliche Kapsel um die Herde bildete. Die Blutgefässe des Pankreas waren nirgends in ihrer Wand verdickt; um die Herde erschienen sie öfters stärker ausgedehnt. Die Acini waren durch Bindegewebswucherung auseinandergedrängt aber mit gut erhaltenem Epithel versehen. Zwischen ihnen fanden sich ziemlich viele *Langerhans*'sche Zellenhaufen. An den Ausführungsgängen war eine pathologische Veränderung nicht zu constatieren.

Auch bei diesem Falle musste sich die Ueberzeugung auf-

Digitized by Google
Original from UNIVERSITY OF MICHIGAN
Generated on 2019-07-08 19:56 GMT / http://hdl.handle.net/2027/mdp.39015043503450
Public Domain in the United States, Google-digitized / http://www.hathitrust.org/access_use#pd-us-google

drängen, dass die multiple herdweise Nekrose des Pankreasgewebes eine ganz besondere eigenartige Ursache gehabt hatte. Ebensowenig wie im früheren Falle konnte dieselbe in Anbetracht des Verhaltens der Blutgefässe im Pankreas und des Verhaltens des ganzen Circulationsapparates auf eine *Störung in der Blutcirculation*, noch bei dem Fehlen älterer Veränderungen in den Septa zwischen den nekrotischen Acini auf eine vorausgegangene *Pancreatitis interstitialis* oder auf *ein Trauma* zurückgeführt werden. Das Pankreasgewebe war im Bereiche der Nekroseherde vor Eintritt der Nekrose augenscheinlich nicht verändert gewesen, und hatte meiner Meinung nach die im Pankreas ausserhalb der Herde gefundene entzündliche Bindegewebswucherung die Bedeutung eines in Bezug auf die Nekrosen secundären, geradezu durch sie angeregten Processes gehabt. Bemerken will ich hier auch, dass die Untersuchung der Nekroseherde dieses Falles auf Bacterien so wie beim vorigen Falle ein vollständig negatives Resultat ergab.

Es blieb auch hier nichts anderes übrig als die Annahme, dass wahrscheinlicherweise die *verdauende Wirkung des Pankreassecretes* es gewesen war, welche die multiplen Nekrosen erzeugt hatte, indem das Pankreassecret an einzelnen umschriebenen Stellen das secernierende Parenchym selbst ertödtet hatte. Gewiss war diese multiple Nekrose des Pankreasgewebes bereits längere Zeit vor dem Tode eingetreten, da sich überall um die Herde, zum Theile auch innerhalb der peripheren Antheile derselben deutliche reactive Veränderungen vorfanden. Wahrscheinlicherweise waren die einzelnen Nekroseherde hiebei verschiedenen Alters gewesen, da der Zerfall der nekrotischen Acini in den einzelnen Herden sehr ungleich weit gediehen war.

In Kenntnis dieser beiden Fälle hielt ich es nun für meine Aufgabe, die Frage der Autodigestion des menschlichen Pankreas vom anatomischen Standpunkte aus an einem grösseren Materiale in systematischer Weise zu studieren.

Ich untersuchte zu diesem Behufe mikroskopische Schnitte von einer grösseren Zahl von Pancreata auf das Vorkommen von Veränderungen, welche etwa auf eine Autodigestion bezogen werden könnten. Die Pancreata waren hiezu alle in der Art vorbereitet worden, dass bei der Section mehrere Stücke des Pankreas ausgeschnitten und sofort in 96 % Alkohol gehärtet worden waren. Die Schnitte waren dann theils mit *Delafield's* Hämatoxylin, theils mit Methylenblau, theils mit Cochenille-Alaun nach *Csokor*, theils mit *Delafield's* Hämatoxylin und Eosin, theils nach *van Gieson*

Digitized by Google
Original from UNIVERSITY OF MICHIGAN
Generated on 2019-07-08 19:56 GMT / http://hdl.handle.net/2027/mdp.39015043503450
Public Domain in the United States, Google-digitized / http://www.hathitrust.org/access_use#pd-us-google

gefärbt worden. Im Ganzen waren es *75 Pancreata,* die ich in dieser Richtung durcharbeitete.

In 11 von diesen 75 Pancreata fand sich das Bild einer ***totalen*** *oder* ***fast totalen*** *Nekrose der Acini — vielfach auch des Zwischengewebes* — in der Art, dass sich die Kerne gar nicht oder nur sehr wenig mehr färbten und das Protoplasma mehr weniger homogen erschien. Eine Uebersicht über diese Fälle gibt die *Tabelle A,* aus welcher die Zeit, die zwischen dem Eintritte des Todes und der Section verflossen war, das Alter und das Geschlecht der betreffenden Individuen, die pathologisch-anatomische Hauptdiagnose, der makroskopische Befund am Pankreas und der mikroskopische Befund an den Schnitten des Pankreas entnommen werden können. Die Fälle sind dabei angeordnet nach der Zeit zwischen dem Eintritte des Todes und der Section.

Tabelle A.

Fälle mit dem histologischen Bilde einer totalen oder fast totalen, frischen, meiner Meinung nach auf Autodigestion zu beziehenden Nekrose.

No.	Datum der Section	Zeit zwischen dem Eintritte des Todes und der Section	Individuum	Pathologisch-anatomische Hauptdiagnose	Makroskopischer Pankreas-Befund	Mikroskopischer Pankreas-Befund
1.	27./2. 1893	14h.	27 j. ♀	Glioma cerebri.	Das Pankreas sehr weich, blassgrau-röthlich. Seine Structur verwischt.	Diffuse Nekrose der Acini u. meist auch des Zwischengewebes. Hie und da inselförmige Reste aus gut erhaltenen Acini bestehend. Das Epithel der grösseren Ausführungsgänge durchwegs intact.
2.	9./11. 1891	16h.	40 j. ♂	Atrophia cerebri (Paralysis progressiva.)	Das Pankreas schlaff. Seine Structur verwischt.	Diffuse Nekrose der Acini u. meist auch des Zwischengewebes. In den nekrotischen Acini hie und da noch Kerne von Epithelien zu sehen. Das Epithel der grösseren Ausführungsgänge auch vielfach zerfallen.
3.	24./11. 1891	20h.	35 j. ♂	Delirium acutum.	Das Pankreas etwas weicher blass.	Diffuse Nekrose der Acini und des Zwischengewebes. In den grösseren Interlobularsepta das Zwischengewebe noch erhalten. Das Epithel der grösseren Ausführungsgänge normal. Stellenweise frische Blutextravasate. (vide Fig. 9.)

Digitized by Google
Original from UNIVERSITY OF MICHIGAN
Generated on 2019-07-08 19:56 GMT / http://hdl.handle.net/2027/mdp.39015043503450
Public Domain in the United States, Google-digitized / http://www.hathitrust.org/access_use#pd-us-google

No.	Datum der Section	Zeit zwischen dem Eintritte des Todes und der Section	Individuum	Pathologisch-anatomische Hauptdiagnose	Makroskopischer Pankreas-Befund	Mikroskopischer Pankreas-Befund
4.	10./6. 1893	25h.	63 j. ♂	Emphysema pulmonum.	Das Pankreas weich, blutig infiltriert.	Diffuse Nekrose der Acini und des Zwischengewebes. Nur in den grösseren Septa letzteres erhalten. Das Epithel der grösseren Ausführungsgänge meist auch nekrotisch. Ueberall starke frische Blutextravasation. An einer kleinen Stelle ein Herd gut erhaltener Acini umgeben von Fettgewebe. (vide Fig. 10 und Fig. 11.)
5.	25./12. 1891	26h.	22. j. ♀	Tuberculosis chronica.	Das Pankreas weich.	Diffuse Nekrose der Acini und des ganzen Zwischengewebes. Stellenweise geringe frische Blutextravasation.
6.	7./11. 1891	27h.	21 j. ♂	Meningitis suppurativa.	Das Pankreas stark gelockert.	Diffuse Nekrose der Acini und des ganzen Zwischengewebes.
7.	26./11. 1891	27h.	51 j. ♀	Emphysema pulmonum.	Das Pankreas weich, von viel Fettgewebe durchsetzt.	Diffuse Nekrose der Acini und des Gewebes zwischen ihnen mit stellenweiser geringer frischer Blutextravasation. Daneben starke Lipomatose mit meist gut erhaltenen Kernen der Fettzellen.
8.	10./12. 1891	28h.	22 j. ♀	Tuberculosis chronica.	Das Pankreas weich, blutreich.	Diffuse Nekrose der Acini und des Zwischengewebes bis auf die grösseren Septa, in denen auch das Epithel der grösseren Ausführungsgänge gut erhalten ist.
9.	14./11. 1891	29h.	15. j. ♀	Meningitis basilaris tuberculosa.	Das Pankreas weich.	Diffuse Nekrose der Acini und des Zwischengewebes. Stellenweise Inseln von noch gut erhaltenem Pankreasgewebe.
10.	22./2. 1893	38h.	69 j. ♀	Morbus Brighti chronicus.	Das Pankreas weich, blutig infiltriert.	Diffuse Nekrose der Acini und des Zwischengewebes bis auf einzelne grössere Septa. Beträchtliche frische Blutextravasation.
11.	16./12. 1891	43h.	32 j. ♂	Tuberculosis chronica.	Das Pankreas weich. Seine Structur verwischt.	Diffuse Nekrose der Acini und des Zwischengewebes.

Digitized by Google
Original from UNIVERSITY OF MICHIGAN
Generated on 2019-07-08 19:56 GMT / http://hdl.handle.net/2027/mdp.39015043503450
Public Domain in the United States, Google-digitized / http://www.hathitrust.org/access_use#pd-us-google

29 Pancreata zeigten ***herdweise*** *das gleiche histologische Bild frischer Nekrose der Acini und oft auch des Zwischengewebes.* Sie sind zusammengestellt in der *Tabelle B,* die ebenso angeordnet ist, wie die Tabelle A.

Tabelle B.

Fälle mit dem histologischen Bilde einer herdweisen frischen „Autodigestionsnekrose".

No.	Datum der Section	Zeit zwischen dem Eintritte des Todes und der Section	Individuum	Pathologisch-anatomische Hauptdiagnose	Makroskopischer Pankreas-Befund	Mikroskopischer Pankreas-Befund
12.	22./5. 1894	10h.	21j. ♂	Meningitis basilaris tuberculosa.	Nichts auffälliges	Mehrere eben noch mit freiem Auge sichtbare scharf begrenzte Herde von Nekrose der Acini und meist auch des Zwischengewebes. (vide Fig. 12.)
13.	29./11. 1892	13h.	33j. ♂	Vitium valvulare cordis.	Das Pankreas sehr derb, von zahlreichen bis erbsengrossen gelblichen Herden durchsetzt.	Zahlreiche Herde von Fettgewebsnekrose mit einkapselnder Schwiele bei ziemlich starker Lipomatose. Mehrere schlecht abgegrenzte Stellen mit beginnender Nekrose der Acini.
14.	14./10. 1891	15h.	42j. ♀	Tuberculosis chronica.	Das Pankreas schlaff. In ihm hie und da blutige Infiltration.	Geringe Lipomatose. Mehrere umfänglichere, schlecht abgegrenzte Stellen von Nekrose der Acini und anch des Zwischengewebes mit Blutextravasation.
15.	11./4. 1893	15h.	66j. ♂	Emphysema pulmomum	Das Pankreas weicher	Ziemlich starke Lipomatose. Grosse schlecht abgegrenzte Herde von Nekrose der Acini und zumeist auch des Zwischengewebes.
16.	12./6. 1893	16h.	75 j. ♀	Morbus Brighti chronicus.	Das Pankreas kleiner.	Geringe Lipomatose mit spärlichen kleinen Herden von Fettgewebsnekrose. Stellenweise kleine Haufen von Acini nekrotisch.
17.	15./12. 1891	19h.	32j. ♂	Tuberculosis chronica.	Nichts auffälliges.	Einzelne schlecht abgegrenzte Herde nekrotischer Acini.

Digitized by Google
Original from UNIVERSITY OF MICHIGAN
Generated on 2019-07-08 19:56 GMT / http://hdl.handle.net/2027/mdp.39015043503450
Public Domain in the United States, Google-digitized / http://www.hathitrust.org/access_use#pd-us-google

No.	Datum der Section	Zeit zwischen dem Eintritte des Todes und der Section	Individuum	Pathologisch-anatomische Haupt-diagnose	Makroskopischer Pankreas-Befund	Mikroskopischer Pankreas-Befund
18.	29./1. 1893	19h.	57 j. ♀	Carcinoma hepatis	Im Pankreas mehrere halberbsengrosse gelbliche Herde.	Mässige Lipomatose mit Herden von Fettgewebsnekrose. Hie und da kleine Gruppen von Acini nekrotisch.
19.	9./12. 1891	21h.	38j. ♂	Tuberculosis chronica.	Nichts auffälliges.	Mehrere schlecht abgegrenzte Stellen von Nekrose der Acini und zum Theile auch des Zwischengewebes.
20.	6./3. 1893	21h.	87 j. ♀	Marasmus senilis	Im Pankreas mehrere hanfkorngrosse gelbliche Herde.	Ziemlich starke Lipomatose mit Herden von Fettgewebsnekrose. An zahlreichen nicht scharf begrenzten umfänglichen Stellen die Acini nekrotisch, des öfteren auch das Zwischengewebe.
21.	3./4. 1887	21h.	29j. ♂	Tuberculosis chronica.	Nichts auffälliges.	Mässige Lipomatose mit einzelnen kleinsten Herden von Fettgewebsnekrose. Stellenweise in einzelnen Läppchen die Acini ganz nekrotisch, mitunter auch ihr Zwischengewebe.
22.	27./11. 1891	22h.	15j. ♂	Tuberculosis chronica.	Nichts auffälliges.	Geringe Lipomatose. Ziemlich viele, zum Theile scharf begrenzte bis hanfkorngrosse Herde von Nekrose der Acini und des Zwischengewebes.
23.	6./1. 1892	24h.	43j. ♂	Tuberculosis chronica.	Nichts auffälliges.	Diffuse Vermehrung des Zwischengewebes. An den Ausführungsgängen vielfach geringe Erweiterung. In grösseren mangelhaft abgegrenzten Partien die Acini nekrotisch, zum Theile auch das Zwischengewebe.
24.	25./3. 1893	24h.	56j. ♂	Morbus Brighti chronicus.	Das Pankreas von viel Fettgewebe durchsetzt.	Starke Lipomatose. Hie und da kleinste Gruppen von Acini mit ihrem Zwischengewebe nekrotisch. Diese Herde gegen das übrige gut erhaltene Pankreasgewebe deutlich abgehoben. (vide Fig. 13.)

Digitized by Google
Original from UNIVERSITY OF MICHIGAN
Generated on 2019-07-08 19:56 GMT / http://hdl.handle.net/2027/mdp.39015043503450
Public Domain in the United States, Google-digitized / http://www.hathitrust.org/access_use#pd-us-google

No.	Datum der Section	Zeit zwischen dem Eintritte des Todes und der Section	Individuum	Pathologisch-anatomische Hauptdiagnose	Makroskopischer Pankreas-Befund	Mikroskopischer Pankreas-Befund
25.	6./4. 1893	27h.	15j. ♂	Tuberculosis chronica.	Nichts auffälliges.	An der Peripherie einzelner Läppchen die Acini nekrotisch. Hie und da aber auch ganze Läppchen mit nekrotischen Acini versehen.
26.	29./12. 1891	28h.	23j. ♂	Tuberculosis chronica.	Nichts auffälliges.	Viele theils ziemlich gut abgegrenzte theils allmählich auslaufende Herde von Nekrose der Acini und zum Theile auch des Zwischengewebes.
27.	31./12. 1891	29h.	25j. ♂	Tuberculosis chronica.	Nichts auffälliges.	Zerstreute schlecht abgegrenzte Herde von Nekrose der Acini.
28.	23./1. 1891	29h.	37j. ♂	Tuberculosis chronica.	Nichts auffälliges.	In zahlreichen, meist nicht scharf begrenzten kleinsten Herden die Acini nekrotisch.
29.	21./10. 1890	29h.	66j. ♂	Emphysema pulmonum.	Das Pankreas gross, derb, blutreich. In ihm viele bis hanfkorngrosse gelbliche Herde zerstreut.	Ziemlich starke Lipomatose mit reichlichen Herden von Fettgewebsnekrose, um welche sich öfters reactive Entzündung findet. Stellenweise besonders in der Nachbarschaft der Herde von Fettgewebsnekrose die Acini nekrotisch.
30.	25./11. 1891	29h.	37j. ♀	Tuberculosis chronica.	Nichts auffälliges.	In grossen Abschnitten die Acini nekrotisch, stellenweise auch das Zwischengewebe.
31.	13./5. 1887	30h.	3j. ♀	Meningitis basilaris tuberculosa.	Nichts auffälliges.	Nebst einzelnen riesenzellenhältigen Miliartuberkeln einzelne bis mohnkorngrosse Herde mit Nekrose der Acini und zumeist auch des Zwischengewebes.
32.	21./10. 1891	31h.	34j. ♂	Morbus Brighti acutus.	Das Pankreas derb.	Kleinzellige Infiltration des Bindegewebes um die meist etwas dilatierten Ausführungsgänge. In vielen Lobuli Nekrose der Acini.

Digitized by Google
Original from UNIVERSITY OF MICHIGAN
Generated on 2019-07-08 19:56 GMT / http://hdl.handle.net/2027/mdp.39015043503450
Public Domain in the United States, Google-digitized / http://www.hathitrust.org/access_use#pd-us-google

No.	Datum der Section	Zeit zwischen dem Eintritte des Todes und der Section	Individuum	Pathologisch-anatomische Hauptdiagnose	Makroskopischer Pankreas-Befund	Mikroskopischer Pankreas-Befund
33.	17./11. 1891	31h.	33j. ♀	Hæmorrhagia ex ulcere peptico ventriculi	Das Pankreas weicher.	In grossen Strecken die Acini nekrotisch, hie und da auch das Zwischengewebe nekrotisch.
34.	6./5. 1895	31h.	68j. ♂	Pemphigus foliaceus.	Das Pankreas weich, ziemlich stark lipomatös, blassröthlich.	Ziemlich starke Lipomatose. In zahlreichen Lobuli die Acini nekrotisch. In anderen die Epithelien derselben noch gut erhalten.
35.	23./10. 1893	33h.	20j. ♂	Mors inter narcosin	Das Pankreas weich, grauröthlich.	In vielen Läppchen alle Acini, in anderen nur ein Theil derselben nekrotisch, in einzelnen Läppchen gar keine Nekrose.
36.	23./11. 1891	34h.	19j. ♂	Tuberculosis chronica.	Das Pankreas weich, stellenweise von Blutaustritten durchsetzt.	Mässige Lipomatose. In grösseren Abschnitten der einzelnen Stücke die Acini und auch das Zwischengewebe nekrotisch. Daselbst stellenweise Blutung. An anderen Stellen das Epithel der Acini sehr schön erhalten. (vide Fig. 14 und Fig. 15.)
37.	20./1. 1893	42h.	73 j. ♀	Endotheliom a peritonei.	Das Pankreas stellenweise sehr weich.	Starke Lipomatose. In einzelnen Lobuli die meisten Acini nekrotisch.
38.	24./2. 1893	45h.	72 j. ♀	Emphysema pulmonum.	Das Pankreas weich.	Stärkere Lipomatose. Da und dort einzelne Acini, mitunter auch ganze Gruppen derselben nekrotisch.
39.	8./2. 1893	53h.	79 j. ♀	Peritonitis e cholangitide suppurativa.	Im Pankreas zerstreute bis halberbsengrosse gelbe Herde.	Starke Lipomatose mit vielen Herden von Fettgewebsnekrose. In der Nachbarschaft solcher Herde einzelne Acini oder kleine Gruppen derselben nekrotisch.
40.	7./12. 1891	53h.	45 j. ♀	Tuberculosis chronica.	Nichts auffälliges.	Ausgebreitete, nicht scharf begrenzte Herde von Nekrose der Acini, zum Theile auch des Zwischengewebes.

Digitized by Google
Original from UNIVERSITY OF MICHIGAN
Generated on 2019-07-08 19:56 GMT / http://hdl.handle.net/2027/mdp.39015043503450
Public Domain in the United States, Google-digitized / http://www.hathitrust.org/access_use#pd-us-google

In den restierenden 35 Pancreata war nirgends das Bild einer Nekrose des Pankreasgewebes nachzuweisen. Diese Fälle enthält die *Tabelle C*, auch wieder angeordnet nach der Zeit, die zwischen dem Eintritte des Todes und der Section verflossen war.

Tabelle C.

Fälle ohne das Bild einer „Autodigestionsnekrose".

No.	Datum der Section	Zeit zwischen dem Eintritte des Todes und der Section	Individuum	Pathologisch-anatomische Hauptdiagnose	Makroskopischer Pankreas-Befund	Mikroskopischer Pankreas-Befund
41.	22./6. 1893	5h.	23 j. ♂	Tuberculosis chronica.	Nichts auffälliges.	Normale Verhältnisse.
42.	23./2. 1893.	9h.	42 j. ♂	Vitium valvulare cordis.	Im Pankreas mehrere bis hanfkorngrosse gelbliche Herde.	Mässige Lipomatose mit Herden von Fettgewebsnekrose. Um letztere oft Entzündung.
43.	9./1. 1894	10h.	59 j. ♂	Perityphlitis suppurativa.	Im Pankreas und im umgebenden Fettgewebe zahlreiche bis erbsengrosse gelbliche Herde.	Mässige Lipomatose. Herde von Fettgewebsnekrose mit umgebender Schwielenbildung.
44.	2./12. 1891	12h.	57 j. ♀	Tuberculosis miliaris universalis.	Im Pankreas bis halberbsengrosse gelbliche Herde und bis erbsengrosse schleimhältige Cysten.	Herde von Fettgewebsnekrose mit reactiver Entzündung. Dilatation der Gänge mit Vermehrung des Bindegewebes um dieselben. Die Epithelzellen der Acini schlechter begrenzt, ihre Kerne gut färbbar (wahrscheinlich Effect von Fettdegeneration).
45.	6./6. 1895	12h.	66 j. ♀	Cholelithiasis in ductu choledocho et hepatico cum dilatatione ductuum biliferorum.	Das Pankreas gross, derb. Der Ductus Wirsungianus und seine Aeste etwas erweitert.	Ueberhaupt Vermehrung und mässige Lipomatose des interstitiellen Gewebes. Um die dilatierten Ausführungsgänge starke Entzündung. Hie und da kleinste Herde von Fettgewebsnekrose. Die Epithelien der Acini im allgemeinen gut erhalten. Nur in der Nachbarschaft der dilatierten Gänge dieselben in Zerfall begriffen. Ihre Kerne aber auch hier noch gut färbbar.

Digitized by Google
Original from UNIVERSITY OF MICHIGAN
Generated on 2019-07-08 19:56 GMT / http://hdl.handle.net/2027/mdp.39015043503450
Public Domain in the United States, Google-digitized / http://www.hathitrust.org/access_use#pd-us-google

No.	Datum der Section	Zeit zwischen dem Eintritte des Todes und der Section	Individuum	Pathologisch-anatomische Hauptdiagnose	Makroskopischer Pankreas-Befund	Mikroskopischer Pankreas-Befund
46.	10./11. 1891	14h.	2j. ♂	Morbus Brighti post scarlatinam.	Nichts auffälliges.	Normale Verhältnisse.
47.	6./5. 1895	15h.	74 j. ♂	Meningitis suppurativa exotitide (Diabetes).	Das Pankreas von reichlichem Fettgewebe durchsetzt.	Starke Lipomatose, stellenweise Vermehrung des interlobularen und interacinösen Bindegewebes.
48.	20./1. 1893	15h.	29 j. ♂	Tuberculosis chronica.	Nichts auffälliges.	Normale Verhältnisse
49.	6 /1. 1893	17h.	64 j. ♂	Emphysema pulmonum.	Im Pankreas viele bis hanfkorngrosse gelbliche Herde.	Mässige Lipomatose mit Herden von Fettgewebsnekrose. Um letztere des öfteren Entzündung. Stellenweise das Bindegewebe vermehrt.
50.	27./9. 1891	18h.	46 j. ♀	Anämia post exstirpationem uteri.	Nichts auffälliges.	Ziemlich starke Lipomatose mit Herden von Fettgewebsnekrose, um welche sich meist stärkere Entzündung findet.
51.	23./5. 1892	18h.	61 j. ♀	Carcinoma ductus choledochi.	Im Pankreas einzelne bis halberbsengrosse gelbliche Herde.	Ziemlich starke Lipomatose mit Herden von Fettgewebsnekrose.
52.	7./4. 1893	18h.	51 j. ♂	Carcinoma capitis pancreatis.	Im Kopfe des Pankreas ein hühnereigrosser medullarer Tumor. Der Ductus Wirsungianus peripheriewärts hievon stark dilatiert.	Der Tumor im Kopfe des Pankreas ein Adenocarcinom. Sonst im Pankreas sehr starke Vermehrung des interstitiellen Bindegewebes namentlich um die erweiterten Ausführungsgänge. Die spärlichen noch vorhandenen Acini mit gut erhaltenem Epithel versehen.
53.	18./5. 1895	18h.	54. j. ♀	Vitium valvulare cordis.	Das Pankreas dicht, blutreich. In ihm zahlreiche bis erbsengrosse gelbliche Herde.	Stärkere Lipomatose mit Herden von Fettgewebsnekrose. Die Epithelien der Acini vielfach schlecht abgegrenzt, mit starkgefärbten Kernen versehen (wahrscheinlich Fettdegeneration).

Digitized by Google
Original from UNIVERSITY OF MICHIGAN
Generated on 2019-07-08 19:56 GMT / http://hdl.handle.net/2027/mdp.39015043503450
Public Domain in the United States, Google-digitized / http://www.hathitrust.org/access_use#pd-us-google

No.	Datum der Section	Zeit zwischen dem Eintritte des Todes und der Section	Individuum	Pathologisch-anatomische Hauptdiagnose	Makroskopischer Pankreas-Befund	Mikroskopischer Pankreas-Befund
54.	9./1. 1893	20h.	21 j. ♀	Intoxicatio phosphorica.	Nichts auffälliges bis auf eine leichte gelbliche Verfärbung.	Das Protoplasma der Epithelien der Acini meist trübe, wobei die Kerne gut gefärbt sind (Fettdegeneration).
55.	21./1. 1893	20h.	73 j. ♀	Hämorrhagia cerebri.	Im Pankreas mehrere bis erbsengrosse gelbliche Herde.	Stärkere Lipomatose mit Herden von Fettgewebsnekrose.
56.	3./11. 1891	22h.	8½ j. ♀	Chloroformtod.	Das Zwischengewebe ziemlich stark blutig infiltriert.	Frische hämorrhagische Infiltration des Zwischengewebes, sonst normale Verhältnisse.
57.	16./11. 1891	22h.	31 j. ♀	Tuberculosis chronica.	Nichts auffälliges.	Normale Verhältnisse.
58.	18./6. 1895	23h.	67 j. ♀	Carcinoma vesicae felleae progrediens ad duodenum, ad ductum choledochum et ad pancreas	In dem Pankreaskopfe ein mit dem Duodenum zusammenhängender walnussgrosser Knoten von Aftermasse. Im Körper und Schweiftheile des Pankreas der Ductus Wirsungianus erweitert. In dem Schweiftheile ein erbsengrosser gelblicher Herd.	Ziemlich starke Lipomatose. Stellenweise auch Bindegewebsvermehrung mit kleinzelliger Infiltration. Die Ausführungsgänge überall dilatiert. Die Epithelien der Acini meist trübe. Ihre Kerne aber noch färbbar (Fettdegeneration). Der Herd im Schweife erweist sich als Fettgewebsnekrose.
59.	31./5. 1893	24h.	51 j. ♂	Gangraena pulmonum (Diabetes).	Das Pankreas dünn, weich.	Mässige Vermehruug des interlobularen Bindegewebes. Die Zellen der Acini getrübt. Ihre Kerne aber noch gut färbbar (Fettdegeneration).
60.	4./11. 1891	24h.	17 j. ♀	Vitium valvulare cordis.	Das Pankreas derb.	Normale Verhältnisse.
61.	18./11. 1891	24h.	40 j. ♂	Tuberculosis chronica.	Nichts auffälliges.	Normale Verhältnisse.
62.	18./12. 1891	24h.	9 j. ♀	Tuberculosis chronica.	Nichts auffälliges.	Normale Verhältnisse.

Digitized by Google
Original from UNIVERSITY OF MICHIGAN
Generated on 2019-07-08 19:56 GMT / http://hdl.handle.net/2027/mdp.39015043503450
Public Domain in the United States, Google-digitized / http://www.hathitrust.org/access_use#pd-us-google

No.	Datum der Section	Zeit zwischen dem Eintritte des Todes und der Section	Individuum	Pathologisch-anatomische Hauptdiagnose	Makroskopischer Pankreas-Befund	Mikroskopischer Pankreas-Befund
63.	30./3. 1893	24h.	2 j. ♀	Tuberculosis chronica.	Im Pankreas mehrere bis hirsekorngrosse gelbliche Knötchen.	Einzelne Miliartuberkel mit Verkäsung.
64.	12./12. 1893	24h.	18 j. ♂	Mors post operationem (Degeneratio adiposa myocardii).	Nichts auffälliges.	Normale Verhältnisse.
65.	27./9. 1890	26h.	57 j. ♀	Carcinoma uteri.	Im Pankreas und im Fettgewebe um dasselbe reichliche bis erbsengrosse gelbliche Herde.	Mässige Lipomatose. Viele Herde von Fettgewebsnekrose meist mit Entzündung in der unmittelbaren Umgebung.
66.	1./4. 1893	26h.	44 j. ♂	Tuberculosis chronica (Diabetes).	Das Pankreas kleiner.	Mässige Vermehrung des Zwischengewebes. Die Epithelien der Acini meist trübe. Ihre Kerne mitunter schlechter färbbar. (Fettdegeneration).
67.	12./11. 1891	27h.	41 j. ♀	Emphysema pulmonum.	Das Pankreas derb, blutreich.	Leichte Vermehrung des Zwischengewebes. Starke Hyperämie.
68.	1./6. 1895	27h.	65 j. ♂	Tuberculosis chronica.	In der Mitte des Kopfes ein halberbsengrosser gelblicher Herd. Sonst nichts auffälliges.	Mässige Lipomatose. Der Herd im Kopfe ein Herd von Fettgewebsnekrose mit geringer Entzündung in der Umgebung.
69.	26./4. 1893	28h.	32 j. ♀	Morbus Brighti chronicus.	Im Pankreas reichliche bis stecknadelkopfgrosse gelbliche Herde.	Ziemlich reichliche Lipomatose. Viele Herde von Fettgewebsnekrose, zum Theile von Schwiele umgeben.
70.	7./3. 1893	31h.	72 j. ♀	Morbus Brighti chronicus.	Das Pankreas von sehr reichlichem Fettgewebe durchsetzt.	Hochgradige Lipomatose. Die Epithelien der Acini klein, trüb, nicht scharf begrenzt. Ihre Kerne stark färbbar (Fettdegeneration). Die Ausführungsgänge hie und da etwas erweitert, mit einer colloidartigen Masse gefüllt.

Digitized by Google
Original from UNIVERSITY OF MICHIGAN
Generated on 2019-07-08 19:56 GMT / http://hdl.handle.net/2027/mdp.39015043503450
Public Domain in the United States, Google-digitized / http://www.hathitrust.org/access_use#pd-us-google

No.	Datum der Section	Zeit zwischen dem Eintritte des Todes und der Section	Individuum	Pathologisch-anatomische Hauptdiagnose	Makroskopischer Pankreas-Befund	Mikroskopischer Pankreas-Befund
71.	8./1. 1892	31h.	63 j. ♀	Morbus Brighti chronicus.	Im Pankreas mehrere bis halberbsengrosse gelbliche Herde. Im Kopfe eine haselnussgrosse mit einer schleimigen Flüssigkeit gefüllte Cyste.	Mässige Lipomatose mit Herden von Fettgewebsnekrose. Allenthalben Vermehrung und kleinzellige Infiltration des Zwischengewebes. Die Epithelien der Acini meist klein. Ihre Kerne aber gut färbbar (Fettdegeneration). Die Cyste des Kopfes eine Ausführungsgangscyste.
72.	9./3. 1891	32h.	71 j. ♂	Marasmus senilis.	Im Pankreas zahlreiche bis erbsengrosse gelbliche Herde.	Starke Lipomatose mit Herden von Fettgewebsnekrose. Die Epithelien der Acini trüb, klein. Ihre Kerne fast durchwegs noch gut gefärbt. (Fettdegeneration).
73.	25./11. 1891	50h.	37 j ♀	Tuberculosis chronica.	Im Schweife des lipomatösen Pankreas mehrere bis erbsengrosse seröse Cystchen.	Ziemlich starke Lipomatose. Die Epithelien der Acini durchwegs stärker trüb. Die Kerne mitunter in Zerfall. Die Cystchen Ausführungsgangscystchen.
74.	5./11. 1891	62h.	74 j ♂	Fractura cranii.	Das Pankreas von reichlichem Fettgewebe durchsetzt.	Starke Lipomatose mit Herden von Fettgewebsnekrose. Die Epithelien der Acini in Zerfall. Die Kerne durchwegs fragmentiert. Die Fragmente stark gefärbt.
75.	23./11. 1891	62h.	20 j. ♀	Processus puerperalis.	Nichts auffälliges.	Die Epithelien der Acini trüb. Ihre Kerne aber noch sehr schön erhalten und sehr gut färbbar.

In den 11 Fällen der Tabelle A war also der mikroskopische Befund wie bei einer diffusen oder fast diffusen Nekrose der Acini und vielfach auch des Zwischengewebes zu constatieren gewesen. In den als nekrotisch imponierenden Acini zeigten die Epithelien keine oder fast keine Kernfärbung mehr und erschien ihr Protoplasma nahezu vollkommen homogen. Das Zwischengewebe zwischen den in ihren Contouren noch kenntlichen Acini betheiligte sich meist in grosser Ausdehnung an der „Nekrose“ und war es oft nur in den grösseren Septa erhalten geblieben. In solchen Fällen war

Digitized by Google
Original from UNIVERSITY OF MICHIGAN
Generated on 2019-07-08 19:56 GMT / http://hdl.handle.net/2027/mdp.39015043503450
Public Domain in the United States, Google-digitized / http://www.hathitrust.org/access_use#pd-us-google

dann auch das Epithel der grösseren Ausführungsgänge nicht alteriert. Fig. 9 zeigt eine kleine Stelle des Pankreas vom 3. Falle bei stärkerer Vergrösserung und sieht man daselbst, wie die „Nekrose" sowol die Acini als das Zwischengewebe betrifft. Fünfmal, nämlich in dem 3., 4., 5., 7. und 10. Falle fand sich in dem nekrotischen Pankreas frische Blutextravasation, die in dem 4. und 10. Falle eine so beträchtliche war, dass bereits bei der Section das Pankreas durch seine blutige Infiltration auffiel. In drei Fällen und zwar im 1., 4. und 9. Falle waren hie und da inselförmige Gruppen von Acini sammt ihrem Zwischengewebe gut erhalten geblieben. Ich verweise in dieser Hinsicht auf die Figuren 10 und 11, welche beide dem 4. Falle angehören. Fig. 10 stellt die diffuse Nekrose der Acini und des Zwischengewebes mit beträchtlicher Blutung (bei a und a') dar, während Fig. 11 einen kleinen Herd nicht nekrotisch erscheinender Acini, umgeben von Fettgewebe erkennen lässt.

Bei der Section waren alle diese Pancreata durch ihre weiche Consistenz, mehrere auch durch ein Verwischtsein ihres Durchschnittsbildes ausgezeichnet gewesen. Die Zeit zwischen dem Tode und der Section respective der Entnahme des Pankreas aus der Leiche hatte zwischen 14 und 43 Stunden geschwankt. Die betreffenden Individuen waren 5 mal männlichen und 6 mal weiblichen Geschlechtes gewesen. Ihr Alter hatte von 15 Jahren bis zu 69 Jahren variiert. Die pathologisch-anatomische Hauptdiagnose war eine sehr verschiedene gewesen, auffälligerweise hatte es sich aber 5 mal um Erkrankungen des Gehirnes gehandelt. Nur ein Pankreas, nämlich das des 7. Falles war sonst noch pathologisch verändert gewesen, insoferne sich in ihm starke Lipomatose gefunden hatte.

War das nun wirklich eine diffuse Autodigestion des Pankreas gewesen oder hatte die unter dem Bilde einer diffusen Nekrose sich darstellende Veränderung des Pankreasgewebes in diesen Fällen eine andere Ursache gehabt?

In erster Linie ist hiebei gewiss an die Fäulnis zu denken, findet sich ja doch in der Literatur vielfach die Angabe, dass das Pankreas besonders schnell fault. Obwohl ich mich schon seit längerem durch die Secirsaalserfahrung von der Unrichtigkeit dieser Behauptung überzeugt hatte, stellte ich nunmehr doch specielle Faulversuche mit dem menschlichen Pankreas an, in der Art, dass ich das Pankreas wenige Stunden nach dem Tode der Leiche entnahm, dasselbe bei gewöhnlicher Zimmertemperatur frei liegen liess und nun von ihm bis zu dem Zeitpunkte, wo bereits starker Fäul-

Digitized by Google
Original from UNIVERSITY OF MICHIGAN
Generated on 2019-07-08 19:56 GMT / http://hdl.handle.net/2027/mdp.39015043503450
Public Domain in the United States, Google-digitized / http://www.hathitrust.org/access_use#pd-us-google

nisgeruch wahrzunehmen war, in kleineren Zwischenräumen Stücke ausschnitt, dieselben in 96 % Alkohol erhärtete und zu mikroskopischen Durchschnitten verarbeitete. Diese Experimente, die in warmer Jahreszeit (Ende Mai) ausgeführt wurden, zeigten, dass das Pankreasgewebe bei der Fäulnis nicht weniger Widerstand leistet als z. B. eine andere Speicheldrüse oder die Leber. Erst nach 40 Stunden begannen sich in den mikroskopischen Präparaten ganz allmählich Veränderungen zu zeigen, welche auf die Fäulnis zu beziehen waren. Sie bestanden darin, dass die Contouren der Epithelien undeutlich wurden, ihr Protoplasma sehr trüb erschien, die Kerne bei guter Färbbarkeit in Fragmente zerfielen und überall nebst verschiedenartigen Bakterien kleinste stark gefärbte Körnchen auftraten. Ein analoges Bild der Nekrose wie bei den Fällen der Tabelle A konnte ich bei den Faulversuchen niemals wahrnehmen. In Berücksichtigung dieser Thatsache, wobei noch zu berücksichtigen ist, dass das aus der Leiche entnommene frei an der Luft liegende Pankreas für gewöhnlich gewiss viel schneller der Fäulnis anheimfällt, als wenn es in der Leiche belassen wurde, und weiter auch im Hinblick auf den Umstand, dass die Leichen der 11 Fälle, die mit Ausnahme der Leiche des 4. Falles alle während der kalten Jahreszeit seciert worden waren, überhaupt keine manifesten Fäulniserscheinungen dargeboten hatten, so dass die von sonstigen Organen dieser Leichen angefertigten mikroskopischen Präparate sehr gut brauchbar waren, muss ich mich dagegen aussprechen, dass in diesen Fällen der Tabelle A, die wie eine diffuse Nekrose sich präsentierende Veränderung des Pankreas, bei der sich übrigens auch nie Bakterien finden liessen, ein Fäulniseffect gewesen war.

Da nun auch sonst keine andere Ursache für die geschilderte Zerstörung der Pankreastextur zu eruieren war, halte ich mich zu der Behauptung berechtigt, dass die diffuse „Nekrose" in diesen Pancreata durch eine Autodigestion bedingt worden war, die hier eben ganz diffus das Pankreas ergriffen hatte.

Auf den Befund einer solchen diffusen Autodigestion des Pankreas in der menschlichen Leiche ist schon öfters in der Literatur hingewiesen worden, so von *Pilliet*[1]) und neuestens wieder von *Hansemann*.[2]) Gewiss ist das aber kein regelmässiger Befund im Pankreas der menschlichen Leiche, sondern nur in einem gewissen Procentsatze der Fälle zu constatieren. Das Pankreas muss eben

---

[1]) *Pilliet*, Scléroses du pancréas et diabéte. Progrès médical 1889. 25. Mai.

[2]) *Hansemann*, Die Beziehungen des Pankreas zum Diabetes. Zeitschr. f. klin. Medicin. 1894. 26. B.

Digitized by Google
Original from UNIVERSITY OF MICHIGAN
Generated on 2019-07-08 19:56 GMT / http://hdl.handle.net/2027/mdp.39015043503450
Public Domain in the United States, Google-digitized / http://www.hathitrust.org/access_use#pd-us-google

zur Zeit des Absterbens des betreffenden Individuums im Zustande der Absonderung eines verdauungskräftigen Secretes gewesen sein.

Die Autodigestion des Pankreas war in allen 11 Fällen der Tabelle A zweifellos eine ganz frische gewesen. In 5 Fällen hatte sie wohl schon in agone begonnen und zwar in den 5 Fällen, von denen früher der Befund von Blutextravasation im Pankreas erwähnt wurde. In den übrigen 6 Fällen liegt gar kein Grund vor, sie nicht als eine rein postmortale Veränderung aufzufassen.

Bei den 29 Fällen mit dem histologischen Bilde einer herdweisen frischen Nekrose, die in der Tabelle B. verzeichnet sind, ist meiner Meinung nach auch sicher zu behaupten, dass die Herde Folge einer Autodigestion im Pankreas gewesen waren. Auch hier liess sich sonst keine Ursache für die „Nekrose" erkennen. Bezüglich der Ausschliessung der Fäulnis als Ursache dafür kommt hier zu den früher erwähnten Momenten noch der Umstand hinzu, dass das Pankreasgewebe ausserhalb der Nekroseherde mit Ausnahme der 4 letzten Fälle, welche so spät zur Section gelangt waren, dass eben bereits wirkliche Fäulnisveränderungen begonnen hatten, i. e. die Zellgrenzen der Epithelien der Acini nicht mehr scharf waren und hie und da Kernzerfall in ihnen auftrat, durchwegs sehr gut erhalten war, was sich bei der Annahme einer Entstehung der Herde durch Fäulnis gar nicht verstehen liesse.

Der mikroskopische Befund im Bereiche der Herde war derselbe wie bei der diffusen Veränderung des Pankreasgewebes in den Fällen der Tabelle A. Auch hier waren die Epithelkerne in den Acini innerhalb der Herde nicht mehr färbbar und ihr Protoplasma mehr weniger homogen. Auch hier war das Zwischengewebe zwischen den nekrotisch erscheinenden Acini, oft selbst einer Nekrose entsprechend beschaffen. Fig. 12 zeigt bei schwächerer Vergrösserung einen mohnkorngrossen solchen Herd inmitten gut erhaltenen Pankreasgewebes vom 12. Falle. Die Grösse der Herde war eine sehr verschiedene. Manchmal waren sie sehr gross, so dass umfängliche Stellen der Schnitte die Veränderung zeigten; oft erreichten sie nur Hanfkorngrösse und nicht selten waren sie lediglich auf kleinste Gruppen von Acini beschränkt. Sehr häufig zeigten sie keine scharfe Abgrenzung, mitunter aber liessen sie sich an den gefärbten Schnitten bereits makroskopisch als rundliche oder elliptische, von der Nachbarschaft deutlich abgehobene Herde erkennen. So war letzteres der Fall bei dem Pankreas, von welchem der Herd in Fig. 12 dargestellt ist. Um die geringe Dimension einzelner solcher Herde zu zeigen, verweise ich auf

Digitized by Google
Original from UNIVERSITY OF MICHIGAN
Generated on 2019-07-08 19:58 GMT / http://hdl.handle.net/2027/mdp.39015043503450
Public Domain in the United States, Google-digitized / http://www.hathitrust.org/access_use#pd-us-google

Fig. 13, welche einen kleinsten Herd vom 24. Falle wiedergibt. Zweimal, im 14. und im 36. Falle, fand sich im Bereiche der Herde frische Blutextravasation und verweise ich diesbezüglich auf die Fig. 14 vom 36. Falle, in welcher man innerhalb einer nekrotisch erscheinenden Partie die Blutextravasation (bei a und a') sehen kann. Fig. 15 zeigt von demselben Falle eine andere Stelle des Pankreas mit vollkommen normalem Drüsengewebe. Bakterien fanden sich auch in den Fällen dieser Gruppe in den Herden niemals.

Bei der Section waren in keinem der Fälle die Herde im Pankreasgewebe diagnosticiert worden. Das Pankreas war wohl oft dem Secanten pathologisch verändert erschienen, so dass z. B. 5 mal Herde von Fettgewebsnekrose, 2 mal starke Lipomatose und 1 mal (in dem früher erwähnten 36. Falle) stellenweise blutige Infiltration im Sectionsprotokolle notiert wurden; die später bei der mikroskopischen Bearbeitung gefundenen Herde der geschilderten Veränderung des Pankreasgewebes selbst hatten sich aber durch nichts verrathen.

Neben dem Bilde der herdweisen Nekrose des Pankreasgewebes fand ich in den mikroskopischen Präparaten dieser Pancreata 15 mal theils geringere theils stärkere Lipomatose, wobei 7 dieser Fälle Herde von Fettgewebsnekrose erkennen liessen, die meist von einer Zone reactiver Entzündung umgeben waren, 2 mal eine geringe Erweiterung der grösseren Ausführungsgänge (23. und 32. Fall) mit Vermehrung des Bindegewebes im Pankreas und 1 mal (31. Fall) einzelne riesenzellenhaltige Miliartuberkel.

Das am frühesten nach dem Tode der Leiche entnommene Pankreas dieser Gruppe von Fällen war 10 Stunden post mortem in Alkohol gebracht worden, die am spätesten untersuchten 4 Pancreata stammten von 42 bis 53 Stunden nach dem Tode ausgeführten Sectionen. 17 Individuen waren männlichen, 12 weiblichen Geschlechtes gewesen, das jüngste hatte 3 Jahre, das älteste 87 Jahre gezählt. Die Todesursachen waren auch hier sehr verschiedenartige gewesen und konnte eine besondere Beziehung zwischen einer oder der anderen Erkrankung des übrigen Körpers und dem Auftreten der Herde im Pankreas nicht festgestellt werden.

Auch in diesen Fällen war die Autodigestion des Pankreas sicherlich eine ganz frische gewesen. Nur in 2 Fällen (im 14. und 36. Falle) ist es zulässig anzunehmen, dass die Autodigestion bereits in agone begonnen hatte, da sich hier wie erwähnt im Bereiche der „Nekroseherde" frische Blutextravasation vorfand.

Die 35 Fälle der Tabelle C boten sehr interessante Vergleichs-

Digitized by Google
Original from UNIVERSITY OF MICHIGAN
Generated on 2019-07-08 19:57 GMT / http://hdl.handle.net/2027/mdp.39015043503450
Public Domain in the United States, Google-digitized / http://www.hathitrust.org/access_use#pd-us-google

objecte. Es sind auch da Fälle vertreten, in denen erst relativ lange Zeit nach dem Tode das Pankreas entnommen worden war, so nach 50 Stunden beim 73. und nach 62 Stunden beim 74. und 75. Falle. Es war hier also auch Gelegenheit gegeben, wirkliche Fäulnisveränderungen des Pankreas zu sehen, die sich namentlich im 73. und 74. Falle durch starke Trübung des Protoplasmas und Zerfall der Kerne in den Epithelien der Acini sowie das Auftreten verschiedenartiger Bakterien manifestierten. Im 75. Falle waren, obwohl, wie erwähnt, das Pankreas auch hier erst 62 Stunden nach dem Tode der Leiche entnommen worden war, die Epithelien der Acini zwar getrübt, ihre Kerne aber noch sehr schön erhalten und gut färbbar. Es zeigte sich also hier wieder in Correspondenz mit den Faulversuchen, dass das Pankreas für gewöhnlich durchaus nicht besonders schnell fault und das histologische Bild der wirklichen Fäulnisveränderungen wesentlich verschieden ist von dem der Autodigestion.

Die Individuen dieser Gruppe waren sehr verschiedenen Alters gewesen, i. e. von 2 Jahren bis zu 74 Jahren. 15 hievon waren männlichen, 20 weiblichen Geschlechtes gewesen. Der 41. Fall war bereits 5 Stunden post mortem, die beiden letzten Fälle erst 62 Stunden post mortem seciert worden. Nur 10 mal war das Pankreas bei der Section unverändert erschienen und fanden sich in 9 von diesen 10 Fällen auch bei der mikroskopischen Untersuchung vollkommen normale Verhältnisse, während in einem dieser 10 Fälle (50. Fall) die mikroskopische Untersuchung denn doch ziemlich starke Lipomatose und Herde von Fettgewebsnekrose erwies, um welche sich meist stärkere Entzündung fand. Im 54. Falle (Phosphorvergiftung) entsprach einer bei der Section auffälligen gelblichen Verfärbung des Pankreas mikroskopisch eine auf Fettdegeneration zu beziehende Trübung der Epithelien der Acini. Im 56. Falle, bei einem „Chloroformtode“ war das Pankreas hämorrhagisch infiltriert, im 67. Falle war es in Zusammenhang mit Lungenemphysem zu einer Stauungsinduxation des Pankreas gekommen. Im 63. Falle fanden sich bei einer Tuberculosis chronica universalis im Pankreas einzelne Miliartuberkel. Sehr oft (12 mal) waren schon makroskopisch Herde von Fettgewebsnekrose zu constatieren gewesen, die sich dann auch bei der mikroskopischen Untersuchung wieder fanden und nicht selten reactive Entzündung in ihrer Nachbarschaft erkennen liessen. Stets war damit verbunden eine bald geringe, bald stärkere Lipomatose des Pankreas, 3 mal (im 47., 73. und 74. Falle) hatte sich die Lipomatose bereits bei der Section wahrnehmen lassen und erwies dann die mikro-

Digitized by Google
Original from UNIVERSITY OF MICHIGAN
Generated on 2019-07-08 19:58 GMT / http://hdl.handle.net/2027/mdp.39015043503450
Public Domain in the United States, Google-digitized / http://www.hathitrust.org/access_use#pd-us-google

skopische Untersuchung in einem dieser Fälle (im 74. Falle) auch noch Herde von Fettgewebsnekrose in diesem Pankreas. In 3 Fällen (45., 52. und 58. Fall) hatte sich eine beträchtlichere Dilatation des D. Wirsungianus und seiner Aeste gezeigt und zwar im 45. Falle in Folge einer auch den D. choledochus betreffenden Cholelithiasis, im 52. Falle in Folge von primärem Carcinom des Pankreaskopfes und im 58. Falle in Folge des Uebergreifens eines Carcinoms der Gallenblase auf dem Pankreaskopf. In allen diesen Fällen waren die Ausführungsgänge im Pankreas durchwegs stark dilatiert, das interstitielle Bindegewebe vermehrt, 2mal auch lipomatös und namentlich um die Ausführungsgänge kleinzellig infiltriert. Diese 3 Fälle erscheinen deswegen besonders wichtig, weil sie demonstrieren, dass bei Secretstauung im Pankreas es nicht zu Autodigestion kommen muss. In 4 von den Fällen (47., 52., 59. und 66. Fall) war klinisch Diabetes mellitus diagnosticiert worden. Dabei war das Pankreas stets verändert und zwar im 47. Falle stark lipomatös, im 59. und 66. Falle atrophisch und im 52. Falle, wie eben früher erwähnt wurde, von einer interstitiellen Entzündung betroffen.

Aus dem Vergleiche der 35 Fälle der Tabelle C mit den Fällen von Autodigestion des Pankreas in der Tabelle A und Tabelle B ergibt sich wohl klar die Folgerung, dass besondere Verhältnisse vorhanden sein müssen, damit eine postmortale respective intraagonale Autodigestion des Pankreas beim Menschen sich entwickeln könne. *So weit aus dem untersuchten Materiale ein statistischer Schluss gestattet ist, kann man sagen, dass etwa in der Hälfte der Todesfälle das Pankreas zur Zeit des Absterbens des betreffenden Individuums die Fähigkeit besitzt, sich, sei es in toto oder in Herden selbst zu verdauen.*

Bei Thieren, die im gesunden Zustande getödtet wurden, scheint diese „Activität" des Pankreas eine viel regelmässigere zu sein und verweise ich in dieser Hinsicht auf die interessanten Experimente von *Arnozan* und *Vaillard,*[1]) welche bei Kaninchen, Ratten, Hunden, Kälbern und Rindern an Pankreasschnitten, die durch 24 Stunden in Humoraqueus oder in 33 % Alkohol gelegen hatten, constant einen von ihnen, wie ich glaube, mit Recht als Autodigestion aufgefassten vollständigen Zerfall der Pankreaszellen beobachteten, während sich in gleich behandelten Schnitten anderer Organe, z. B. der Parotis, die Drüsenzellen gut erhalten zeigten, ein Resultat,

[1]) *Arnozan* et *Vaillard,* Contribution à l'étude du pancreas du lapin. Arch. de phys. norm. et path. 1884, p. 287.

Digitized by Google
Original from UNIVERSITY OF MICHIGAN
Generated on 2019-07-08 19:58 GMT / http://hdl.handle.net/2027/mdp.39015043503450
Public Domain in the United States, Google-digitized / http://www.hathitrust.org/access_use#pd-us-google

welches ich bezüglich der grauen Hausmäuse vollkommen bestätigen kann.

Nach dem im Vorangehenden Mitgetheilten glaube ich also den Satz aussprechen zu dürfen, dass *beim Menschen sehr oft eine postmortale, eventuell schon während der Agone beginnende Autodigestion des Pankreas vorkommt und dass, wie die Eingangs geschilderten beiden Fälle zeigen, ab und zu aber auch sogar in der Vollkraft des Lebens eine herdweise Nekrose des Pankreas durch Autodigestion entstehen könne, an die sich eine reactive Pancreatitis interstitialis chronica anschliesst.* Es wären somit im Pankreas analoge Verhältnisse bezüglich der Autodigestion als wie im Magen, wo wir ja auch postmortale, intraagonale und intravitale Selbstverdauung kennen.

Eine Umschau in der Literatur ergibt, dass bereits von mehreren Autoren die Möglichkeit einer intravitalen Autodigestion des Pankreas in Betracht gezogen wurde.

So äusserte schon im Jahre 1879 *Klebs* in seinem Handbuche der pathologischen Anatomie,[1]) dass die Ursache für die Pankreasblutungen vielleicht gerade in einer corrodierenden Wirkung des Secretes zu suchen sei.

Gussenbauer [2]) hält es für einen von ihm mit glücklichem Erfolge operierten Fall von Pankreascyste für möglich, dass es sich hier um centrale Einschmelzung eines Tumors und zwar eines Melanosarkoms unter Einwirkung des Pankreassaftes gehandelt habe.

Salzer [3]) macht zum Schlusse seiner Mittheilung über 2 Fälle von Pankreascysten die Bemerkung: „Wie leicht kann der stagnierende Bauchspeichel auf die allmählich den Drüsencharakter einbüssende Wandung ähnlich einwirken wie der Magensaft auf die kranke Magenwand bei Ulcus rotundum“.

Tilger [4]) schildert die Entstehung von Pankreascysten durch Selbstverdauung bei Retention des Secretes in Folge von Pancreatitis interstitialis chronica auf dem Wege einer Einschmelzung der Acini und des Zwischengewebes, eines Confluxes mehrerer kleinerer

---

[1]) L. B. p. 556.

[2]) *Gussenbauer*, Zur operativen Behandlung der Pankreascysten. Arch. f. klin. Chir. 29. B. 1883.

[3]) *Salzer*, Zur Diagnose der Pankreascyste. Zeitschr. f. Heilkunde 7. B. 1886. (Vide in dieser Hinsicht auch die Literaturangaben bei *Wölfler*, Zur Diagnose und Therapie der Pankreascysten. Ibidem 9. B. 1888.)

[4]) *Tilger*, Beiträge zur pathologischen Anatomie und Aetiologie der Pankreascysten. Virch. Arch. 137. B. 1894.

Digitized by Google
Original from UNIVERSITY OF MICHIGAN
Generated on 2019-07-08 19:58 GMT / http://hdl.handle.net/2027/mdp.39015043503450
Public Domain in the United States, Google-digitized / http://www.hathitrust.org/access_use#pd-us-google

solcher Erweichungsherde und einer secundären Blutung in die Erweichungscysten durch Gefässarrosion seitens des Pankreassaftes.

Meiner Anschauung nach wird es sich im Laufe der Zeit herausstellen, dass die intravitale Autodigestion des Pankreas beim Menschen eine viel grössere Rolle spielt, als man bisher gedacht hat. Vielleicht werden sich dadurch manche sonst ganz unverständliche Pankreasblutungen, bei denen übrigens in der That mitunter Nekrose von Drüsenläppchen gefunden wurde,[1]) erklären lassen, vielleicht wird damit auch die Genese mancher Fälle von Verjauchung des Pankreas festzustellen sein, da ja doch gewiss daran gedacht werden könnte, dass bei einer intravital erfolgten Autodigestion des Pankreas vom Darme her durch den D. Wirsungianus eingedrungene Bakterien in dem nekrotischen Pankreasgewebe einen günstigen Boden für ihre Weiterentwicklung finden dürften.

Für das alles sind noch weitere Untersuchungen nothwendig, ich wollte durch meine Mittheilung zunächst nur wieder einmal die Aufmerksamkeit auf die Autodigestion des menschlichen Pankreas hingelenkt haben.

Es wird dann auch die wichtige Frage zu studieren sein, warum das Pankreas nicht immer sich selbst verdaut. Der ungehinderte Abfluss des Secretes kann allein dafür gewiss nicht die Ursache sein, weiss man ja doch durch zahlreiche Experimente auf diesem Gebiete (vide *Heidenhain*,[2]) *Senn*[3]), dass bei arteficieller Verschliessung des D. Wirsungianus der noch fort secernierte Pankreassaft doch nicht zerstörend auf das Drüsengewebe wirkt, während er sonst, z. B. in das Unterhautzellgewebe gebracht, wie *Kühne*[4]) gezeigt hat, ausgedehnte Gewebsnekrose erzeugt. Wahrscheinlich müssen die Pankreaszellen irgendwie alteriert sein, damit sie der verdauenden Wirkung ihres eigenen Secretes unterliegen.

Es wird weiter zu eruieren sein, warum es bei herdweiser Selbstverdauung des Pankreas in der Vollkraft des Lebens, wie

---

[1]) Vide *Hawkins*, A case of pancreatic hemorrhage and fat necrosis with a consideration of acute inflammation of the pancreas. Lancet 1893. II. Aug. 12. Ref. in Virch.-Hirsch Jahr.-Ber. 1893 II. p. 278 und *Dieckhoff*, Beiträge zur pathologischen Anatomie des Pankreas. Festschr. f. Th. Thierfelder 1895.

[2]) *Heidenhain*, Die Bauchspeicheldrüse. Physiologie der Absonderung. Herrmann's Hdb. der Phys. 5. B. I. Theil. 1883.

[3]) *Senn*, Die Chirurgie des Pankreas, gestützt auf Versuche und klinische Beobachtungen. Volkmanns klin. Vortr. 313—314. 1888.

[4]) *Kühne*, Ueber die Verbreitung einiger Enzyme im Thierkörper. Verh. d. naturw. Vereines in Heidelberg. 2. B. 1880.

Digitized by Google
Original from UNIVERSITY OF MICHIGAN
Generated on 2019-07-08 19:57 GMT / http://hdl.handle.net/2027/mdp.39015043503450
Public Domain in the United States, Google-digitized / http://www.hathitrust.org/access_use#pd-us-google

es namentlich aus dem zweiten meiner beiden Eingangs geschilderten Fällen hervorzugehen scheint, zunächst blos zu einer Nekrose des Pankreasgewebes kommt, an die sich erst allmählich der Zerfall der nekrotischen Acini und die Resorption des daraus entstandenen Detritus anschliesst und nicht sofort das Pankreassecret die betreffenden ertödteten Partien des Pankreasgewebes auflöst, wie es ja doch nach der Wirkungsweise des Pankreassaftes beim Experimente vermuthet werden könnte.

Generated on 2019-07-08 19:57 GMT / http://hdl.handle.net/2027/mdp.39015043503450
Public Domain in the United States, Google-digitized / http://www.hathitrust.org/access_use#pd-us-google
Digitized by Google
Original from
UNIVERSITY OF MICHIGAN

Erklärung der Abbildungen auf Tafel I und II.

Fig. 1. Aus dem Centrum des Nekroseherdes im Pankreas von dem Falle vom 28. November 1891. 390 × Zeiss Obj. E. Oc. 2.

Fig. 2. Von der Peripherie desselben Nekroseherdes. 390 × Zeiss Obj. E. Oc. 2.

Fig. 3. Grosser und kleiner Nekroseherd in Pankreas von dem Falle vom 29. April 1893. Natürliche Grösse.

Fig. 4. Eben mit freiem Auge wahrnehmbarer Nekroseherd desselben Falles ohne Zerfall der nekrotischen Acini. 50 × Zeiss Obj. AA. Oc. 2.

Fig. 5. Theil dieses Herdes. 390 × Zeiss Obj. E. Oc. 2.

Fig. 6. Von einem bohnengrossen Nekroseherde desselben Falles. Stelle mit noch gut kenntlichen nekrotischen Acini. 390 × Zeiss Obj. E. Oc. 2.

Fig. 7. Stelle dieses Herdes mit schon weit gediehenem Zerfalle der nekrotischen Acini. 390 × Zeiss Obj. E. Oc. 2.

Fig. 8. Punkttörmiger Nekroseherd desselben Falles mit hochgradigem Zerfalle der Acini. 50 × Zeiss Obj. AA. Oc. 2.

Fig. 9. Stelle eines Pankreas mit totaler frischer Autodigestionsveränderung. Fall 3 der Tabelle A. 390 × Zeiss Obj. E. Oc. 2.

Fig. 10. Eine ebensolche Stelle vom Falle 4 der Tabelle A. Blutextravasation bei a und a'. 50 × Zeiss Obj. AA. Oc. 2.

Fig. 11. Kleiner Herd noch gut erhaltenen Pankreasgewebes von demselben Falle. 50 × Zeiss Obj. AA. Oc. 2.

Fig. 12. Eben noch mit freiem Auge wahrnehmbarer Herd von frischer Autodigestionsveränderung. Fall 12 der Tabelle B. 50 × Zeiss Obj. AA. Oc. 2.

Fig. 13. Kleinster Herd von frischer Autodigestionsveränderung. Fall 24 der Tabelle B. 50 × Zeiss Obj. AA. Oc. 2.

Fig. 14. Stelle mit frischer Autodigestionsveränderung und Blutung bei a und a'. Fall 36 der Tabelle B. 50 × Zeiss Obj. AA. Oc. 2.

Fig. 15. Stelle mit noch gut erhaltenem Pankreasgewebe von demselben Falle. 50 × Zeiss Obj. AA. Oc. 2.

Generated on 2019-07-08 19:57 GMT / http://hdl.handle.net/2027/mdp.39015043503450
Public Domain in the United States, Google-digitized / http://www.hathitrust.org/access_use#pd-us-google
Digitized by Google
Original from
UNIVERSITY OF MICHIGAN

(Aus der deutschen Universitätsfrauenklinik in Prag.)

ÜBER METASTATISCHES UND GLEICHZEITIGES VORKOMMEN VON KREBS IN DER GEBÄRMUTTER UND IN ANDEREN UNTERLEIBSORGANEN.

Von

Dr. FRITZ KLEINHANS,
klin. Assistenten.

Unsere Kenntnisse über Metastasenbildung bei Krebs in den inneren Abschnitten des weiblichen Genitale haben gerade in jüngerer Zeit durch eine Reihe werthvoller Arbeiten von verschiedenen Gesichtspunkten aus nicht unwesentliche Bereicherung erfahren. Ich erinnere hier zunächst nur an jene von *Winter*,[1]) *Emanuel*,[2]) *Pfannenstiel*,[3]) *Landerer*[4]) und *Seelig*.[5]) Auch dem gleichzeitigen Vorkommen von Krebs in verschiedenen, miteinander nicht in direktem Zusammenhange stehenden Organen wurde mehrfach Aufmerksamkeit zugewendet.

Es erscheint jedoch die Entscheidung der Frage, ob im gegebenen Falle ein Abhängigkeitsverhältnis beider Prozesse von einander bestehe oder nicht, manchmal ausserordentlich schwierig, so dass man über eine blosse Vermuthung nicht hinauskommt. Es

---

[1]) *Winter*, Ueber die Recidive des Uteruskrebses, insbes. über Impfrecidive. Zeitschrift f. Geb. u. Gyn., Bd. XXVII.

[2]) *Emanuel*, Ueber maligne Ovarialtumoren mit Bildung von Primordialeiern. Zeitschrift f. Geb. u. Gyn., Bd. XXVII.

[3]) *Pfannenstiel*, Ueber Carcinombildung nach Ovariotomien. Zeitschrift f. Geb. u. Gyn., Bd. XXVIII.

[4]) *Landerer*, Ueber Metastasenbildung bei carcinomatösen Ovarialcysten. Zeitschrift f. Geb. u. Gyn., Bd. XXXI.

[5]) *Seelig*, Pathologisch-anatomische Untersuchungen über die Ausbreitungswege des Gebärmutterkrebses. Inaugural-Diss., Strassburg 1895.

Digitized by Google
Original from UNIVERSITY OF MICHIGAN
Generated on 2019-07-08 19:57 GMT / http://hdl.handle.net/2027/mdp.39015043503450
Public Domain in the United States, Google-digitized / http://www.hathitrust.org/access_use#pd-us-google

erscheint dies um so begreiflicher, wenn man bedenkt, dass mitunter auch die histologische Untersuchung im Stiche lassen kann, da die Metastase oft eine Abweichung vom Bau der primären Geschwulst dadurch erfährt, dass das Gewebe, welches die metastatische Neubildung umgiebt, anders beschaffen ist, als jenes, in welchem sich der primäre Herd entwickelt hatte.

Unsere beiden Fälle sind nun so eigenthümlicher und aussergewöhnlicher Art, dass deren Veröffentlichung angezeigt erscheint.

So zeichnet sich der erste unserer Fälle schon dadurch aus, dass man im Verlaufe der Krankheit das Vorrücken des deletären Prozesses nach einzelnen Etappen gleichsam Schritt für Schritt direkt verfolgen konnte, ausserdem noch durch das allmähliche Auftreten verschiedener Metastasenformen, wie solches bei einem und demselben Individuum in dieser Combination selten zur Beobachtung gelangt.

Der zweite Fall gewinnt besonderes Interesse durch das gleichzeitige Vorhandensein der Neubildung in der Gebärmutter und in mehreren Organen des Unterleibes, wobei die enorm rapide und mächtige Ausbreitung in den letzteren besonders hervorgehoben werden muss.

Zunächst will ich in Kürze die betreffenden Krankheitsgeschichten mittheilen.

I. *K. K.*, ledige Dienstmagd, 48 Jahre alt, am *28. Februar 1893* auf die Klinik aufgenommen. Hat nie geboren, nie abortiert. Stand einmal vor 18 Jahren an der Klinik Brejsky wegen „Bauchfellentzündung" in Behandlung, erholte sich vollständig und war weiterhin gesund. Vor 3 Jahren begann die Periode seltener zu werden; manchmal mehrmonatliche Pause. Seit 1½ Jahren vollständige Menopause. Seit einem Jahre leidet sie an häufig auftretenden, krampfartigen Schmerzen im ganzen Unterleib, welche mitunter von Erbrechen gefolgt sind. Bedeutende Zunahme dieser Beschwerden in den letzten 3 Monaten. In letzter Zeit auch zunehmendes Schwächegefühl, Anwachsen und Härterwerden des Unterleibes, sowie schmerzhafte Schwellung des linken Unterschenkels.

Befund: Kleine Person, von nicht gerade kachektischem Aussehen aber sehr anämisch. Irreguläre Narben im Bereiche des Corpus sterni von in der Jugend überstandener Caries herrührend. An Herz und Lungen nichts Abnormes nachzuweisen.

Unterleib ausgedehnt durch anscheinend zwei zusammenhängende Geschwülste, welche an verschiedenen Stellen verschiedene, theils weich elastische, theils derbe Consistenz zeigen, auch da und dort härtere rundliche Höcker aufweisen. Die bimanuell gut abgrenzbare Gebärmutter von normaler Grösse, anteflectirt, nach vorne gedrängt. Ausserdem deutlich nachbarer Ascites. Geringe Schwellung der linksseitigen Inguinaldrüsen. Adnexa nicht zu tasten.

Diagnose: Ovarialkystom (beiderseits) mit maligner Degeneration.

Operation Anfang März. Bei derselben wurde ein fast mannskopfgrosses linksseitiges Overialkystom, — dessen nähere Beschreibung weiter unten gegeben

Digitized by Google
Original from UNIVERSITY OF MICHIGAN
Generated on 2019-07-08 19:57 GMT / http://hdl.handle.net/2027/mdp.39015043503450
Public Domain in the United States, Google-digitized / http://www.hathitrust.org/access_use#pd-us-google

werden soll, entfernt.[1]) Entleerung einer mässigen Menge blutiger Ascitesflüssigkeit. Anstatt des rechten Eierstockes lässt sich nur an entsprechender Stelle eine kleine Verdickung am breiten Mutterbande abtasten.

Die Gebärmutter von normaler Grösse, deren Bauchfellüberzug mit mehreren kleinen weisslichen Knötchen besetzt. Nach Abtragung der gestielten Geschwulst Schluss der Bauchwunde. Entlassung am 18. Tage post. op. nach glatter Heilung.

Am 4. November 1894, also 1½ Jahre nach der Operation suchte die Patientin neuerdings die Klinik auf. Sie klagte über weisslichen Ausfluss, der einige Zeit nach ihrer Entlassung begonnen habe. Seit 4 Wochen leidet sie fast ununterbrochen an Unterleibsschmerzen, besonders links in der Tiefe des Beckens. Jeder Druck auf die Bauchnarbe bewirkt heftige Schmerzen. Nebstdem besteht Stuhlverstopfung und das Gefühl zunehmender Schwäche.

Befund: Fahle Hautfarbe, Ernährungszustand ziemlich gut. Panniculus der Bauchdecken ziemlich reichlich. Die ganze Bauchnarbe von röthlicher Farbe, keloidähnlich erhaben. An ihrem unteren Ende eine rothglänzende ungefähr erbsengrosse derbere Stelle. An der Grenze zwischen mittlerem und oberen Drittel der Narbe in der Bauchwand ein etwa bohnengrosser Knoten zu tasten, über welchem jedoch die Bauchhaut verschieblich ist. Beide Knoten sind ausserordentlich druckempfindlich. Am äusseren Genitale nichts Besonderes. Uterus nicht vergrössert, anteflectiert, Ausfluss einer geringen Menge dünnen Schleimes, ohne Beimengung von Blut.

Ausserdem liess aber die genaue bimanuelle Untersuchung an der linken seitlichen Beckenwand deutlich mehrere dicht aneinandergelagerte wenig bewegliche Knoten tasten, welche zusammengenommen die Grösse einer Wallnuss überschritten.

Die in den Bauchdecken befindlichen Knoten wurden als Impfmetastasen aufgefasst, bezüglich der an der seitlichen Beckenwand getasteten war es klar, dass es sich nur um vergrösserte carcinomatös infiltrierte Lympfdrüsen handeln konnte.

2. Operation am 10. November 1894. Zunächst Excision der ganzen Bauchnarbe. Die hierauf vorgenommene Austastung des Beckenraumes bestätigte den Untersuchungsbefund. Es fanden sich linkerseits die unter dem Namen der iliacalen bekannten Lymphdrüsen zu einen über wallnussgrossen derben Knoten umgewandelt. — Nach Spaltung des darüber liegenden Bauchfells gelang es nicht ohne Mühe, die Drüsen — drei an der Zahl — vollständig auszuschälen und zu entfernen. Hierauf Naht der gesetzten Bauchfellwunde und Schluss der Bauchdecken durch Etagennaht.

Bei der Entlassung der Patientin am 10. Dezember war der Unterleib noch immer etwas druckempfindlich, wenn auch in weit geringerem Grade als früher. Die Schwellung des linken Beines war vollständig geschwunden. Die mikroskopische Untersuchung der entfernten Drüsen ergab Adenocarcinom (conf. unten.)

Am 8. Februar 1895 wurde die Kranke zum dritten Mal auf die Klinik aufgenommen. Ihre Klagen waren: Zeitweiliges, in unregelmässigen Zeiträumen wiederkehrendes Erbrechen, Magenschmerzen, häufige Diarrhöen und heftige stechende Schmerzen in der Leistengegend. Daselbst befand sich auch ein über taubeneigrosses Paket wenig beweglicher, derber auf Druck sehr schmerzhafter Leistendrüsen. Die darüber liegende Haut nicht geröthet, verschieblich. Die

---

[1]) Es sei hier vorweg bemerkt, dass die mikroskopische Untersuchung der Geschwulst theilweise carcinomatöse Entartung feststellen liess.

Digitized by Google
Original from UNIVERSITY OF MICHIGAN
Generated on 2019-07-08 19:57 GMT / http://hdl.handle.net/2027/mdp.39015043503450
Public Domain in the United States, Google-digitized / http://www.hathitrust.org/access_use#pd-us-google

bimanuelle Untersuchung der inneren Genitalien und der Beckenwand ergab nichts Bemerkenswerthes namentlich keinerlei Infiltrate. Diagnose: Secundäres Carcinom der Leistendrüsen. Die Exstirpation derselben wurde bald darauf vorgenommen und bot keine besonderen Schwierigkeiten. — Glatte Heilung. Die mikroskopische Untersuchung bestätigte die Diagnose (conf. unten.). Das Befinden der Patientin war nach der Operation ein gutes. Erbrechen war niemals aufgetreten, nur klagte sie von Zeit zu Zeit über Leibschmerzen. Am 28. Februar bemerkte sie Nachts einen mässigen Blutabgang aus dem Genitale ohne irgendwelche Schmerzen. Bei der Tags darauf vorgenommenen Spiegeluntersuchung sah man aus dem Muttermunde ein halberbsengrosses, einem Schleimpolypen ähnliches Gebilde hervorragen. Dasselbe wurde behufs mikroskopischer Untersuchung abgetragen. Diese ergab ausgesprochenes Drüsencarcinom. Ebenso liess sich durch die Untersuchung des mittelst nunmehr vorgenommener Ausschabung gewonnenen Massen feststellen, dass die ganze Gebärmutterschleimhaut carcinomatös degeneriert war. Auf den Vorschlag einer Entfernung der Gebärmutter wollte die Patientin nicht eingehen und so musste sie nach einer Aetzung des Uteruscavums mit Chlorzinklösung entlassen werden.

Ich lasse nun eine kurze Beschreibung der Geschwulst sowie das Resultat der mikroskopischen Untersuchung aller exstirpierten Theile folgen. Der exstirpierte Tumor stellt ein etwa doppelkindskopfgrosses multiloculäres Kystom dar, dessen tiefer gelegene Parthien solide sind. Auf dem Durchschnitte zeigen sich die einzelnen Kammern von verschiedener Grösse und mit dem bekannten colloiden Inhalte erfüllt. Die Schnittfläche der soliden Parthien lässt zum grossen Theil charakteristische papilläre Structur erkennen, nur an einzelnen Stellen erscheint dieselbe verwischt, die Masse compacter.

Die mikroskopische Untersuchung zeigt das Bild eines papillären Adenocarcinoms. Drüsenschlauchähnliche Bildungen, dicht aneinanderliegend, mit zumeist mehrschichtigem Epithel ausgekleidet; die Drüsenschläuche mehrfach von polymorphen Epithelzellen erfüllt, gegen welche nur die äusserste Schicht als Cylinderepithel deutlich absticht. — Das bindegewebige Stroma zieht in ganz schmalen Zügen zwischen den Gruppen carcinomatös entarteter Drüsenschläuche hindurch. An mehreren Stellen, und zwar fast ausschliesslich im Centrum der soliden Zapfen, finden sich Gruppen der so häufig beobachteten hyalinen Kugeln, welche als Degenerationsproducte von Epithelzellen angesehen werden müssen.

Die aus einer carcinomatös entarteten subperitonealen Lymphdrüse gewonnenen Schnitte zeigen das Lymphdrüsengewebe nur zum geringsten Theil erhalten. Die Hauptmasse besteht ebenfalls aus Convoluten von Drüsenschläuchen, welche theils mit einschichtigem theils mehrschichtigem Epithel ausgekleidet und ebenfalls da und dort von grösseren, polymorphen epithelialen Zellen

Digitized by Google
Original from UNIVERSITY OF MICHIGAN
Generated on 2019-07-08 19:57 GMT / http://hdl.handle.net/2027/mdp.39015043503450
Public Domain in the United States, Google-digitized / http://www.hathitrust.org/access_use#pd-us-google

erfüllt sind. Die regressive Metamorphose im Centrum dieser Krebsschläuche erscheint ziemlich weit vorgeschritten; an einzelnen Stellen sind — wie in der Eierstockgeschwulst — hyaline Kugeln zu sehen; an anderen findet man blos einen Hohlraum, umgeben von kleinzellig infiltriertem Bindegewebe, ausgekleidet mit ein- oder mehrschichtigem cylindrischem Epithel und in der Mitte einen Haufen von schwachgefärbten zellenähnlichen Gebilden, an denen eigentliche Kerne nicht mehr erkennbar sind.

Der Knoten in der Bauchnarbe zeigt ebenfalls aufs deutlichste das Bild des Adenocarcinoms mit wenig bindegewebigem Stroma; nur sind hier regressive Veränderungen nicht zu finden. Ganz ähnlich wie die iliacalen verhalten sich die Leistenlymphdrüsen, jedoch sind auch hier die genannten regressiven Veränderungen nicht eingetreten. Die Schnitte aus der abgeschabten Uterusschleimhaut zeigen durchgehends das Bild des sogenannten malignen Adenoms.

II. *F. K.* aufgenommen am 17. Nov. 1894. 59jährige Mullipara. Erste Periode im 14. Lebensjahr, regelmässig, vierwöchentlich, 8 Tage andauernd. Vor 31 Jahren einmal 8 Tage dauernde Blutung in Folge Sturzes über eine Treppe, nachdem vorher 3 Monate die Periode ausgeblieben war. Vor 15 Jahren hatte die Frau in der linken Seite des Unterleibes eine Geschwulst bemerkt, deren Entstehung sie einer übermässigen Anstrengung bei der Arbeit zuschrieb. Diese Geschwulst war beweglich; die Pat. fühlte bei Druck auf dieselbe ein Anschlagen auf die der rechten Unterleibsseite aufgelegte Hand. Besondere Beschwerden sollen nicht bestanden haben. — Ihr jetziges Leiden soll vor 4 Wochen im Anschluss an eine Erkältung mit Harnbeschwerden begonnen haben. Der Urin gieng nur tropfenweise und unter heftigen schneidenden Schmerzen ab. Sitzbäder brachten vorübergehende Erleichterung.

Im Verlaufe von 6 Tagen sei der Unterleib bis zum jetzigen beträchtlichen Umfange angeschwollen; beständiges Gefühl von Druck und Schwere nöthigten sie, fortwährend die Lage zu wechseln. Dazu kam noch hochgradige Ueberempfindlichkeit des Unterleibes; jede Berührung verursachte ihr blitzartige Schmerzen. Die Harnentleerung hatte sich in den letzten 2 Wochen wieder geregelt, der Stuhl war stets in Ordnung. Seit 4 Wochen stärkere Abmagerung.

Befund: Gracil gebaute, abgemagerte kachektische Patientin.

An Herz und Lungen nichts Pathologisches nachweisbar. Unterleib hochgradig fassförmig ausgedehnt; die Bauchdecken atrophisch, aufs äusserste gespannt. Dilatation der Hautvenen. In der Nabelgegend Darmschall, auf einen kleinen Bezirk beschränkt, sonst allenthalben leerer Percussionsschall. Die Abtastung des Unterleibes ergab nur ein sehr mangelhaftes Resultat wegen hochgradiger Spannung und Empfindlichkeit.

Bei vorsichtigem Eindrücken liess sich jedoch in der Tiefe eine nicht näher zu bestimmende Resistenz nachweisen. Senil atrophisches äusseres Genitale, um den Anus ein Kranz von Hämorrhoidalknoten. Vagina und Portio ebenfalls senil atrophisch. Durch Untersuchung von Scheide und Mastdarm aus lässt sich nur feststellen, dass der Douglas von kleinen knolligen Gebilden besetzt ist. Ueber Grösse und Lage der Gebärmutter liess sich durch bimanuelle Untersuchung aus

Digitized by Google
Original from UNIVERSITY OF MICHIGAN
Generated on 2019-07-08 19:57 GMT / http://hdl.handle.net/2027/mdp.39015043503450
Public Domain in the United States, Google-digitized / http://www.hathitrust.org/access_use#pd-us-google

den schon angeführten Gründen kein Urtheil gewinnen. Eine Sondierung wurde nicht vorgenommen. Im Harn keine abnormen Bestandtheile. Wahrscheinlichkeitsdiagnose: Carcinoma ovarii et peritonei, Hydrops ascites.

Operation am 3. Dezember.

Nach Entleerung einer ziemlich grossen Menge blutig gefärbten Transsudates präsentiert sich eine Geschwulst, welche nach gehöriger Verlängerung des Bauchschnittes sich als der mächtig vergrösserte Uterus darstellt. Seine Form ist fast kugelig, die Consistenz teigig weich. Der Bauchfellüberzug am Fundus glatt, jedoch an der Umschlagstelle auf die Blase und im Douglas von reichlichen bis erbsengrossen zum Theil zu grösseren Plaques zusammenfliessenden markigen Knoten besetzt. Aehnliche Schwarten und Knoten finden sich auf dem Peritoneum der Bauchwand. Die breiten Mutterbänder desgleichen durch solche ein- und aufgelagerte Massen erheblich verdickt. Als behufs genauerer Orientierung das Cavum vesico-uterinum abgetastet wurde, riss der Bauchfellüberzug in grösserer Ausdehnung ein, und es trennte sich hiebei vollständig die hintere Blasenwand vom Uterus. Verwachsungen des Darmes oder Netzes bestanden nicht. Das ganze Darmconvolut war in Folge der Lagerung auf dem *Trendelenburg*'schen Tische gegen das Zwerchfell hin gesunken und kam während der ganzen Operation nicht zum Vorschein.

Obgleich unter den gegebenen Verhältnissen eine radicale Heilung ausgeschlossen erschien, wurde doch um die hauptsächlichsten Druckschmerzen zu beseitigen, der so mächtig vergrösserte Uterus entfernt. Die Operation war durch stärkere Blutung aus den Ligamenten sehr erschwert, weil die Ligaturen die von der Neubildung durchsetzten Ligamente mehrfach durchschnitten.

Der übrige Theil der Operation gieng in ziemlich typischer Weise vor sich. Eröffnung der Scheide auf der Furchensonde, völlige Auslösung des Uterus aus dem Zusammenhang mit der Scheide, hinableiten der Ligamentstumpfligaturen in letztere mit einem breiten Jodoformgazestreifen behufs Drainage; Schluss der Bauchwunde.

Die Patientin überstand den Eingriff nur kurze Zeit. Am nächsten Morgen erbrach sie kaffeesatzähnliche Massen; gegen Mittag trat Benommenheit des Sensoriums ein und um 2^h Nachmittags erfolgte der Tod unter den Erscheinungen der Herzschwäche.

Im folgenden das Ergebnis der Section, welche von Herrn Professor *Chiari* vorgenommen wurde.

„Der Körper 157 cm lang, schwächlich gebaut, sehr mager, Hautdecken blass. Auf der Rückseite blasse Todtenflecken. Todtenstarre an den unteren Extremitäten deutlich. Haar grau. Unterleib leicht ausgedehnt, weich. In der Mittellinie seiner vorderen Wand eine fingerbreit unter dem Nabel beginnende, bis nahe an den Mons veneris reichende im Ganzen 14 cm lange durch Knopfnähte verschlossene Incision. Bei der Vulva ein Tampon vorragend. Die weichen Schädeldecken von mittlerem Blutgehalte, Schädel 51 cm im horizontalen Umfange gewöhnlich dick. Die harte Hirnhaut ziemlich gespannt; in ihren Sinus flüssiges und locker geronnenes Blut. Die inneren Meningen zart, blass, leicht von der Hirnoberfläche abzuziehen. Das Gehirn blass, ödematös. Das Zwerchfell rechts zur 3., links zur 4. Rippe reichend. Die Venen am Halse ziemlich stark ausgedehnt. In der Luftröhre eine braunschwarze, schaumige, wässrig-schleimige Flüssigkeit. Schleimhaut der Halsorgane blass. In der rechten Pleurahöhle 300, in der linken 100 cm^3 klaren Serums. Linke Lunge an der Spitze angewachsen, rechte frei. Beide Lungen in den Spitzen durch umschriebene alte Schwielen ver-

Digitized by Google
Original from UNIVERSITY OF MICHIGAN
Generated on 2019-07-08 19:57 GMT / http://hdl.handle.net/2027/mdp.39015043503450
Public Domain in the United States, Google-digitized / http://www.hathitrust.org/access_use#pd-us-google

dichtet, sonst lufthältig, substanzarm, ziemlich blass, wenig ödematös. Im Herzbeutel wenige cm³ klaren Serums. Herz klein, in seinen Höhlen nur flüssiges und postmortal geronnenes Blut. Die Klappen der linken Hälfte fleckig verdickt. Ebenso auch die valv. tricusp. Die Pulmonalklappen zart. Herzfleisch leichter zerreisslich, blass. Intima aortae gering verdickt. Die Schleimhaut des Oesophagus zum grossen Theile erweicht. Die peribronchialen Lymphdrüsen schwielig verschrumpft, stark anthracotisch. In der Bauchhöhle ca. 50 cm³ blutig-seröser Flüssigkeit. Das Peritoneum allenthalben mit theils knoten-, theils plattenförmigen Massen eines weisslichen medullaren Neoplasmas besetzt, welche vielfach untereinander zusammengeflossen sind und bis fingerdicke Protuberanzen am Peritoneum erzeugt haben. Das grosse Netz durch dieses Neoplasma in einen handbreiten bis 3 cm dicken queren Strang umgewandelt. Leber blass, etwas fetthaltig, von zahlreichen bis haselnussgrossen Knoten der medullaren Aftermasse durchsetzt. In der Gallenblase spärliche Galle. Milz und Nieren blass. In der Harnblase stark getrübter Harn; ihre Schleimhaut in der vorderen und hinteren Wand des Scheitelabschnittes blutig suffundiert. Uterus sammt den Adnexen operativ entfernt; dementsprechend am oberen Ende der Vagina zahlreiche Ligaturen und ein aus der Bauchhöhle herausgeleiteter Tampon. Magen wenig ausgedehnt; in ihm eine schwärzliche schleimige Masse. Seine Schleimhaut stellenweise ecchymosiert und in der Gegend der grossen Curvatur mit frischen hämorrhagischen Erosionen versehen. Im Dünndarm gallig gefärbte, chymösschleimige Massen; im Dickdarm breiige Fäces. Die Schleimhaut des ganzen Darmes nicht weiter verändert. In den mesenterialen Lymphdrüsen, desgleichen in einigen retroperitonealen und in den Gland. lymphat. ing. intern. die gleiche medullare Aftermasse wie sie beim Peritoneum angegeben wurde. Die Lymphdrüsen dadurch bis hühnereigross. Pankreas blass, Nebennieren brüchig. Die Metastasen in der Leber, in den Lymphdrüsen und auf dem Peritoneum zeigen das Bild eines medullaren Carcinoms mit meist stark zerfallenen Kernen.

Path.-anat. Diagnose: Carcinoma secundar. glandular. lymphaticar. iliacar. et retroperitonealium, peritonei totius et glandul. lymphatic. meseraic. nec non hepatis. Marasmus universalis. Hydrothorax bilateralis. Erosiones haemorrhagicae ventriculi. Tuberculosis obsoleta apicum pulmon. et glandul. lymphatic. peribronchial. Vulnus parietis abdomin. anterior. post exstirpationem uteri 27ʰ ante mort. factam."

Der exstirpierte Uterus ist von annähernd kugeliger Form und hat die Grösse eines im VI. Monate schwangeren. Ein sagittaler Durchschnitt zeigt, dass die Vergrösserung durch eine in der vorderen Wand des Corpus und Fundus entwickelte Geschwulst bedingt ist. Diese ist von weisser Farbe, faseriger Structur und ziemlich gleichmässiger, fester Consistenz. — Die hintere Wand der Gebärmutter erreicht eine Dicke bis 1½ cm. Die Uterushöhle ist beträchtlich verlängert und erweitert. Die Schleimhaut erscheint nicht verdickt. — In der Mitte der vorderen Wand des Uteruskörpers sitzt eine pilzförmige ca. nussgrosse, markige Geschwulst mit ziemlich breiter Basis auf. Tuben und Ovarien zeigen makroskopisch nichts Abnormes.

Die mikroskopische Untersuchung der eben erwähnten, der vorderen Uteruswand aufsitzenden Geschwulst ergiebt das Bild eines Adenocarcinoms. An einzelnen Stellen sind noch deutlich Drüsenschläuche zu erkennen, deren Epithel nur theilweise mehrschichtig ist. Zum grössten Theile aber erscheint der Knoten aus einem relativ spärlichen bindegewebigen Stroma bestehend, welches von Epithelmassen durchsetzt ist, das die Form vielfach verzweigter Drüsenschläuche

Digitized by Google
Original from UNIVERSITY OF MICHIGAN
Generated on 2019-07-08 19:58 GMT / http://hdl.handle.net/2027/mdp.39015043503450
Public Domain in the United States, Google-digitized / http://www.hathitrust.org/access_use#pd-us-google

nachahmt. Am Grunde, wo die Geschwulst der Uteruswand aufsitzt, sind solide epitheliale Massen zu sehen, welche sich in zur Oberfläche paralleler Richtung zwischen oberflächliche Lamellen der Muscularis vorschieben. Die in der vorderen Wand entwickelte grosse Geschwulst erwies sich als fibromyom mit vorwiegender Betheiligung der glatten Muskelfasern. Die Geschwulst grenzt sich von ihrer Kapsel scharf ab; Carcinomschläuche wuchern in sie nicht hinein.

Die übrige Schleimhaut der Uterushöhle zeigt lediglich das Bild der sog. atrophischen Endometritis. Im Allgemeinen ist sie verdünnt; auf grössere Strecken hin sind die Drüsen völlig geschwunden, während an einigen Stellen cystisch erweiterte Drüsen in spärlichem Stromagewebe eingebettet sind. Durchschnitte der kleinen, dem Perimetrium aufsitzenden markigen Knötchen zeigen in ihrem Verhalten eine gewisse Verschiedenheit. Während die Einen der Hauptmasse nach aus soliden Carcinomzapfen bestehen, welche dicht aneinander gelagert an vielen Stellen confluieren, ist bei anderen eine drüsenähnliche Anordnung der Krebselemente nicht zu verkennen; sie bestehen aus soliden verzweigten Krebszapfen abwechselnd mit solchen, welche einen Hohlraum in sich einschliessen. Hinzuzufügen ist noch, dass auch im rechten Ovarium, und zwar in der Nähe des Hilus sich mehrere kleine unregelmässig begrenzte Zellherde vorfanden, deren Elemente denen des Carcinoms an den übrigen Stellen vollkommen gleichen.

Herr Professor *Chiari* hatte die Güte, mir auch Theile der übrigen von der Neubildung afficierten Organe zur Verfügung zu stellen.

An den Schnitten, welche aus einem zwei kleine Krebsknoten enthaltenden Stückchen Leber angefertigt wurden, lässt sich feststellen, dass die Krebsknoten gegen das umgebende Lebergewebe ziemlich scharf abgegrenzt sind. Sie zeigen das Bild des einfachen medullaren Carcinoms; drüsenähnliche Bildungen konnte ich nicht auffinden. Die aus einem Stück der krebsigen Schwarte des Netzes gewonnenen Schnitte zeigen theils massenhafte, solide Krebsnester, theils verästelte Stränge in bindegewebigem Stroma, in welchem reichlich Gefässe verlaufen.

Es handelte sich also in unserem Eingangs beschriebenen Falle um carcinomatöse Erkrankung eines Eierstockes mit nachfolgender gleichartiger an einer Stelle der Bauchnarbe, der linksseitigen retroperitonealen, sodann der Leistenlymphdrüsen, endlich des Gebärmutterkörpers.

Ueber das gleichzeitige Vorkommen von Carcinom des Eierstockes und des Gebärmutterkörpers hat bekanntlich *Reichel*[1]) eine Reihe von theils an der Klinik *Schröder* selbst beobachteten, theils von anderen Autoren mitgetheilten einschlägigen Fällen zusammengestellt und auf Grund dieser Beobachtungen den Zusammenhang beider Erkrankungen wahrscheinlich gemacht. Er gelangt zum Schlusse, dass die Erkrankung beider Organe ohne gleichzeitige andere Metastasen häufiger sei, als bisher angenommen wurde und dass bei Krebs des Uterus die erste Metastase im Ovarium, aber auch in umgekehrter Weise auftreten könne.

Streng genommen könnte man unseren Fall den eben erwähnten

---

[1]) *Reichel*, Ueber das gleichzeitige Vorkommen etc. Zeitschrift für Geburtshilfe u. Gyn., Bd. XV, p. 354.

Digitized by Google
Original from UNIVERSITY OF MICHIGAN
Generated on 2019-07-08 19:58 GMT / http://hdl.handle.net/2027/mdp.39015043503450
Public Domain in the United States, Google-digitized / http://www.hathitrust.org/access_use#pd-us-google

— es ist hier noch einer im Vorjahre von *Winter*[1]) besprochener zu erwähnen — nicht anreihen, da ja ausser Uterus und Ovarium noch Lymphdrüsen erkrankt waren. Jedoch erscheint bei einem derartigen Befallenwerden verschiedener Organe der Reihe nach die Vermuthung wol gerechtfertigt, dass hier ein Metastasieren des Krebses von einem einzigen primären Herde aus stattgefunden habe. Den strikten Nachweis hiefür zu liefern dürfte auch in unserem Falle nicht gut möglich sein.

Wollen wir jedoch ein derartiges Abhängigkeitsverhältnis annehmen, müssten wir uns folgende Fragen zu beantworten suchen:

1. Ist das Carcinom des Ovariums das primäre oder
2. wurde das Ovarium von Seite des carcinomatös erkrankten Uterus afficirt?

Der letztere Modus erscheint in unserem Falle zum Mindesten unwahrscheinlich, weil vor der Entfernung der Eierstockgeschwulst weder Symptome einer Gebärmuttererkrankung aufgetreten waren, noch auch die Untersuchung irgendwelche Anzeichen einer solchen ergeben hatte. Es müsste diesfalls die Schleimhauterkrankung der Gebärmutter so schleichend sich entwickelt haben, dass die Vergrösserung der letzteren um diese Zeit noch ganz unbedeutend war und ein etwaiger Blutabgang so spärlich, dass er von der Patientin nicht beachtet wurde. Immerhin darf die Thatsache nicht übersehen werden, dass schon bei der ersten Aufnahme der Patientin eine leichte Schwellung derselben Leistendrüsen, welche sich späterhin (bei der 3. Aufnahme, cfr. oben) als carcinomatös erwiesen, constatiert worden war.

Die erstere Art der Verbreitung: — Primäre Erkrankung des Ovariums und secundäre des Uterus — erscheint wol plausibler, sei diese nun durch Eindringen von Krebspartikel durch das Tubenlumen, wie es *Reichel*[2]) für möglich hält, zustande gekommen, oder auf dem Wege der Tubenlymphbahn, auf welchen Vorgang *Landerer*[3]) zuerst hingewiesen hat.

Die carcinomatöse Entartung der inguinalen Lymphdrüsen der linken Seite lässt zunächst folgende Erklärung zu. Nach den Untersuchungen *Poiriers*[4]) behalten die inguinalen Lymphdrüsen

---

[1]) *Winter*, Vortrag in der Gesellschaft für Geburtshilfe und Gynäcologie (Centralblatt f. Gyn., Nr. 12, p. 307, 1894).

[2]) *Reichel*, l. c., p. 361.

[3]) *Landerer*, Ueber Metastasenbildung bei carcinomatösen Ovarialcysten. Zeitschrift f. Geb. u. Gyn., Bd. XXXI, p. 149.

[4]) Angeführt bei *Winter*: Ueber das Recidiv des Uteruskrebses etc. Zeitschrift f. Geb. u. Gyn., Bd. XXVII, p. 106.

Digitized by Google
Original from UNIVERSITY OF MICHIGAN
Generated on 2019-07-08 19:58 GMT / http://hdl.handle.net/2027/mdp.39015043503450
Public Domain in the United States, Google-digitized / http://www.hathitrust.org/access_use#pd-us-google

die Lymphe aus der Vulva und dem unteren Theil der Scheide. Ausserdem zieht ein grösseres Lymphgefäss vom Horn des Corpus uteri mit dem runden Mutterband durch den Leistenkanal in die oberflächlichen Leistendrüsen. „Die Inguinaldrüsen werden demnach carcinomatös entweder beim Krebs der Vulva und des unteren Drittels der Scheide und gelegentlich beim Corpuscarcinom, wenn es seitlich im Horn sitzt". Man kann sich demnach den Vorgang wol so denken, dass von der Eierstockgeschwulst aus zunächst im linken Uterushorn eine Metastase sich etabliert und von da aus auf dem Wege der Lymphbahn die Leistendrüsen afficiert hatte.

Wie aus der mikroskopischen Untersuchung hervorgeht, documentierte der in der Bauchwand gelegene Knoten seine Abkunft von der ovarialen Geschwulst durch die gleichartige Structur. Was derartige Nacherkrankungen nach Exstirpation von Ovarialtumoren betrifft, liegen schon eine grosse Reihe von Beobachtungen vor und zwar beziehen sie sich meist auf das spätere Erscheinen von malignen Geschwülsten in der Bauchnarbe nach Entfernung scheinbar gutartiger Eierstockcysten.[1])

In unserem Falle hat das Auftreten eines Carcinoms in der Bauchnarbe an und für sich nichts Ueberraschendes, da die maligne Natur der Muttergeschwulst nachgewiesen war. Was den Grund der eigenthümlichen Localisation der Metastase betrifft, kommt zweierlei in Betracht, einmal die Verschleppung von Krebskeimen durch die Lymphbahn, oder eine Uebertragung von Geschwulstpartikeln in die Bauchdeckenwunde während der Operation durch die Finger der dabei Betheiligten, beziehungsweise durch das Nahtmaterial, dass auch diese Art der Uebertragung möglich sei, darf nach den Mittheilungen einer Reihe von Fällen von Seite verschiedener Beobachter als nahezu sicher angenommen werden. Diese Anschauung gewinnt umsomehr an Wahrscheinlichkeit, wenn man bedenkt, dass metastatischer Krebs der Bauchdecken bei malignen Ovarialgeschwülsten ungemein selten ist im Vergleich mit den nach Ovariotomien entstandenen secundären Geschwulstbildungen in der Bauchwand. Auffallend bleibt immerhin die langsame Entwicklung des Knotens in der Bauchnarbe, da es sich ja von vornherein um eine Verpflanzung von krebsigem Materiale, und nicht etwa von Adenompartikeln, welche erst später metaplasierten, gehandelt haben müsste.[2])

---

[1]) *Olshausen* (Billroth-Lücke). — *Emanuel*, Zeitschrift f. Geb. und Gyn., Bd. 27. — *Pfannenstiel*, Zeitschrift f. Geb. u. Gyn., Bd. 28 u. A.

[2]) *Pfannenstiel*, Ueber Carcinombildung nach Ovariotomien. Zeitschrift für Geb. u. Gyn., Bd. 28 Heft 2.

Digitized by Google
Original from UNIVERSITY OF MICHIGAN
Generated on 2019-07-08 19:58 GMT / http://hdl.handle.net/2027/mdp.39015043503450
Public Domain in the United States, Google-digitized / http://www.hathitrust.org/access_use#pd-us-google

Nebenbei scheint mir noch Eines der Erwähnung werth. Bei Abtragung der Eierstockgeschwulst wurden — wie aus der Krankengeschichte ersichtlich, — auf dem Bauchfellüberzuge der Gebärmutter eine Anzahl kleiner weisslicher Knötchen bemerkt, welche bei der zweiten Eröffnung der Bauchhöhle nicht mehr zu sehen waren. Ich möchte diese Knötchen als sog. Implantationsmetastasen auffassen, herrührend von nicht in Carcinom umgewandelten Theilen des papillären Kystoms. Dass solche kleine „benigne" Metastasen nach Entfernung des primären Herdes stationär bleiben, und mitunter ganz schwinden können, ist durch mehrfache Beobachtungen erhärtet.[1])

Ich will noch auf einen Punkt zurückkommen, um dessen willen der Fall grösseres klinisches Interesse gewinnt. Ich meine nämlich das Verhalten des Operateurs gegenüber den Lymphdrüsenmetastasen im Becken. Bis in die jüngste Zeit wurden dieselben als ein noli me tangere betrachtet. Es ist von vorneherein wol klar, dass bei der innigen Anlagerung dieser Drüsen an die Gefässe die Gefahr einer Verletzung dieser ziemlich nahe liegt; dass eine gegebenenfalls nöthige Ligatur der Iliaca keine gleichgiltige Sache ist, braucht nicht hervorgehoben zu werden. Indess hat man sich in letzter Zeit auch an diese Drüsen herangewagt. Nachdem *Mackenrodt*[2]) die möglichst ausgiebige Exstirpation der ligamenta lata bei Uteruscarcinose aus bestimmten Gründen (conf. Original) vorgeschlagen hatte, trat *Ries*[3]) in einem im Frankfurter Aerzteverein am 18. März dieses Jahres gehaltenen Vortrage aufs Wärmste für die Mitentfernung der iliacalen Drüsen bei abdominaler Exstirpation des carcinomatösen Uterus ein. *Ries* hält es nicht für ausgemacht — im Gegensatz zu unseren bisherigen Anschauungen — dass bei noch freien Parametrien die Drüsen gewöhnlich nicht erkranken, sondern schliesst aus einem von *Winter*[4]) mitgetheilten Falle, sowie aus den klinisch erkannten Recidiven, endlich per analogiam mit den Carcinomen anderer Organe dass viel häufiger, als wir vermuthen, die Drüsen bei krebsiger Erkrankung des Uterus mitergriffen sind. *Ries* ist der Ansicht, dass diese weitere Ausdehnung der Operation — analog der von den Chirurgen allgemein geübten Ausräumung der Achselhöhle bei Krebs der Brustdrüse — auch bei Krebs der Gebärmutter die Zahl der Recidiven herabmindern werde.

---

[1]) *Olshausen*, Handb. Billroth-Lücke, p. 123.

[2]) *Mackenrodt*, Zeitschrift f. Geb. u. Gyn., Bd. XXIX.

[3]) *Ries*, Eine neue Operationsmethode des Uteruscarcinoms.

[4]) *Winter*, l. c.

Digitized by Google
Original from UNIVERSITY OF MICHIGAN
Generated on 2019-07-08 19:58 GMT / http://hdl.handle.net/2027/mdp.39015043503450
Public Domain in the United States, Google-digitized / http://www.hathitrust.org/access_use#pd-us-google

Rumpf[1]) hat gelegentlich der Demonstration eines carcinomatösen Uterus in der Gesellschaft für Geburtshilfe und Gynäcologie zu Berlin eine Methode beschrieben, durch welche es ihm möglich war bei abdominaler Exstirpation eines carcinomatösen Uterus auch die beiderseitigen Pakete infiltrierter iliacaler Lymphdrüsen zu entfernen. Die betreffende Patientin wurde geheilt.

Wie weit man in dieser Hinsicht vermöge fortschreitender Vervollkommnung der operativen Technik wird gelangen können, müssen weitere Erfahrungen lehren. Jedenfalls wird man sich — und ich glaube auch in dem Punkte ist ein Schluss per analogiam wol erlaubt — allzu optimistischen Anschauungen nicht hingeben dürfen, da ja auch makroskopisch nicht nachweisbare Lymphgefässe im Beckenbindegewebe bereits krebsig erkrankt sein können. Was unseren Fall betrifft, möchte ich aber doch hervorheben, dass beim letzten Aufenthalte der Patientin an der Klinik ein locales Recidiv an Stelle der exstirpierten Drüsen *nicht* nachzuweisen war. Demgemäss dürfte es sich wol empfehlen, bei Exstirpation von Eistockgeschwulsten — in erster Linie solcher, welche sich ohne Weiteres als maligne manifestieren — die Austastung des Beckenraumes vorzunehmen und gegebenenfalls die Entfernung vergrösserter iliacaler Drüsen anzustreben.

Betrachten wir den zweiten Fall näher, so unterliegt es wol keinem Zweifel, dass die Geschwulst, welche die Patientin schon vor 15 Jahren an sich bemerkte, das Myom war, das schon damals eine ansehnliche Grösse erreicht hatte. Dass Myome viele Jahre bestehen können, ohne besondere Symptome zu verursachen, ist genügend bekannt.[2]) Dies gilt jedoch im Allgemeinen nur für subserös entwickelte; es ist deshalb gewiss bemerkenswerth, dass die interititielle Entwicklung eines so grossen Fibromyoms keine Beschwerden, ja nicht einmal Blutung verursacht hatte.

Das Hauptaugenmerk richtet sich aber in unserem Falle auf das Carcinom der Uterusschleimhaut und der anderen Unterleibsorgane. Es entsteht die Frage ob man es hier blos mit gleichzeitiger unabhängiger Erkrankung der Gebärmutter und der anderen Unterleibsorgane — Leber, Bauchfell, Lymphdrüsen — zu thun hat, oder ob eines dieser Organe als primärer Krebsherd anzusehen ist und die übrigen als metastatisch afficiert.

Berücksichtigt man den klinischen Verlauf der Erkrankung so deuten die von der Kranken angegebenen Erscheinungen in Bezug

[1]) *Rumpf,* Sitzung vom 28./V. der Gesellschaft für Geburtshilfe und Gynäcologie in Berlin. Centralblatt f. Gyn. 95, Nr. 31.

[2]) *Gusserow,* Handb., Lf. 57 u. v. A.

Digitized by Google
Original from UNIVERSITY OF MICHIGAN
Generated on 2019-07-08 19:58 GMT / http://hdl.handle.net/2027/mdp.39015043503450
Public Domain in the United States, Google-digitized / http://www.hathitrust.org/access_use#pd-us-google

auf die Zeit und die Art des Beginnes derselben auf eine plötzlich einsetzende und ungemein rapide fortschreitende Erkrankung hin, wie man das wol bei gewissen Formen von Sarcom, oder manchmal bei metastatischen Recidiven nach operativer Entfernung von Geschwülsten, nicht aber bei Entwicklung von primären Carcinomen zu sehen gewohnt ist. Auch das anatomische Verhalten des Leberkrebses spricht in unserem Falle für dessen secundäre Natur.

Nach *Ziegler*[1]) kommt der primäre Leberkrebs in 3 Hauptformen vor. Zur

1. gehören jene Fälle, in denen sich nur ein Knoten, der dann bedeutende Grösse erreichen kann — oder einige wenige Knoten (Metastasen des ersteren) entwickeln; die
2. ist jene der sogenannten diffusen krebsigen Entartung; bei der
3. ist das periportale Bindegewebe Sitz der Krebsknoten.

Für unseren Fall könnte nur die erste Form in Betracht kommen. Die Leber zeigte sich aber von sehr zahlreichen Knoten durchsetzt, von denen keiner durch besondere Grösse in Bezug auf die anderen auffiel. Es ist diese Art der Ausbreitung die für das metastatische Lebercarcinom gewöhnliche.[2])

Was den Krebs des Bauchfells anlangt, so wissen wir, dass ein primärer desselben selten vorkommt, sondern dass er meist ein secundärer durch Uebergreifen von Nachbarorganen oder auf dem Wege der Metastase entstandener ist.

Es dürfte daher die Annahme richtig sein, dass der im Uterus befindliche Krebsknoten als der primäre Herd anzusehen sei, von welchem aus die genannten Unterleibsorgane auf dem Wege der Blutbahn inficiert wurden. Besonders hervorzuheben ist an dem Falle die Kleinheit des primären Herdes, sowie die frühzeitige und rasche Metastasenbildung. Die Erfahrung hat jedoch gelehrt, dass das Wachsthum von Metastasen mitunter ein viel rascheres ist, als das der Muttergeschwulst; besonders der Chirurg ist in der Lage, an anderen Organen ähnliche Beobachtungen zu machen. Für ein Uteruscarcinom gehört jedoch ein solches Ereignis zu den seltensten Ausnahmen.

---

[1]) *Ziegler*, Lehrbuch der spec. path. Anat., 5. Aufl. p. 597; desgl. siehe *Orth*, Lehrb. d. path. Anath., Bd. I., p. 995.

[2]) Siehe *Orth*, Lehrbuch der path. Anat., Bd. I., p. 959; ebenso *Ziegler*.

Digitized by Google
Original from UNIVERSITY OF MICHIGAN
Generated on 2019-07-08 19:58 GMT / http://hdl.handle.net/2027/mdp.39015043503450
Public Domain in the United States, Google-digitized / http://www.hathitrust.org/access_use#pd-us-google

Generated on 2019-07-08 19:58 GMT / http://hdl.handle.net/2027/mdp.39015043503450
Public Domain in the United States, Google-digitized / http://www.hathitrust.org/access_use#pd-us-google
Digitized by Google
Original from
UNIVERSITY OF MICHIGAN

ZUR KENNTNISS DER LÄHMUNGEN NACH ELASTISCHER UMSCHNÜRUNG DER EXTREMITÄTEN.

Von

Dr. FRIEDRICH NEUGEBAUER,
Assistent an der chirurgischen Klinik in Graz.

Dauernde Lähmungen nach Anlegung des *Esmarch*'schen Schlauchs, bezw. der elastischen Binde sind wol allen Chirurgen bekannt geworden, ebenso wie die vasomotorische Parese nach Abnahme des Schlauchs. — Dagegen wurde bisher noch nicht die Thatsache erwähnt, die ich mehrfach constatieren konnte, dass *jeder länger dauernden Anlegung einer Anämisierungsbinde* eine nach der Abnahme der letzteren *schnell verschwindende motorische Lähmung folgt.* Gerade wegen ihres raschen Verlaufs scheint sie bisher der Beobachtung entgangen zu sein.

Als ich auf Anregung meines früheren Chefs, Herrn Professor *Anton Wölfler*, die Nervenfälle der Grazer Klinik zusammenstellte und dabei die einschlägige Litteratur durchsah, kamen mir drei sehr interessante Fälle von *Busch* zur Kenntniss.

Im ersten Falle[1]) war nach einer vor 4 Monaten erfolgten Humerusfraktur eine völlige Radialislähmung zurückgeblieben. 5 Monate nach der Fractur wurde der Nerv blosgelegt und fand sich durch eine Narbenbrücke stranguliert. *Der Frfolg der Neurolysis war ein augenblicklicher,* indem die Hand sofort 50° gegen den Unterarm erhoben werden konnte. Im 2. Falle[2]) war die Radialisparalyse ebenfalls einer Humerusfractur gefolgt. Nach 16 Monaten reagierten die atrophischen Muskeln selbst auf die stärksten Ströme nicht. Dagegen kein bedeutender Sensibilitätsverlust; neuralgische Erscheinungen. Bei der Operation fand sich eine Calluscompres-

[1]) Allg. Med. Zentralzeitung 1863. Ref. L. A. VIII. p. 276.
[2]) Berliner klinische Wochenschrift 1872, Nr. 34.

Digitized by Google
Original from UNIVERSITY OF MICHIGAN
Generated on 2019-07-08 19:58 GMT / http://hdl.handle.net/2027/mdp.39015043503450
Public Domain in the United States, Google-digitized / http://www.hathitrust.org/access_use#pd-us-google

sion des N. radialis. *Der Erfolg der Ablösung stellte sich sofort ein*, indem der Kranke gleich nachher mit dem 2. und 3. Finger Streckbewegungen vornehmen konnte. Am nächsten Tage war schon Abduktion des Daumens ermöglicht; nach *4 Tagen reagierte die gesammte Radialismuskulatur* auf faradischen Strom. Im 3. Falle [1]) war 10 Monate nach einer Radialisnaht noch kein Erfolg eingetreten. In der Meinung, dass keine Vereinigung stattgefunden habe, wurde der Nerv aufgesucht, derselbe fand sich wohl vereinigt, aber an der Nahtstelle durch Narben gedrückt. Neurolysis. „Als der Patient aus der Narkose erwachte, konnte er auf Verlangen die Finger vollständig ausstrecken und die Hand erheben."

Die Fälle bestätigen die schon durch Thierexperimente gemachte Erfahrung, dass eine Compression der Nerven, ohne die Integrität des Axencylinders zu stören, im Stande ist, die Leitungsfähigkeit herabzusetzen.

Es war der Gedanke naheliegend, dass sich solche Lähmungen auch bei anderen Abschnürungen der Nerven, wie wir sie z. B. täglich mittelst der elastischen Binde vornehmen, einstellen und mit der Aufhebung der Umschnürung rasch wieder verschwinden werden.

Meine diesbezüglichen Versuche führten zu einem positiven Resultat. Sie wurden in der Weise angestellt, dass Kranken, deren Leiden keinen Einfluss auf Muskelkraft oder Erregbarkeit nehmen konnten, die betroffenen Extremitäten in der Narkose wie gewöhnlich blutleer gemacht wurden. Die Binde wurde stets in der Mitte des Oberarms bezw. Oberschenkels angelegt, so dass jede mechanische Beeinflussung der Uuterarm- oder Unterschenkelmuskeln ausgeschlossen und Raum genügend vorhanden war auch unterhalb der Binde den Nerven zu erregen, ohne dass Stromschleifen die Muskulatur erreichten. Oben dienten N. medianus und Ulnaris, unten N. ischiadicus den Versuchen. Reizmittel war ein stets gleichstarker faradischer Strom. Die direkte und indirekte Erregbarkeit wurde vorher damit geprüft. Für die langdauernde schmerzhafte Compression war die Narkose erwünscht. Andererseits war es von hohem Interesse, ob die durch den Schlauch bewirkte Leitungshemmung sich auch auf die Leitung des Willens und der Empfindung bezöge. Dazu war die Untersuchung Nichtnarkotisierter nothwendig.

A. Fälle, in der Narkose untersucht:

1. *Josef S.*, 47 J., obere Extr. Gesammtdauer der Compression $^1/_2$ St. Erste Zeichen der Leitungsunterbrechung nach 20 Minuten.

[1]) Ueber Nervennaht. L. A. 27, p. 327.

Digitized by Google
Original from UNIVERSITY OF MICHIGAN
Generated on 2019-07-08 19:58 GMT / http://hdl.handle.net/2027/mdp.39015043503450
Public Domain in the United States, Google-digitized / http://www.hathitrust.org/access_use#pd-us-google

Sie steigerten sich zu völligem Versagen des oberhalb der Umschnürung angebrachten Reizes. Der Nerv unter der Binde leitungsfähig. Die direkte Muskelerregbarkeit wenig herabgesetzt. Nach Abnahme der Binde stellen sich die ersten Zeichen wiederkehrender Leitungsfähigkeit nach 60 Secunden ein.

2. *Andreas St.*, 30 J., untere Extr. Gesammtdaner der Compression 1 St. Erste Zeichen der Leitungsunterbrechung nach 22 M. Letztere wird bald völlig. Ischiadicus unterhalb leitungsfähig. Direkte Erregbarkeit zum Schlusse sehr herabgesetzt. Erste Zeichen wiederkehrender Leitungsfähigkeit 90 S. nach Abnahme der Binde.

3. *Marie R.*, 48 J., obere Extr. Gesammtdauer der Compression $1^1/_2$ St. Erste Zeichen der Leitungsunterbrechung nach 20 M. Letztere wird bald völlig, dabei ist der Nerv unterhalb leitungsfähig. Gegen Ende des Versuches schwindet aber die direkte Muskelerregbarkeit und damit auch die vom Nerven.

4. *Florian Sch.*, 53 J., obere Extr. Gesammtdauer der Compression 22 M. Erste Zeichen der Leitungsunterbrechung nach 15 M. Sie steigerte sich zu völliger Leitungsunfähigkeit. Nerv unterhalb der Binde leitungsfähig. Direkte Erregbarkeit etwas herabgesetzt. Nach Abnahme der Binde erste Zeichen der Leitungsfähigkeit nach 45 S.

5. *Marie H.*, 11 J., obere Extr. Gesammtdauer der Compression $^1/_2$ St. Erste Zeichen der Leitungsunterbrechung nach 15 M. Nach 23 M. keine Reaktion bei Reizung oberhalb der Binde erhältlich. Nerv unterhalb leitungsfähig. Gegen Ende direkte Erregbarkeit etwas herabgesetzt. Erste Zeichen der Leitungsfähigkeit nach Abnahme der Binde nach 80 S. nachweisbar.

6. *Johann F.*, 28 J., obere Extr. Gesammtdauer der Compression $^3/_4$ St. Erste Zeichen der Leitungsunterbrechung nach 25 M., völlige nach 40 M. Nerv unterhalb der Binde leitungsfähig. Muskelerregbarkeit etwas vermindert. Erste Zeichen der Leitungsfähigkeit nach Abnahme der Binde nach 90 S.

7. *Marie Sch.*, 6 J., untere Extr. Gesammtdauer $^1/_2$ St. Den ersten Zeichen der Leitungshemmung nach 20 M. folgt bald gänzliche Leitungsunfähigkeit. Nerv unterhalb der Binde leitungsfähig. Muskelerregbarkeit gegen Ende schwächer. Erste Zeichen der Leitungsfähigkeit nach Abnahme der Binde in 30 S.

8. *Marie St.*, $4^1/_2$ J., obere Extr. Gesammtdauer 7 M. Erste Zeichen der Leitungshemmung nach 3 M. Bald völlige Leitungshemmung. Nerv unterhalb leitungsfähig. Keine Aenderung der

Digitized by Google
Original from UNIVERSITY OF MICHIGAN
Generated on 2019-07-08 19:58 GMT / http://hdl.handle.net/2027/mdp.39015043503450
Public Domain in the United States, Google-digitized / http://www.hathitrust.org/access_use#pd-us-google

direkten Muskelerregbarkeit. Leitung nach Abnahme der Binde wiedergekehrt in 50 S.

B. Fälle ausser Narkose untersucht.

1. *Katharina T.*, 29 J., untere Extr. Gesammtdauer der Compression $^1/_4$ St. Keine Leitungsunterbrechung. Keine Herabsetzung der faradischen Muskelerregbarkeit, Motilität oder Sensibilität.

2. *Franz K.*, 53 J., obere Extr. Gesammtdauer der Compression 25 M. Die ersten Zeichen der Leitungsunterbrechung für den Strom zeigen sich nach 15 M.; bald darauf völlige Leitungshemmung. Nerv unterhalb leitungsfähig. Muskelerregbarkeit kaum vermindert. Gegen Ende des Versuches kann *K.* trotz aller Anstrengung keinen Finger rühren. Schmerz- und tactile Empfindlichkeit sind geschwunden. 45 S. nach Abnahme der Binde stellt sich die Leitungsfähigkeit für den elektrischen Strom, für Willen und Empfindung wieder her.

3. *Josefa A.*, 35 J., obere Extr. Gesammtdauer der Compression $^1/_2$ St. Erste Zeichen der Leitungshemmung für den Strom nach 20 M. Dieselbe steigert sich, wird aber nicht vollständig. Der Nerv unterhalb leitungsfähig. Muskeln reagieren direkt erregt fast ebenso lebhaft, wie vor Anlegung der Binde, während sie für den Willen völlig unerregbar sind. Nur tiefe Nadelstiche werden empfunden. 90 S. nach Entfernung der Binde stellt sich die gesammte Leitung wieder her.

4. *Therese E.*, 28 J., obere Extr. Dauer der Compression 20 M. Die Leitungshemmung beginnt nach ca. 13 M., wird aber nicht vollständig. Nerv und Muskel unterhalb der Binde verhalten sich normal. Dessungeachtet sind die activen Bewegungen nur sehr langsam und mühevoll. Berührung und oberflächliche Stiche werden nicht empfunden. Nach Abnahme der Binde stellt sich sehr schnell die Leitung für den Willen, die Empfindung und den Strom her.

Kurz zusammengefasst kann man hiernach sagen, dass die Nerven der abgeschnürten Extremitäten nach 3—20 Minuten Störungen der Leitungsfähigkeit für den ziemlich starken faradischen Strom zeigten. Diese Herabsetzung steigerte sich in den meisten Fällen bald bis zur Unfähigkeit den Strom durch die Umschnürungsstelle zu leiten. Dabei war die Leitungsfähigkeit der Nerven distalwärts der Compressionsstelle erhalten. Nach länger dauernder Compression sank die direkte Muskelerregbarkeit, die Zuckungshöhen waren niedriger, die Zuckungen träger, ja in einem Falle

Digitized by Google
Original from UNIVERSITY OF MICHIGAN
Generated on 2019-07-08 19:58 GMT / http://hdl.handle.net/2027/mdp.39015043503450
Public Domain in the United States, Google-digitized / http://www.hathitrust.org/access_use#pd-us-google

blieben sie endlich gänzlich aus. Nach Abnahme der Binde stellten sich nach 30—90 S. die ersten Zeichen wiederkehrender Leitungsfähigkeit ein. An den nicht in Narkose Untersuchten war auch eine Störung der Willens- und Empfindungsleitung nachweisbar bei intakter oder wenig veränderter faradischer Muskelerregbarkeit.

Der in situ befindliche Nerv kann ohne Störung des Kreislaufs dauernd nicht sicher comprimiert werden. Auch das Schraubentourniquet, mit dem ich übrigens dieselben Ergebnisse erhielt, macht beträchtliche Circulationsstörung, ebenso manuelle Compression, soll sie dauernd wirken. Hängen den Abschnürungsversuchen der Physiologen am herauspräparierten Nerven die Vorwürfe grober Schädigungen des Nerven an, so wird bei diesen Versuchen die reine Compressionswirkung getrübt durch die einhergehende Kreislaufströmung. Diesem Umstande Rechnung tragend nannte *R. Geigel*,[1]) welcher das Verhalten der Nerven unterhalb der Umschnürungsstelle zum Gegenstande von Untersuchungen gemacht hatte, den gefundenen Symptomencomplex „Compressions-Reaction". Sie besteht nach *Geigel* in einer Steigerung der Oeffnungszuckungen. Diesem Symptomencomplex wäre demnach auch die Herabsetzung der faradischen Erregbarkeit beizuzählen.

Immerhin ist aber *die Leitungsbehinderung durch die Abschnürungsstelle reine Druckwirkung*, denn unterhalb derselben bleibt ja der Nerv noch leitungsfähig. Wie lange er es bleibt ist insofern nicht bestimmbar, als der Registrator für die Nervenerregbarkeit, der Muskel, schliesslich unter den gestörten Kreislaufverhältnissen seine Erregungsfähigkeit einbüsst. Auch stellt sich der Kreislauf nach Entfernung des Drucks und die normale faradische Muskelerregbarkeit früher her, als die Leitungsfähigkeit der gedrückten Nervenstelle.

Aus Allem diesen folgt: 1. Der Druck einer Anämisierungsbinde bewirkt in allen Fällen bei gewisser Dauer nicht nur rasch verschwindende vasomotorische und sensible Paresen, sondern auch motorische Lähmungen. 2. Diese Wirkung der Umschnürung hebt meist erst nach etwa 15—20 Minuten an. Man kann sich daher die schmerzherabsetzende Wirkung nicht für die schnell zu erledigenden Operationen, bei denen die Localanästhesie in Betracht kommt, nutzbar machen.

---

[1]) Sitzungsberichte der physikalisch-med. Gesellschaft zu Würzburg. 1893, p. 95.

Digitized by Google
Original from UNIVERSITY OF MICHIGAN
Generated on 2019-07-08 19:58 GMT / http://hdl.handle.net/2027/mdp.39015043503450
Public Domain in the United States, Google-digitized / http://www.hathitrust.org/access_use#pd-us-google

Generated on 2019-07-08 19:58 GMT / http://hdl.handle.net/2027/mdp.39015043503450
Public Domain in the United States, Google-digitized / http://www.hathitrust.org/access_use#pd-us-google
Digitized by Google
Original from
UNIVERSITY OF MICHIGAN

(Aus der II. medic. Klinik der Wiener Universität.)

BAKTERIOLOGISCHE BLUT- UND HARNUNTERSUCHUNGEN.

Von

Dr. RUDOLF KRAUS,
Aspirant der Klinik.

(Hierzu eine Tabelle im Texte.)

Die klinische Diagnostik der Infectionskrankheiten ist dann erst als exakt zu bezeichnen, wenn es gelingt, methodisch intra vitam den, für die betreffende Krankheit bekannten, specifischen Erreger bakteriologisch sicher nachzuweisen.

Diese Gesichtspunkte waren bei der Bearbeitung der Frage des bakteriologischen Nachweises von Mikroorganismen im Blut und Harn in vivo bei Infectionskrankheiten die leitenden.

Wenn auch im weiteren Verlauf der Untersuchungen vorwiegend das diagnostische Moment in den Vordergrund der Untersuchung gestellt wurde, so konnten doch bestimmte Fragen allgemein pathologischer Natur nicht unberücksichtigt bleiben.

Theils unsere Befunde, theils diesbezügliche Literaturangaben brachten es dahin, der Lehre von der Resorptionsinfection, welche klinisch als kryptogenetische Septikämie lange zwar schon gekannt ist, experimentell und bakteriologisch erst in der neueren Zeit bewiesen wird und der Secundärinfection, Aufmerksamkeit zu schenken.

Ueber die Ausscheidung der Mikroorganismen beim Menschen werden wir versuchen, den experimentell gewonnenen neuen Standpunkt, der abweichend ist von dem der Literatur zu vertreten.

Digitized by Google
Original from UNIVERSITY OF MICHIGAN
Generated on 2019-07-08 19:58 GMT / http://hdl.handle.net/2027/mdp.39015043503450
Public Domain in the United States, Google-digitized / http://www.hathitrust.org/access_use#pd-us-google

Aus diesen und noch weiteren Gründen wurde Blut und Harn, soweit es möglich war, gleichzeitig untersucht.

Ein Vergleich der intravital gewonnenen Blutbefunde der Literatur mit den postmortalen wird uns über die Verwerthbarkeit der letzteren für intravitale Verhältnisse Aufschluss geben.

Allgemeiner Theil.

Die zu berücksichtigenden bakteriologischen Blut- und Harnuntersuchungen, in vivo beginnen erst mit Anfang der achtziger Jahre. Die früheren Arbeiten, welche bis in das Jahr 1860 reichen, können nicht herangezogen werden, weil ihre Resultate mit den, mit der modernen bakteriologischen Technik gewonnenen nicht zu vergleichen wären.

Trotz der vielen Untersuchungen namentlich aber Blutuntersuchungen sind nicht einheitliche und beweisende Resultate gewonnen worden. Die Frage also, ob und wie weit man aus dem bakteriologischen Blut- und Harnbefund in vivo auf die Aetiologie der Infection schliessen könnte, ist bis heute nicht gelöst. — Zur ursächlichen Erklärung für diese Divergenz der Befunde und der daraus sich ergebenden Anschauungen könnten verschiedene Factoren herangezogen werden.

Es wurden die postmortal gewonnenen Befunde, sei's im Blut, sei's in Organen bei der Verwerthung derselben, für gleichbedeutend den intravital gewonnenen genommen.

Die agonalen Befunde werden als solche aus dem Stadium der Agone nicht speciell erwähnt. Auf Complicationen von Seite gewisser Organe (namentlich Abdominalorgane) bei schon bestehender Infection ist wenig Gewicht gelegt worden.

Diese Momente neben anderen scheinbar nebensächlichen könnten von Wichtigkeit bei der Deutung der Befunde sein, wie auch aus späteren Auseinandersetzungen hervorgehen soll.

Mehr als diese Fehlerquellen ist die Methodik der Untersuchung zu berücksichtigen. Sie ist theils mangelhaft, theils, wenn auch richtig, doch nicht einheitlich. Hauptsächlich muss in der Ungenauigkeit der Methodik der Hauptgrund für die falschen, also nicht beweisenden und zugleich für die divergierenden Befunde gesucht werden.

Es soll daher die Methodik der bakteriologischen Blut- und Harnuntersuchung, wie sie im Laufe der Jahre geübt wurde, an-

Digitized by Google
Original from UNIVERSITY OF MICHIGAN
Generated on 2019-07-08 19:58 GMT / http://hdl.handle.net/2027/mdp.39015043503450
Public Domain in the United States, Google-digitized / http://www.hathitrust.org/access_use#pd-us-google

geführt werden, die Mängel der Methoden besprochen und eine möglichst einfache und einwurfsfreie beibehalten werden.

Methodik der Blutuntersuchung.

Eine der ältesten Arten, welche schon, seitdem bakteriologisch Blut untersucht worden ist, geübt wurde und bis in die neueste Zeit geübt wird, ist die mittels Einstich in die Haut. Diese sogenannte Methode ist zwar sehr einfach, aber ebenso unbrauchbar, selbst bei der sorgfältigsten Desinfection der Haut.

Aus den Arbeiten von *Roth*[1], *Machnoff*[2], *Wasmuth*[3], *Bernheim*[4], *Wigura*[5] geht hervor, dass die unversehrte Haut für Mikroorganismen. durchgängig und auch im allgemeinen bakterienhältlig sei. *Canon*[6] hat darauf hingewiesen, dass man bei dieser Art der Blutgewinnung Verunreinigungen bekommen kann.

Bei diesem Verfahren wird man nach dem eben erwähnten nie sicher sein können, ob die gefundenen Bakterien thatsächlich Mikroorganismen aus dem Blut sind oder ob sie nicht vielleicht aus der Haut ausgeschwemmte, normalerweise in der Haut vorkommende Bakterien wären.

Dies gilt natürlich nicht für so specif. wie Milzbrand, Typhusbacillen u. A. Zumeist nur für Staphylococcenarten.

Nebenbei sei noch bemerkt, dass man auch den bakteriologischen Untersuchungen des Schweisses aus denselben Gründen eine Zuverlässigkeit nicht zuschreiben kann.

Soll also den Blutbefunden irgend welche Beweiskraft zukommen, dürfen sie nicht mittels Einstich in die Haut gewonnen sein.

Pasternacki[7], *Sacharoff*[8] geben eine Züchtung für Recurrens und Malariaplasmodien im Blutegel an. Es mag ja für so specifische Organismen diese Art eine recht brauchbare sein, aber aus den für die Art der Blutuntersuchung mittels Einstich in die Haut geltend gemachten Einwänden kann man diese Züchtung nicht gut heissen. Ausserdem ist nach eigenen Untersuchungen der Darmkanal der Blutegel häufig der Sitz von Mikroorganismen. *Petruschkys*[9] Schröpfmethode ist compliciert, um methodisch verwerthet werden zu können. Die folgenden Methoden entnehmen das Blut direkt aus der Vene. *Scheuerlen*[10] wendet zur Blutentnahme aus der Vene Glaspipetten, *Canon* und *Sittmann*[11] benützen hiezu eigens construierte Spritzen. Diese Verfahren wären zwar als einwurfsfrei zu bezeichnen, sind jedoch als Methoden nicht einfach genug.

Die von uns geübte Art der direkten Blutentnahme aus der Vene

Digitized by Google
Original from UNIVERSITY OF MICHIGAN
Generated on 2019-07-08 19:58 GMT / http://hdl.handle.net/2027/mdp.39015043503450
Public Domain in the United States, Google-digitized / http://www.hathitrust.org/access_use#pd-us-google

mittels Hohlnadeln ist insofern allgemein anwendbar, weil sie ebenso einwurfsfrei wie die letzteren, dabei aber einfacher ist.

Die Blutentnahme geschieht gewöhnlich an einer der gut entwickelten Venen der Cubita. Die Haut wird mit Seife gereinigt, mit Sublimat, Alkohol und Aether desinficiert. Zur Venaepunctio bedienen wir uns eigens construierter, knieförmig gebogener, scharf zugespitzter, vernickelter Hohlnadeln, welche trocken sterilisiert sind. Die Punctionsnadel wird nahe am Knie gefasst und mit dem spitzen Ende in die angestaute Vene eingestochen. Nachdem etwas Blut abgeflossen ist, wird das entweder in einem feinen Strahl oder zu Tropfen abfliessende Blut aufgefangen und zwar direkt in Nährböden oder in sterile Eprouvetten. Beim direkten Auffangen in Nährboden, z. B. in schiefes Agar, Gelatine, Bouillon u. A. lässt man ca. 1 Ccm Blut zufliessen. *Canon*, *Petruschky Sittmann* (l. c.) halten grössere Mengen Blutes für erforderlich, um sichere Resultate zu gewinnen. Beim Auffangen in schiefes Agar verzichtet man natürlich auf die Berücksichtigung der quantitativen Verhältnisse, worauf es bei klinischen Untersuchungen im allgemeinen nicht ankommt. In Mischinfectionen muss natürlich das Plattengiessen immer angewendet werden.

Methodik der Harnuntersuchung.

Ob der Harn direkt durch die Urethra oder mittels Catheters aufgefangen werden soll, darüber wird seit den achtziger Jahren polemisiert. Man ist also heute noch nicht über die einwurfsfreiere Art des Auffangens des Harnes zu culturellen Zwecken einig. An der Hand der diesbezüglichen Literatur wollen wir das für und wider erwägen und auf Grund dieser Kritik und eigener Erfahrung Stellung für eine dieser Untersuchungsarten nehmen. Ob der Harn schon in der Blase keimfrei sei, soll später zur Sprache kommen.

Die ältesten Arbeiten, welche blos mikroskopisch den frisch aufgefangenen Harn auf Bakterien untersucht haben, übergehen wir, nur sei die von *Kannenberg* angeführt, weil sie aus dem Jahre 1880 ist. *Kannenberg*[12] findet bei der mikroskopischen Untersuchung des frisch gelassenen Harnes, bei gesunden Individuen Mono, Diplo, seltener kleine Ketten-Coccen und Stäbchen. Diese Bakterien sollen bei Infectionskrankheiten, zumal wenn sie mit Nephritis compliziert sind, im Harn vermehrt sein. An diese Befunde knüpft *Kannenberg* Schlüsse bezüglich der Aetiologie der Nephritis. *Leube*[13] hält das Auffangen des Harnes durch die Urethra für vollkommen zweckentsprechend, fügt aber gleichzeitig hinzu, dass diese Methode doch nicht absolut zuverlässig sei, weil er einen positiven Harnbefund bei einem gesunden Individuum zu verzeichnen hatte. *Lustgarten* und *Mannaberg*[14] haben in der normalen männlichen Urethra den Staphylococcus aureus, kolbige Bacillen, Diplo und Micrococcen, Streptococcus giganteus nachweisen können und sagen,

Digitized by Google
Original from UNIVERSITY OF MICHIGAN
Generated on 2019-07-08 19:59 GMT / http://hdl.handle.net/2027/mdp.39015043503450
Public Domain in the United States, Google-digitized / http://www.hathitrust.org/access_use#pd-us-google

dass die Schleimhaut der gesunden Urethra ein Lager der verschiedensten Bakterien sei. Den durch die Urethra gesunder Individuen aufgefangenen Harn fanden sie 13 mal unter 14 Fällen keimhaltig. Auch nachdem sie eine Portion Harn hatten abfliessen lassen, fanden sie in den weiteren Harnportionen eine nicht unbeträchtliche Anzahl von Mikroorganismen, und ausserdem gelang es ihnen, ebenso vor wie nach der Harnentleerung aus der fossa navicularis Bakterien zu züchten Aus diesen Versuchen schliessen *Lustgarten* und *Mannaberg,* dass der normale Harn aus der Urethra beinahe ausnahmslos Keime mitführt, und dass man durch's Cathetrisieren für bakteriologische Zwecke einen brauchbaren Harn erhalten kann.

H. Neumann[15] stimmt diesen Beobachtungen von *Lustgarten* und *Mannaberg* bei und sagt: „Man findet — durch Cultur — in der That im Harn Organismen auch wenn man ihn unter Vorsichtsmassregeln aufgefangen hat. Wir verstehen hierunter, dass man den Urin, nach Zurückziehen des Praeputimus und Reinigung des Orificiums Urethrae mit Sublimat und Entfernung des letzteren durch steriles Wasser, entleeren lässt und erst den zweiten Theil desselben auffängt. Insofern ergiebt sich als die zuverlässigere Methode der Urinentnahme, wie sie auch *Lustgarten* und *Mannaberg* angeben, durch Einführung eines durch Hitze sterilisierten und mit sterilisiertem Oel bestrichenen Catheter. Die 1. Portion wird abfliessen gelassen.“ In der weiteren Ausführung meint Neumann, dass die von der Urethra dem cathetr. Harn beigemischten Mikroorganismen sich wol von den pathogenen unterscheiden liessen, doch für den Staphyloc. aureus, welcher normalerweise in der Urethra sein soll, lässt er es nicht gelten. *E. Petit* und *Wassermann*[16] finden in der normalen Urethra verschiedene Arten von Mikroorganismen und zwar nicht immer dieselben. Sie konnten durch sorgfältige antisept. Auswaschung mit 10 % Borlösung eine Desinfection der Urethra nicht erzielen.

Hofmeister[17] hat in 54 Fällen den frisch gelassenen Harn durch die Urethra bakteriologisch untersucht und resultiert aus seinen Untersuchungen, dass man eine Reinigung der Urethra von Keimen durch die Harnentleerung nicht erzielen kann. Selbst die letzten Portionen waren keimhaltig. Nach *Hofmeister* ist auch der Cathetrismus keine einwandfreie Methode. Zur Lösung der Frage, ob der Harn in der Blase keimfrei sei, schlägt er daher das Anwenden der einwurfsfreieren Blasenpunction vor. *Barlow*[18] spült vor der Cathetrisation die Urethra mit 3 % Borlösung durch, trotzdem gelang ihm die Desinfection derselben nicht. *Barlow* hält

Digitized by Google
Original from UNIVERSITY OF MICHIGAN
Generated on 2019-07-08 19:59 GMT / http://hdl.handle.net/2027/mdp.39015043503450
Public Domain in the United States, Google-digitized / http://www.hathitrust.org/access_use#pd-us-google

die von ihm beschriebene Cathetrisation für hinreichend, um äussere Verunreinigungen auf ein möglichst geringes Mass zu beschränken.

Aus dem Gesagten geht hervor, dass der durch die Urethra aufgefangene Harn sicher mit zahlreichen Mikroorganismen und zwar verschiedener und wechselnder Art verunreinigt ist. Die Entscheidung der Frage, ob der Harn schon in der Blase bakterienhaltig ist, ist auf diese Weise unmöglich. Theoretisch wäre denkbar, dass mit dem Catheter Bakterien der Urethra in die Blase geschoben werden können. Die dadurch eingeführte Menge der Mikroorganismen ist aber der minimalste Theil der Keime, die durch den aus der Urethra kommenden, nicht cathetrisierten Harn fortgerissen werden. In der Blase wird diese, durch den Catheter eingeführte Bakterienmenge durch den Blasenharn noch verdünnt und ein Theil geht noch durch das Abfliessenlassen der 1. Harnportion verloren.

Würde diese theoretische Erwägung richtig sein, müsste man in jedem cathetrisierten, ebenso wie im nicht cathetrisierten Harn, wenn auch nicht so zahlreich, fast immer die verschiedensten Arten von Keimen finden, weil ebensolche in der Urethra vorhanden sind.

Es wäre daher die von *Hofmeister* vorgeschlagene Blasenpunction nach der Uretherensondirung zwar die einwurfsfreiere Art für klinische Zwecke, als Untersuchungsmethode ist sie aber nicht durchführbar.

Gestützt auf die Angaben von *Lustgarten* und *Mannaberg*, *Neumann* und ausserdem auf eigene Untersuchungen bei einer Reihe nicht fiebernder Individuen (Männern und Weibern), muss die Cathetrisation als die zweckentsprechende, wenn auch nicht exakte Methode für bakteriologische Harnuntersuchungen in vivo angesehen werden.

Bei unseren Untersuchungen wird jetzt bei der Chatetrisation so vorgegangen, wie es *Neumann* angiebt.

Eine Reihe von Untersuchungen wurden mit Cathetern vorgenommen, welche in 2½ % Carbolsäure gekocht waren. Später schien es uns einfacher, die Catheter trocken zu sterilisieren. Vorher hatten wir uns aber überzeugt, dass an den mit Carbolsäure gekochten und mit trocken sterilisierten Cathetern gewonnenen Resultaten nichts geändert wird. Nämlich, wo Bakterien im Harn waren, konnten wir dieselben sowol mit Carbolcathetern als mit den trocken sterilisierten finden. Dieselbe Uebereinstimmung zeigte sich auch bei negativen Resultaten. Der Harn wurde soweit es möglich war, mehrmals untersucht. In einzelnen Fällen vor, während und nach Ablauf der Infection. —

Wenn wir unsere Ansicht bezüglich der Methodik der bakteriologischen Blut- und Harnuntersuchung zusammenfassen, müssen wir sagen:

„*Blut muss der Vene direkt entnommen werden.*“

Digitized by Google
Original from UNIVERSITY OF MICHIGAN
Generated on 2019-07-08 19:59 GMT / http://hdl.handle.net/2027/mdp.39015043503450
Public Domain in the United States, Google-digitized / http://www.hathitrust.org/access_use#pd-us-google

„Die Gewinnung des Harnes mittels Catheters ist einwurfsfreier als direktes Auffangen.“

Bezüglich des culturellen Verfahrens in unseren Untersuchungen sei bemerkt, dass theils schiefes Agar, theils Agar gestrichen oder gegossen, in speciellen Fällen dann Gelatine, Blutserum und Glycerinagar zur ersten Züchtung verwendet wurden. Die zur bestimmenden Züchtung gebrauchten Nährboden waren Bouillon, Gelatine, Zuckeragar, Kartoffel. Die Pathogenität wurde in gewissen Fällen an Mäusen erprobt. Bei Coliarten liessen wir von dieser Bestimmung überhaupt ab, da nach *Tavel* und *Lanz*[19] „die pathogenen Eigenschaften keine constante Grösse sind, so dass mit denselben für die Diagnostik dieser Gruppe wenig anzufangen ist.“ Die Beweglichkeit wurde im hohlen Objektträger untersucht. Die in wenigen Fällen gefundenen grossen Coccen sind nicht näher specificiert. Aehnliche Coccen beschreibt *Engel*[20].

Ueber das Vorhandensein von Mikroorganismen im normalen Blut und Harn.

Bevor wir auf unsere Untersuchungen über das Vorkommen von Mikroorganismen im Blut und Harn bei Krankheiten eingehen, sei der gegenwärtige Stand der Frage nach dem Vorhandensein von Mikroorganismen im Blut und Harn Gesunder in kürze behandelt.

An die Untersuchungen über den Befund von Mikroorganismen im gesunden Blut schliessen sich diejenigen über die Sterilität der normalen Gewebe an. Es müssten ja, wenn Bakterien de norma im Blut cirkulieren, dieselben in normalen Organen zu finden sein. *Hauser*[21] kommt auf Grund weitgehender Experimente zu dem Schluss, dass im normalen Gewebe keine Bakterien vorhanden sind. Diese Anschauung wird von *Rindfleisch, Meissner*, *Rosenbach*, *Zahn* u. A. vertreten. Demgegenüber wird von *Rosenberger*, *Rossbach, Zweifel* behauptet, dass im gesunden Gewebe Bakterien enthalten sind. In neuester Zeit wird von französicher Seite dieser letztere Standpunkt schärfer vertreten und auch für das Blut geltend gemacht. *Galippe*[22] findet in verschiedenen Organen unter Anwendung grosser Vorsichtsmassregeln Mikroorganismen. Was das Blut betrifft, so würde sich aus den Arbeiten von *Nocard*[23], *Beco*[24], *Wurtz* und *Hudelo*[25], *Ch. Porcher* und *G. Desoubry*[26] ergeben, dass Bakterien im gesunden Blut normalerweise sein müssten und zwar sollen diese durch Resorption vom Darm aus in den Kreislauf gelangen. Frühere Untersucher wie *Heuser* und *Lüders, Billroth*, *E. Tiegel, Giacosa,*

Digitized by Google
Original from UNIVERSITY OF MICHIGAN
Generated on 2019-07-08 19:59 GMT / http://hdl.handle.net/2027/mdp.39015043503450
Public Domain in the United States, Google-digitized / http://www.hathitrust.org/access_use#pd-us-google

Neucky, *Balogh*, *Burdon-Sanderson* (cit. nach *Hauser*) glauben auch, dass das normale Blut keimhaltig sei. Demgegenüber stehen eine ganze Reihe von Arbeiten, welche den entgegengesetzen Standpunkt einnehmen. Unter Anderen kommt *Fodor*[27] auf Grund seiner Experimente zur Anschauung, dass das Blut lebender gesunder Thiere keine Bakterien enthält, weil dieselben, wenn sie in's Blut eingedrungen sind, zu Grunde gehen. Die abgestorbenen Mikroorganismen lassen sich nicht nachweisen.

Ob das Blut gesunder Individuen also Mikroorganismen enthält, ist nicht sichergestellt. Aus dem Gesagten würde hervorgehen, dass Bakterien zwar in's Blut schon unter normalen Verhältnissen gelangen, aber durch die baktericide Eigenschaft des gesunden Blutes sofort vernichtet werden, so dass sie sich dem Nachweis entziehen. — Die Frage nach der Keimhaltigkeit des gesunden Harnes ist auch noch strittig. *Pasteur*, *Cazeneuve* und *Livon*, (nach *Leube*, l. c.) schliessen aus der Möglichkeit der Conservierung des durch die Urethra aufgefangenen Harnes auf seine Sterilität. Inwieweit dieser Schluss erlaubt ist, geht daraus hervor, dass *Lustgarten* und *Mannaberg* (l. c.) den Harn auf diese Art Wochen hindurch conservieren konnten, die Reaction blieb unverändert, trotzdem der Harn Mikroorganismen enthielt. *Guyon* stellt am 6. französischen Chirurgencongress den Satz auf, dass der Harn in der normalen Blase eines gesunden Individuums stets bakterienfrei sei. *Enriquez*[28] findet im Harn gesunder Thiere und im Harn gesunder Menschen und frischer Leichen neben einer Reihe negativer Befunde den Staphyloc. aureus, und Mikrococcen. Seine Erklärung hiefür lautet: „l'existence simultanée des mêmes microbes dans le sang et dans l'urine d'animaux pris au hasard en apparence de santé, nous autorise à penser, que ces germes provéniennent du passage à travers les reines des microbes introduits accidentellement dans le sang.“ Als ein weiteres unterstützendes Moment für die Annahme der Sterilität des normalen Harnes wäre anzuführen, dass *K. B. Lehman*[29] und *Richter* glauben, dass der sauere Harn (sauere Phosphate, aromatische Substanzen) pilztödtende Eigenschaften besitze.

Es wäre nach alledem denkbar, dass normalerweise die ausgeschiedenen Bakterien, wenn sie nicht aus dem Blut schon abgestorben ausgeschieden werden, im saueren Harn zu Grunde gehen.

Diese Arbeiten und unsere Untersuchungen lassen uns in dieser Frage den Standpunkt einnehmen, dass *im Blut und Harne gesunder Individuen pathogene Mikroorganismen culturell nicht nachweisbar sind.* —

Digitized by Google
Original from UNIVERSITY OF MICHIGAN
Generated on 2019-07-08 19:59 GMT / http://hdl.handle.net/2027/mdp.39015043503450
Public Domain in the United States, Google-digitized / http://www.hathitrust.org/access_use#pd-us-google

In Bezug auf die Nomenclatur der Blutinfectionen halten wir uns theilweise an die ältere, theilweise an die von *Tavel* (l. c.) aufgestellte. Den allgemeingebrauchten Ausdruck der Septikaemie aus der Terminologie zu streichen und dafür Bakteriaemie kurzweg einführen zu wollen, wie es schon geschieht, halten wir für nicht zutreffend. Unter Septikämie, sei's jetzt eine Staphylo oder Streptomykosis (*Tavel*) verstehen wir eine Krankheit sui generis. Septikämie ist der diagnostische Begriff für ein ganz bestimmtes, durch seine Symptome wol charakterisiertes Krankheitsbild. Bakteriaemie oder Toxinämie sind blos Symptome einer Krankheit, sowohl der Sepsis und Septikämie, als anderer Infectionen wie z. B. des Typhus, Pneumonie u. a.

Die hämatogene Infection kann nach *Tavel* eine homologe und heterologe sein. Anlehnend an diese von *Tavel* eingeführten Bezeichnungen werden wir also eine homologe und eine heterologe Bakteriaemie unterscheiden. Zur Gemeinverständlichkeit dieser Bezeichnungen seien zwei specielle Beispiele angeführt:

Tritt im Verlaufe eines Typhus eine Blutinfection, auf d. h. ist der Typhusbacillus im Blut nachweisbar, sprechen wir von einer homologen Bakteriaemie. Findet man bei Typhus oder Tuberculose der Lungen im Blut den Staphylococcus aureus, ist dies eine heterologe Bakteriaemie.

Zwischen Mischinfection und Secundärinfection wird im Sinne *Tavels* Unterschied gemacht. Den Terminus Toxinämie würden wir beibehalten. Statt des Ausdruckes der kryptogenetischen Septikämie ist der von *Tavel* gebräuchliche „der Resorptionsinfection" für die Vorstellung vom Mechanismus der Infection passender. —

Analog der Bakteriaemie könnte der Ausdruck Bakteriurie gebraucht werden, nämlich symptomatisch ohne damit etwas präjudicieren zu müssen.

Bis jetzt versteht man unter Bakteriurie ein Krankheitsbild. Nach *Krogius*[80] findet sich dasselbe besonders bei Individuen, welche cathetrisiert wurden oder in Malaria-Gegenden gelebt haben, bei Medicinern u. A. Die Bakterien machen keine Blasensymptome. Die Bakteriurie ist nach *Krogius* eine Allgemeininfection, deren Ursache sich im Harn nachweisen lässt. Nach unserer Auffassung würde Bakteriurie einfach das Vorhandensein von Mikroorganismen im nicht cystit. Harne bedeuten. Die Bakteriurie könnte wieder eine homologe und eine heterologe sein. Wenn entweder die Infectionserreger wie Typhusbacillen, Milzbrandbacillen oder andere Mikroorganismen, als die specifischen, wie Staphylococcen, Coli im Harne während der Infection nachweisbar sind.

Digitized by Google
Original from UNIVERSITY OF MICHIGAN
Generated on 2019-07-08 19:59 GMT / http://hdl.handle.net/2027/mdp.39015043503450
Public Domain in the United States, Google-digitized / http://www.hathitrust.org/access_use#pd-us-google

Specieller Theil.

Zur Untersuchung kamen folgende Krankheiten: Puerperalprocesse, Eklampsie, Parametritis, Peritonitis, Typhus abdom., Tubercul. pulmon., Pneumonie, Peri-Endocarditis, Erysipel, Polyarthritis acuta und gonorrhoica, Scarlatina, Angina, Nephritis, Cystitis.

Ausser diesen wurde Blut und Harn in einer Reihe von Krankheiten untersucht, für welche theils eine bakteriologische Grundlage nicht besteht, von gewissen Seiten jedoch angenommen wird, theils eine solche vollständig fehlt. Leukämie, Pseudoleukämie, Hämoglobinurie, Cirrhosis hepatis, Carcinoma ventriculi und hepatis. Die letzteren Fälle wurden deswegen untersucht, weil es möglich gewesen wäre, Mikroorganismen im Blut zu finden. Die Kachexie hätte günstige Bedingungen für die Resorption und das Gedeihen der resorbierten Bakterien schaffen können.

Puerperale Septikämie.

Die Aetiologie der puerperalen und der Wundinfectionsseptikämie ist heute sichergestellt. Die Staphylococcenarten (aureus und albus) und der Streptococcus sind gewöhnlich die Erreger.

Schon *Klebs, Hueter, Billroth, Birch-Hirschfeld* haben im Blut Microorganismen bei Septikämien gefunden. Erst seit der Mitte der achtziger Jahre steht die Aetiologie der Septikämie durch die zahlreichen postmortalen Blutbefunde und die sich daran anschliessenden Blutuntersuchungen in vivo, fest. Von den vielen Arbeiten über Blutuntersuchung in vivo bei Septikämien seien nur die von *Eiselsberg*[81], *Canon* (l. c.), *Petruschky* (l. c.), *Brieger*[82], *Czerniewsky*[83], *Sittmann* (l. c.) angeführt. Eine ausführliche Literaturübersicht über die postmortalen und intravitalen Befunde findet man bei *Sittmann*.

v. Eiselsberg hat in seinen 15 Fällen den Staphylococcus albus, aureus und Streptococcen gefunden. *P. Canon* hat neben einer Reihe von Secundärinfectionen auch Fälle von puerperaler Septikaemie und Blutinfectionen nach Phlegmone untersucht. Neben einer Reihe negativer Resultate hat er meist positive Befunde zu verzeichnen, und zwar Staphylo und Streptococcen. Interessant in seiner Arbeit ist die vergleichende Untersuchung der Befunde in vivo mit denen postmortal aus dem Herzen oder Armvene gewonnenen. Das Blut aus dem Falle 8, 10, 28 ist intravital steril geblieben, postmortal wurden Strepto und Pneumococcen gezüchtet. *Canon* macht auf die postmortale Vermehrung der Mikroorganismen aufmerksam und zeigt, dass man postmortal im Deckglaspräparat

Digitized by Google
Original from UNIVERSITY OF MICHIGAN
Generated on 2019-07-08 19:59 GMT / http://hdl.handle.net/2027/mdp.39015043503450
Public Domain in the United States, Google-digitized / http://www.hathitrust.org/access_use#pd-us-google

Mikroorganismen nachweisen kann, wo es intravital nicht gelungen ist. *Petruschky* hat in 14 Fällen puerperaler Infection 9 positive Befunde: 1 mal Staphyloc. aureus, 8 mal Streptococcen, in 6 Fällen septischer Phlegmone: 4 mal Streptococcen. *Brieger* hat in 6 Fällen negative Resultate und schliesst, dass Toxine den Tod bei Sepsis bedingen. *Czerniewsky* hat in 25 Fällen 9 mal Befunde. *Sittmann* verzeichnet 2 positive Befunde, den Staphyloc. alb. und Streptococc. Der Harn wurde von *Tizzoni*[34], *Stenico*[35], *Preto*[36] untersucht, es wurden Stapylococc. aureus und albus nachgewiesen.

Unsere Fälle sind nur puerperale Septikämien bezw. Pyämien.

(In den Krankengeschichten ist nur das nothwendige angeführt.)

I. 25jähr. Wärterin. Anamnese: Im Juli 94 cessierten die menses und sollen Anfang November stärker als sonst aufgetreten sein. Zwei Tage darauf Schüttelfrost, Fieber. Vorausgegangene Schwangerschaft wird negiert.

Status: Patientin icterisch. Diffuse Bronchitis. Abdomen meteoristischen, nicht schmerzhaft. In der rechten Glutäalgegend ein grosser intramuskulärer Abscess.

Im Harn Pepton. Im Blut starke Leukocytose. Schüttelfrost und Fieber bis 40·6.

Genitalbefund: Im linken Parametrium ein derber nicht schmerzhafter Strang. Sonst keine Veränderung, welche auf vorausgegangene Gravidität hindeuten würden. Therapie: Intravenöse Sublimatinjectionen. Exitus letalis.

Klinische Diagnose: Pyämie.

Obductionsdiagnose: Pyaemia ex endometritide suppurativa post abortum.

Bakteriologische Untersuchung. Im Blut: Staphylococcus aureus und Streptococcen. Mikroskopisch: Coccen zu Gruppen und Coccen zu langen Ketten mit Gramfärbung.

In Agarplatten, Agarstich, Bouillon, Gelatine sind typische Colonien von Staphylococcus aureus und Streptococcen cultiviert worden.

Dieselben Mikroorganismen konnten post mortem im Eiter der Vena cava ascendens nachgewiesen werden.

II. 19jähr. Magd. Anamnese: Fünf Tage nach der Geburt trat Fieber auf, Husten mit schleimigem Auswurf, Seitenstechen und Gelenkschmerzen.

Status: Die Haut subicterisch verfärbt. Bronchitis, Pneumonia, Pleuritis. Milztumor, Schüttelfrost und Fieber bis 40·2. Puls 126. Im Harn Spuren Eiweiss. Geringe Leukocytose. Gelenkschwellung. Exitus letalis.

Klinische Diagnose: Pyaemia postpuerperalis. Pleuropneumonia sin. Pneumonia dextra. Nephritis acuta. Gonitis purulenta.

Obductionsdiagnose: Pyaemia cum pneumonia lobi inf. sin., pleuridite purul. fibrin sin. gonitide purul. dextra., nephritide haemorrh. acuta. Pleuritis dextra et pericarditis supp.

Bakteriologische Untersuchung. Im Blut: Streptococcen. Mikroskopisch: Coccen in Ketten mit Gramfärbung.

Im Agarstrich, Bouillon, Gelatine, typische Culturen.

Digitized by Google
Original from UNIVERSITY OF MICHIGAN
Generated on 2019-07-08 19:59 GMT / http://hdl.handle.net/2027/mdp.39015043503450
Public Domain in the United States, Google-digitized / http://www.hathitrust.org/access_use#pd-us-google

Im 1. Harn: 0

Im 2. Harn: Bakterium coli.

Mikroskopisch: Kurze Stäbchen mit abgerundeten Enden ohne Gramfärbung.

Agarstrich: Grauweisse, runde, erhabene scharfrandige Colonien. Mikroskop: gestrichelt, scharfrandig.

Gelatine: nicht verflüssigend.

Bouillon: diffus trüb, Indolreaction.

Zuckeragar: stark vergährend.

III. 19jähr. Magd. Anamnese: Nach der Geburt Erbrechen, Husten, Fieber aufgetreten.

Status: Beiderseitige Pneumonie. Milztumor. Temperatur bis 40. Im Harn Eiweiss. Im Blut keine Leukocytose. Exitus letalis.

Klinische Diagnose: Pneumonia pulm. utriusque crouposa. Pleuritis fibrinosa dextra.

Obductionsdiagnose: Pneumonia bilateralis. Septikaemia post part. e. metrophlebitide purul.

Bakteriologische Untersuchung. Im Blut aus dem Herzen vier Stunden post mortem: Streptococcen.

Im Harn intra vitam: 0.

IV. 22jähr. Magd. Anamnese: 14 Tage nach der Geburt trat Mattigkeit, Kältegefühl, Husten und Schüttelfrost auf.

Status: Rechtsseitige Pleuritis. Pneumon. catarrh. Milztumor. Perisplenitis. Perihepatitis, Diarrhoë. Fieber.

Geheilt entlassen.

Klinische Diagnose: Septikaemia postpuerperalis.

Bakteriologische Untersuchung. Im Blut: Staphylococcus albus. Mikroskopisch: Coccen mit Gramfärbung. Agarstrich: weisse glänzende Colonien.

Agarstich: Wachsthum im Stich, um die Einstichsöffnung eine flache weisse glänzende Scheibe.

Gelatine: trichterförmig verflüssigend.

Bouillon: diffus trüb.

V. 20jähr. Magd. Anamnese: Zwei Tage nach der Geburt tritt Fieber, Schüttelfrost, Diarrhoë auf. Später schwoll die rechte Leistenbeuge unter Schmerzen auf, daraufhin kam es zur Anschwellung des Beines.

Status: Die Haut subicterisch. Herpes labialis. Milztumor. Thrombophlebitis. Im Harn Spuren Eiweis. Fieber. Schüttelfröste. Exitus letalis.

Klinische Diagnose: Pyaemia. Abscessus metast. pulmon. Pericarditis externa.

Obductionsdiagnose: Septikaemia e thrombophlebitide purul. plexus hypogastr. et venarum femoral post metritid. et endometrit. puerp. Abscess. metast. multiplices pulm. subsequ. pleur. purul. bil.

Bakteriologische Untersuchung. Im Blut: Staphylococcus aureus. Mikroskopisch: Coccen mit Gramfärbung.

Digitized by Google Original from UNIVERSITY OF MICHIGAN
Generated on 2019-07-08 19:59 GMT / http://hdl.handle.net/2027/mdp.39015043503450
Public Domain in the United States, Google-digitized / http://www.hathitrust.org/access_use#pd-us-google

Agar: gelbe runde Colonien.
Gelatine: trichterförmig verflüssigend.
Bouillon: diffus trüb.

VI. 31 jähr. Magd. Anamnese: Einige Tage nach der Geburt trat Fieber auf.

Status: Abdomen aufgetrieben. Ueber der Symphyse ein Tumor tastbar. Die Genitaluntersuchung ergibt einen nicht involvierten Uterus. Linksseitigen Adnexentumor. Endometritis puerperalis. Im Harn kein Eiweiss. Temperatur bis 40·4°

Therapie: Intravenöse Sublimatinjectionen. Patientin wird geheilt entlassen.

Klinische Diagnose; Septikämia. Endometritis. Parametritis postpuerper.

Bakteriologische Untersuchung. Im 1. Blut: Staphylococcus albus. Im 1. Harn: θ

Die Blut- und Harnuntersuchung nach ca. $1^1/_2$ Monaten später: Negativ.

VII. 23 jähr. Arbeiterin. Anamnese: Fünf Tage nach der Geburt erkrankt Patientin mit Schüttelfrost, Fieber, Schmerzhaftigkeit im Bauch.

Status: Abdomen aufgetrieben, schmerzhaft. Die Genitaluntersuchung ergibt eine eitrige Kolpitis. Temperatur 40. Exitus letalis.

Klinische Diagnose: Processus puerperalis. Endometritis septica. Peritonitis purul.

Obductionsdiagnose: Acute Sepsis, Endometritis diphtherit. Acute diffuse Peritonitis.

Bakteriologische Untersuchung. Im Blut: θ Im Harn: θ

VIII. 37 jähr. Taglöhnerin. Anamnese: Drei Wochen vor der Geburt traten Krämpfe in den Händen auf. Gleichzeitig giengen die Kopfhaare ganz aus. Nach der Geburt bekam Patientin Schmerzen im Bauch, Diarrhoen.

Status: Die gynäkologische Untersuchung ergibt eine Endometritis puerperalis. Im Harn Eiweiss, Cylinder. Im Blut Leukocytose. Exitus letalis.

Klinische Diagnose: Septikaemia. Tetania.

Obductionsdiagnose: Septikaemia ex endometritide ichorosa puerperali cum peritonitide purul. et abscessu. periton. pelveos saccato. Nephritis subacuta.

Bakteriologische Untersuchung. Im Blut und Harne: θ Im 2. Harne: θ

IX. 41 jähr. Schneidersgattin. Anamnese: Ein Tag nach der Geburt wird Patientin mürrisch und nach ärztlicher Aussage macht sie den Eindruck einer Psychose. Unter zunehmenden Kopfschmerzen wird sie somnolent.

Status: Patientin soporös. Pupillen different, träge reagirend. Lähmung des rechten internus. Neuritis optica. Keine Nackensteifigkeit. Bronchitis. Kein Milztumor. Abdomen etwas aufgetrieben. Jauchiger Ausfluss aus dem Genitale. Patellarreflexe gesteigert. Am Abend tonische Krämpfe. Trismus. Exitus letalis.

Klinischc Diagnose: Coma probabiliter e meningitide.

Obductionsdiagnose: Endometritis puerperalis diphtheritica. Haemorrhg. im rechten Hirnschenkel. Haemorrhg. in die Peyerschen Plaques- und Mesenterialdrüsen.

Bakteriologische Untersuchung. Im Blut und Harn: θ

Digitized by Google
Original from UNIVERSITY OF MICHIGAN
Generated on 2019-07-08 19:59 GMT / http://hdl.handle.net/2027/mdp.39015043503450
Public Domain in the United States, Google-digitized / http://www.hathitrust.org/access_use#pd-us-google

X. 30jähr. Frau.

Status: Fieber, Kopfschmerzen, Erbrechen, Pupillendifferenz, leichte Abducensparese, Hauthyperästhesien.

Klinische Diagnose: Pseudomeningitis.

Obductionsdiagnose: Deciduitis purulenta.

Bakteriologische Untersuchung: Im Blut und Harn: 0. —

Es wurden 10 Fälle von puerperaler Infection untersucht.

Die Blutuntersuchung ergab 4 negative und 6 positive Befunde (1 postmortaler Befund) und zwar Staphylococcus aureus und albus, Streptococcen.

Die negativen Fälle sind als sogenannte Toxinämie (Sepsis) aufzufassen. Fall VII entspricht zwar klinisch nicht dem Bild einer reinen Toxikose, der Uterusbefund und der negative Blutbefund lassen aber annehmen, dass es sich blos um eine Toxinämie gehandelt haben mag. Die Fälle VIII, IX, X, namentlich aber die letzteren zwei sind fast Typen für eine Toxinämie. Analoge Fälle, welche auf unserer Klinik zur Beobachtung kamen, sollen nur kurz angeführt werden.

XI. 43jähr. Frau. Anamnese: Fünf Tage nach der Geburt unter Schüttelfrost, Fieber, Schmerzen im Rücken erkrankt.

Status: Patientin benommen. Pupillen enge, träge reagierend. Augenhintergrund normal. Nackensteifigkeit. Linksseitige Pleuritis. Puls 108. Gesteigerte Reflexe. Im Harne Spuren Eiweiss. Im Blut Leukocytose. Fieber zwei Tage nach der Aufnahme linksseitige Facialisparese. Sopor. Im rechten Arm klonische Zuckungen. Exitus.

Klinische Diagnose: Processus puerperalis. Meningitis. Peritonitis? Pleuritis sin.

Obductionsdiagnose: Endometritis septica post partum. Endocarditis bact. ad valv. mitralem. Pleuritis purul. Cysto-pyelo-nephrit. purul. Oedema et hyperaemia meningum et cerebri.

XII. 28jähr. Frau. Anamnese: Vier Tage nach der Geburt trat Fieber, Schmerzhaftigkeit im Abdomen auf.

Status: Sensorium benommen. Pupillen enge, träge reagierend. Nackensteifigkeit geringen Grades. Abdomen aufgetrieben, empfindlich. Ascites. Puls 108. Temp. 38·6. Exitus letalis.

Klinische Diagnose: Peritonitis puerperalis.

Obductionsdiagnose: Endometritis diphtherit. cum periton. purul. Oedema cerebri.

Diesen Fällen und den früher erwähnten IX und X sind die, das Krankheitsbild beherrschenden allgemeinen cerebralen Symptome gemeinsam.

Für diese cerebralen Erscheinungen wie Coma, Augenmuskellähmungen, Facialisparese, Pupillenträgheit, Nackensteifigkeit, gesteigerte Reflexe, Convulsionen konnte im Gehirn kein entsprechendes anatomisches Substrat nachgewiesen werden. Diese Erscheinungen könnten auf eine Intoxication des Organismus mit Stoffwechsel-

Digitized by Google
Original from UNIVERSITY OF MICHIGAN
Generated on 2019-07-08 19:59 GMT / http://hdl.handle.net/2027/mdp.39015043503450
Public Domain in the United States, Google-digitized / http://www.hathitrust.org/access_use#pd-us-google

producten von Mikroorganismen zurückgeführt werden. Auf nähere Auseinandersetzungen über Toxinämie wollen wir nicht eingehen. Dass es sich in unseren Fällen um eine Intoxication mit Bakteriengiften gehandelt haben mag, dafür spricht auch der Uterusbefund. *E. Bumm*[37] sagt, „dass wenn die Infection aufs Endometrium localisiert bleibt, man Befunde wie bei putrider Endometritis erhält. Die oberflächlichen Schichten sind mit Bakterien durchsetzt, dann folgt ein schützender Granulationswall als Zone der Reaction. Das begleitende Fieber wird durch Resorption chemischer Stoffwechselproducte bedingt.“ Auf diese Art würden mechanische Verhältnisse den Bakterien das Einwandern in's Blut oder Lymphgefässsystem unmöglich machen, deren Stoffwechselprodukte aber filtrieren durch. Diese Erklärung, dass die Verlegung der uterinen Blut- und Lymphwege durch Exsudatmassen die Toxinämie zustandekommen liesse, würde für unsere Fälle Anwendung finden können. Aehnliche Fälle beschreibt *Canon* (l. c) Fall 49 und 50. Den von *Krannhals*[38] zusammengestellten Pseudomeningitiden bei Infectionskrankheiten und der Toxinaemia cerebrospinalis bei Pneumonie von *Seitz*[39] sind unsere Fälle von Toxinämie anzuschliessen.

Die Befunde der Literatur und unsere sind Beweise dafür, dass die puerperale Septikämie durch Staphylococcen und Streptococcen bedingt ist, dass deren bakteriologischer Nachweis in den meisten Fällen im Blut gelingt, so dass die intravitale Blutuntersuchung bei der Septikämie ein fast sicheres diagnostisches Hilfsmittel ist.

Eklampsie.

Ebenso wie die chemische Theorie über das Wesen der Eklampsie ist die bakterielle Theorie nicht genügend gestützt.

Combemale und *Bué*[40] haben in vier Fällen bakteriologisch Blut untersucht und finden in zwei Fällen eine Colonie, in den anderen, zwei und mehrere Colonien von Staphylococcus albus.

Haegler[41] hat negative Blutuntersuchungen. Im Harne fand er den Proteus (einmal), Mikrococcus ureae (einmal), Staphylococcus albus (einmal) und Diplococcen. *Heryott*[42] fand in fünf Fällen Bacillen im Harn.

Gerdes[43] fand in zwei Fällen 23 bis 24 Stunden post mortem Bacillen, welche *Hofmeister* für Proteus *Hauser* und postmortal in's Blut eingewandert erklärt.

Aus diesen Befunden kann man auf die Aetiologie der Eklampsie keinen Schluss machen. In unserem Falle konnten im Harne Streptococcen nachgewiesen werden. Das Blut hat ein negatives Resultat ergeben.

Digitized by Google
Original from UNIVERSITY OF MICHIGAN
Generated on 2019-07-08 19:59 GMT / http://hdl.handle.net/2027/mdp.39015043503450
Public Domain in the United States, Google-digitized / http://www.hathitrust.org/access_use#pd-us-google

I. 36jähr. Frau. Anamnese: Plötzlich unter heftigen Bauchschmerzen erkrankt. Es treten Krämpfe auf, Patientin wird bewusstlos. Tags darauf spontane Geburt einer todten Frucht im achten Monat.

Status: Coma. Clonische Krampfanfälle. Im Blut Leukocytose. Im Harn viel Eiweiss, zahlreiche epitheliale Blutcylinder, Blutkörperchen, Temperatur bis 40·4. Exitus letalis.

Klinische Diagnose: Eklampsie. Nephritis acuta.

Obductionsdiagnose: Hepatitis haemorrhagica, Haemorrhagiae recentes cerebri, cutis, membranae mucosae laryngis, tracheae, ventriculi, intestini, serosarum. Nephritis parenchym. acuta.

Bakteriologische Untersuchung. Im Blut: 0. Im Harn Streptococcen. Mikroskop: Kettencoccen mit Gramfärbung.

Agarstrich: feine, weisse, porzellanglänzende Colonien.

Mikroskop: fein granuliert, am Rand Schlingen und Ranken bildend.

Gelatine: nicht verflüssigend, im Stich feinkörniges Wachsthum

Bouillon: klar mit bröckligem Bodensatz.

Parametritis.

Die Parametritis könnte eine Bakterämie oder Bakteriurie zur Folge haben. Die Bakterämie würde im Einwandern der die Parametritis erzeugten Mikroorganismen ins Lymphgefässsystem ihre Ursache haben. Die Bakteriurie könnte theils auf dem Wege der Blutbahn oder direkt durch „Continuitätsinfection" *(Tavel)* zu Stande kommen. Der letzte Infectionsmodus lässt sich durch fortschreitendes Wachsthum der Entzündungserreger vom Parametrium in die Blase erklären. Eine Analogie hierfür wäre die von *Wreden*[44] experimentell erzeugte Einwanderung der Darmbakterien in die Blase sein.

Aus diesen Gründen ist Blut und Harn bei der Parametritis untersucht worden.

I. 23jähr. Köchin. Anamnese: Vierzehn Tage nach der Geburt tritt Fieber, Schüttelfrost, Schmerzen im Bauch auf.

Status: Abdomen meteoristisch aufgetrieben. Fieber bis 39·2. Im Harne kein Eiweiss. Im Blut keine Leukocytose. Die Genitaluntersuchung ergibt eine Parametritis acuta.

Bakteriologische Untersuchung. Im Blut: 0. Im sauer reagierenden Harn: Bakterium coli.

Mikroskop: Stäbchen ohne Gramfärbung.

Agarstrich: theils einzelne, theils confluierende grauweisse Colonien.

Gelatine: nicht verflüssigend, transparente Form.

Bouillon: diffus trüb. Indolreaction.

Zuckeragar: vergährend.

Digitized by Google Original from UNIVERSITY OF MICHIGAN
Generated on 2019-07-08 19:59 GMT / http://hdl.handle.net/2027/mdp.39015043503450
Public Domain in the United States, Google-digitized / http://www.hathitrust.org/access_use#pd-us-google

Kartoffel: erbsenbreiartiger Belag.

Die wiederholte Harnuntersuchung ergibt das Bakterium coli.

II. 19jähr. Magd. Anamnese: Vor zwei Tagen verspürte Patientin Schmerzen beim Urinieren. Schmerzhaftigkeit der rechten Brustseite, Kopfschmerz, Schüttelfrost, Schmerzen im Bauch.

Status: Bronchitis. Abdomen schmerzhaft namentlich im rechten Hypogastrium. Temperatur bis 39·6. Im Harne Spuren Eiweiss. Im Blut mässige Leukocytose. Die gynäkologische Untersuchung ergibt eine rechtsseitige acute Para- und Perimetritis.

Bakteriologische Untersuchung. Im Blut θ. Im Harn Bakterium coli. Mikroskopisch: Walzenförmige Stäbchen ohne Gramfärbung.

Agarstrich: grauweisse, runde Colonien.

Gelatine: nicht verflüssigend.

Bouillon: diffus getrübt. Indolreaction.

Zuckeragar: vergährend.

Die wiederholte Harnuntersuchung ergab Bakterium coli.

III. 42jähr. Frau. Anamnese: Nach der Entbindung trat Schmerzhaftigkeit der linken Bauchseite auf. Fieber.

Status: Parametritis sinistra. Starres Infiltrat.

Bakteriologische Untersuchung. Im Blut und Harn: θ.

IV. 38jähr. Frau.

Bakteriologische Untersuchung. Im Harne: θ.

In vier Fällen von recenter Parametritis wurde in zwei Fällen im Harn Bakterium coli nachgewiesen.

Typhus abdominalis.

Bei der Vielgestaltigkeit des Verlaufes des typhösen Processes, bei der Häufigkeit metastatischer Organerkrankungen (Pneumonie, Endo, Pericarditis, Abscessbildungen) und bei dem für Resorption von Bakterien günstigen Sitz der Primäraffection war es erklärlich, dass die bakteriologische Blut- und Harnuntersuchung zu diagnostischen Zwecken schon frühzeitig geübt wurden.

Die Milzpunctionen haben meist positive Resultate ergeben. *Meisels*[45] verzeichnet Fälle mit positiven Befunden. *Lucatello*[46] hat unter 13 Fällen 10 mal Resultate. *Bruschettini*[47] findet neben Typhusbacillen noch Strepto- und Staphylococcen. *Redtenbacher*[48] hat in 13 Fällen 10 mal, *E. Neisser*[49] in 12 Fällen 11 mal Thyphusbacillen gefunden. Aus Roseolen wurden zuerst von *R. Neuhaus*[50] und *L. Rütimeyer*[51] Typhusbacillen gewonnen. Diese Resultate werden von späteren Untersuchern bestätigt.

Ungünstiger gestaltet sich die Statistik bezüglich der Befunde bei direkter Blutuntersuchung in vivo. *Seitz*[52] hat 11 Fälle,

Digitized by Google
Original from UNIVERSITY OF MICHIGAN
Generated on 2019-07-08 19:59 GMT / http://hdl.handle.net/2027/mdp.39015043503450
Public Domain in the United States, Google-digitized / http://www.hathitrust.org/access_use#pd-us-google

Fränkel und *Simonds*[53] sechs Fälle, *Lucatello* (l. c.) neun Fälle, *Merkel* und *Goldschmidt*[54] sechs Fälle, *Janowsky*[55] 26 Fälle untersucht, alle mit negativem Resultate. *Wiltschour*[56] hat unter 35 Fällen einen positiven Befund. *M. Thiemich*[57] hat in sieben Fällen 1 mal Typhusbacillen, in drei Fällen nicht pyogene Coccen gefunden. *Loison, Simonin* und *Arnaud*[58] haben in 66 Fällen (241 Culturen) Blut untersucht. Sie fanden in 55 Fällen Mikroorganismen und zwar 45 mal Staphylococcen, 1 mal Typhusbacillen, 3 mal Typhusbacillen und Staphylococcen, 1 mal Coli und Staphylococcen.

Sittmann (l. c.) hat in vier Fällen 2 mal Staphylococcen (aureus, albus) nachgewiesen. In diesen 176 Fällen sind aus dem Blut in vivo 3 mal Typhusbacillen allein, 3 mal Typhusbacillen mit Staphylococcen gezüchtet worden. Die positiven Befunde ergaben meist Staphylococcen.

Bessere Resultate hat die bakteriologische Harnuntersuchung aufzuweisen.

H. Neumann[59] hat in 48 Fällen 11 mal, *Seitz* von 7 Fällen 2 mal, *Konjajeff* von 20 Fällen 3 mal, *Hueppe* von 18 Fälleu 1 mal Typhusbacillen (Cit. nach *Neumann*), *Karlinski*[60] in 44 Fällen 21 mal Typhusbacillen, 1 mal Typhusbacillen und Streptococcen nachgewiesen., *Wright*[61] hat in sieben Fällen 6 positive Befunde. *Silvestrini*[62] fand in 41 Fällen unter 34 positiven Befunden in 78 % Staphylococcen, in 20 % Typhusbacillen mit Staphylococcen.

In 185 Fällen wurde also in 44 Fällen der Typhusbacillus rein, in drei Fällen mit Staphylococcen und Streptococcen aus dem Harn gezüchtet. In 32 Fällen wurden Staphylococcen nachgewiesen.

Neumann glaubt, dass die Typhusbacillen im saueren Harn, im Gegensatz zu vielen anderen Mikroorganismen, unter den günstigsten Bedingungen sich befinden. *Merkel* und *Goldschmidt* sagen, dass sich der Typhusbacillus im saueren Harn sogar vermehrt. Diese Angaben würden den häufigen culturellen Nachweis der Typhusbacillen im Harn erklärlich machen. Auffallend und nicht erklärt bleiben die relativ zahlreichen Harnbefunde im Gegensatz zu den spärlichen positiven direkten Blutbefunden.

Die im Blut und Harne nachgewiesenen Staphylo- und Streptococcen bei Typhus sind im Sinne einer Secundärinfection zu deuten, als heterologe Bakteriämien oder Bakteriurien. Das Ergebnis unserer Untersuchungen widerspricht nicht den Literaturangaben. Als Nährböden für die Züchtung wurde Agar und Gelatine gleichzeitig verwendet.

Digitized by Google
Original from UNIVERSITY OF MICHIGAN
Generated on 2019-07-08 19:59 GMT / http://hdl.handle.net/2027/mdp.39015043503450
Public Domain in the United States, Google-digitized / http://www.hathitrust.org/access_use#pd-us-google

I. 19jähr. Gehilfe. Anamnese: Zugereist von Prag. Vor vier Tagen trat Mattigkeit, Fieber, Erbrechen auf.

Status: Bronchitis. Meteorismus. Ileocoecalgurren. Milztumor. Diarrhoen. Breiige Stühle. Temperatur bis 40·5. Im Harn kein Eiweiss. Im Blut keine Leukocytose. Im Verlauf der Krankheit tritt ein Abscess an der Streckseite des Ellbogengelenkes auf. Die bakteriologische Untersuchung des Eiters ergab den Staphylococcus aureus.

Bakteriologische Untersuchung. Im Harn: Staphylococcus albus. Mikroskop.: Coccen mit Gramfärbung.

Agarstrich: weisse runde Colonien.

Gelatine: langsame Verflüssigung.

Bouillon: schwach diffus trüb mit Bodensatz.

Pathogenität: für Mäuse nicht pathogen.

II. 58jähr. Arbeiter. Anamnese: Seit vierzehn Tagen matt, fiebert. Obstipation.

Status: Milztumor. Im Harn kein Eiweiss. Temperatur bis 39·6.

Bakteriologische Untersuchung. Im Blut: 0. Im Harne: Staphylococcus albus. Mikroskop.: Coccen mit Gramfärbung.

Agarstrich: weisse Colonien.

Agarstich: Wachsthum im Stich, um die Einstichsöffnung eine weisse Scheibe.

Gelatine: rasch trichterförmig verflüssigend.

Bouillon: diffus trüb.

Pathogenität: für Mäuse pathogen.

III. 19jähr. Magd. Anamnese: Vor drei Tagen trat Kältegefühl mit Mattigkeit auf. Schweiss. Kopfschmerz. Schwindel. Stuhl regelmässig.

Status: Meteorismus. Milztumor. Ileocoecalgurren. Flüssige Stühle. Temperatur bis 40·6. Im Harn Aceton und Diazoreaction positiv, kein Eiweiss. Keine Leukocytose.

Bakteriologische Untersuchung. Im Blut: 0. Im Harn: Staphylococcus aureus. Mikroskopisch: Coccen mit Gramfärbung.

Agar: gelbe runde Colonien.

Agarstich: Wachsthum im Stich, um die Einstichsöffnung eine gelbe Scheibe.

Gelatine: trichterförmig verflüssigend.

Bouillon: diffus trüb.

Pathogenität: für Mäuse pathogen.

Die während der Krankheit wiederholte Harnuntersuchung ergab stets den Staphylococcus aureus, das Blut war steril.

Der Harn nach Ablauf der Infection hat ein negatives Resultat ergeben.

IV. 28jähr. Knecht. Anamnese: Vor acht Tagen mit Kopfschmerz, Schüttelfrost erkrankt. Anfangs Obstipation, später flüssige Stühle.

Status: Bronchitis. Milztumor. Meteorismus. Breige Stühle. Temperatur 39.

Digitized by Google
Original from UNIVERSITY OF MICHIGAN
Generated on 2019-07-08 19:59 GMT / http://hdl.handle.net/2027/mdp.39015043503450
Public Domain in the United States, Google-digitized / http://www.hathitrust.org/access_use#pd-us-google

Im Harn kein Eiweiss, Diazoreaction. Im Blut keine Leukocytose. Patient, der schon afebril war, bekommt plötzlich unter Fieberanstieg bis 40·5 ein Recidiv.

Bakteriologische Untersuchung. Die dreimalige Blut- und Harnuntersuchung im Typhus: θ.

Im Recidiv: Im Harn: Staphylococcus albus. Mikroskop: Coccen mit Gramfärbung.

Agar: weisse Colonien.

Gelatine: trichterförmig verflüssigend.

Bouillon: diffus trüb.

Im Blut (zwei Tage später untersucht): Typhusbacillen.

Mikroskopisch: plumpe Stäbchen ohne Gramfärbung.

Gelatine: weissliche Colonien, nicht verflüssigend.

Agar: grauweisse Colonien.

Bouillon: diffus trüb.

Zuckeragar: nicht vergährend.

Kartoffel: unsichtbares Wachsthum.

V. 19jähr. Arbeiterin. Anamnese: Vor vier Tagen unter Kopfschmerz, Fieber und Erbrechen erkrankt.

Status: Meteorismus. Druckempfindlichkeit im Abdomen. Ileocoecalgurren. Milztumor. Lichtgelbe, flüssige Stühle. Temperatur 39·8. Im Harn Eiweiss, granulierte Cylinder, Diazoreaction negativ.

Bakteriologische Untersuchung: Im Blut: θ. Im Harn: Typhusbacillen. Mikroskop.: Stäbchen ohne Gramfärbung.

Gelatine: feine Colonien nicht verflüssigend.

Zuckeragar: nicht vergährend.

Kartoffel: unsichtbares Wachsthum.

Im hängenden Tropfen charakteristische Eigenbewegung.

VI. 36jähr. Magd.

Status: Roseolen. Ileocoecalgurren. Milztumor. Breiige Stühle. Temperatur bis 40. Im Harn Eiweiss, Diazoreaction. Im Blut keine Leukocytose.

Bakteriologische Untersuchung: Im Blut und Harn: Ø.

Untersucht wurden 6 Fälle von Typhus abdom. Die Blutuntersuchung ergab 1 mal Typhusbacillen, in 4 Fällen negatives Resultat. Im Harne konnten 1 mal Typhusbacillen, 3 mal Staphylococcus albus, 1 mal Staphylococcus aureus nachgewiesen werden.

Aus dem früher angeführten und auf Grund eigener Erfahrung muss man sagen, dass die direkte Blutuntersuchung bei Typhus für diagnostische Zwecke nicht brauchbar ist, auch dann nicht, wenn man, wie *Sittmann* es vorschlägt, genügend Blut nimmt und öfters untersucht.

Neumanns Behauptung (l. c.), dass der Typhusbacillus nicht gerade häufig im Harne zu finden ist, dass aber das Vorhandensein

Digitized by Google
Original from UNIVERSITY OF MICHIGAN
Generated on 2019-07-08 19:59 GMT / http://hdl.handle.net/2027/mdp.39015043503450
Public Domain in the United States, Google-digitized / http://www.hathitrust.org/access_use#pd-us-google

desselben im Harne die Diagnose beweist, das Fehlen nicht zum Verwerfen der Diagnose berechtigt, bleibt aufrecht. *Karlinski* (l. c.) kommt zu ähnlichen Schlüssen. Bezüglich der Staphylococcenbefunde überhaupt, sowol im Blut als im Harn, und deren Provenienz können wir uns nicht näher aussprechen. Die im Harne auftretenden Staphylococcen werden wahrscheinlich hämatogenen Ursprungs sein.

Im Falle III konnten die im Verlauf der Infection nachgewiesenen Coccen nach Ablauf derselben, im Harne nicht mehr gefunden werden.

Im Falle IV war der Harn Anfangs steril, später konnte der Staphylococcus nachgewiesen werden. In den meisten unserer Typhusfälle war kein typisches Fieber vorhanden.

Perityphlitis.

I. 19jähr. Magd. Anamnese: Vor drei Tagen mit Schmerzen im Bauch erkrankt. Fieber. Obstipation.

Status: Meteorismus. Im rechten Hypogastrium ein Tumor von mässig harter Consistenz, schmerzhaft. Temperatur bis 39·5. Im Harn Indican. Im Blut Leukocytose.

Bakteriologische Untersuchung. Im Blut: θ.
Die dreimalige Harnuntersuchung: Ø.
Im 4. und 5. Harn: Staphylococcus albus.
Mikroskop.: Coccen zu Haufen, zu zweien. Gramfärbung.
Agarstrich: runde weisse Colonien.
Gelatine: verflüssigend.
Bouillon: schwach diffus trüb.

II. 41jähr. Köchin. Anamnese: Vor vier Tagen traten heftige Schmerzen in der Ileocoecalgegend auf. Allgemeine Mattigkeit. Fieber.

Status: In der Ileocoecalgegend ein druckschmerzhafter Tumor. Kein Milztumor. Im Harne Indican. Im Blut Leukocytose. Temperatur bis 39.

Bakteriologische Untersuchung. Im 1. Blut und Harn: θ. Im 2. Blut: θ.
Im Harn: Staphylococcus albus.
Mikroskopisch: Coccen mit Gramfärbung.
Agar: weisse glänzende Colonien.
Gelatine: rasch trichterförmig verflüssigend.

In zwei Fällen von Perityphlitis ist erst im Verlauf der Erkrankung der Staphylococcus albus im Harne aufgetreten. Der Harn, zu Anfang der Erkrankung einigemal untersucht, ist steril gewesen.

Digitized by Google
Original from UNIVERSITY OF MICHIGAN
Generated on 2019-07-08 19:59 GMT / http://hdl.handle.net/2027/mdp.39015043503450
Public Domain in the United States, Google-digitized / http://www.hathitrust.org/access_use#pd-us-google

Peritonitis tuberculosa.

I. 15jähr. Mädchen.

Bakteriologische Untersuchung. Im Blut und Harn: 0.

II. 36jähr. Frau.

Bakteriologische Untersuchung. Im Blut und Harn: 0.

III. 36jähr. Taglöhnerin.

Bakteriologische Untersuchung. Im Blut und Harn: 0.

In drei Fällen tuberculöser Peritonitis sind die Resultate der Blut- und Harnuntersuchung negativ.

Icterus.

I. 25jähr. Frau. Diagnose: Icterus catarrhalis.

Bakteriologische Untersuchung. Im Harne: 0.

II. 19jähr. Arbeiter. Diagnose: Catarrh. infectios. intestini cum ictero.

Bakteriologische Untersuchung. Im Harne: 0.

III. 51jähr. Frau. Diagnose: Cholelithiasis, Icterus.

Bakteriologische Untersuchung. Im Blut und Harn: 0.

IV. 30jähr. Frau. Diagnose: Tubercul. gland. lymphat. ad portam hepat. Icterus.

Bakteriologische Untersuchung. Im Blut und Harn: 0.

In vier Fällen von Icterus verschiedener Aetiologie konnten weder im Harn noch im Blut Mikroorganismen nachgewiesen werden.

Pneumonie.

Zahlreiche Befunde von Pneumococcen im postmortalen Blut und Organen würden dafür sprechen, dass bei Pneumonien eine Blutinfection d. h. eine Bakteriämie, bezw. eine Bakteriurie eine nicht seltene Erscheinung sein sollte. Entspricht dieses am Cadaver gewonnene Resultat den topischen Verhältnissen in vivo, dann müssten Pneumococcen sowol im Blut als auch im Harne häufig nachzuweisen sein. Viele von den Fällen mit positiven Befunden sind nicht als einfache Pneumonien, sondern als Septikämien aufzufassen, welche im Verlaufe der Pneumonie auftraten, oder vor derselben schon bestanden. *Belfanti*[63] hat von vielen untersuchten Fällen nur sechs positive Befunde, fünf Fälle davon verliefen letal. *Goldscheider*[64] verzeichnet einen positiven Fall bei einer Pneumonie in Gravida. *Boulay*[65] hat in vier Fällen zwei positive Befunde, diese sind jedoch in Agone gewonnen. *Friedländer*[66] hat in sechs Fällen einen positiven Befund. *Netter*[67] hat einen Fall compliciert mit Meningitis und Peritonitis, mit

Digitized by Google
Original from UNIVERSITY OF MICHIGAN
Generated on 2019-07-08 19:59 GMT / http://hdl.handle.net/2027/mdp.39015043503450
Public Domain in the United States, Google-digitized / http://www.hathitrust.org/access_use#pd-us-google

positiven Befund. *Casatti*[68] findet in leichten und schweren Formen Diplococcen im Blut. *Sittmann* (l. c.) hat 16 Fälle von Pneumonien untersucht und gibt zehn positive Pneumococcenbefunde an. Seine Resultate würden freilich für ein häufiges Vorkommen von Pneumococcen im Blute sprechen. Die Krankengeschichten aber und die Obductionsdiagnosen der Fälle lehren, dass es sich erstens um vier letal endigende Fälle handelte, welche analog den von *Marchiafava* und *Bignami*[69] beschriebenen Fällen, als Septikämien aufzufassen sind.

Fall XIII betraf eine Pneumonie in Gravida, zudem noch mit einer serofibrinösen Pleuritis und Pericarditis, einer trüben Schwellung der Leber und Nieren, compliciert.

Im Falle XXV lautet die Obductionsdiagnose auf käsige Pneumonie und tuberculöse Cavernen der rechten Lunge, kleines abgesacktes Empyem der rechten Pleurahöhle, eitrig fibrinöse Pericarditis.

Im Falle XXVI war ausser einer pneumonischen Infiltration der linken Lunge geringes tuberculöses Infiltrat des rechten Oberlappens, eitrige Pericarditis, ulceröse Endocarditis, beiderseitige fibrinöse Pleuritis, trübe Schwellung und Granularatrophie der Nieren. Metastatischer Abscess im linken Schultergelenk.

Sittmann hebt diese Complicationen hervor und führt alle Fälle als Septikämien nach Pneumonie an.

Im Falle XXIII, XXIX konnten Pneumococcen nicht culturell nachgewiesen werden, nur mikroskopisch ist die Diagnose auf Pneumococcen gemacht worden.

Im Falle XXVIII war gleichzeitig eine cerebrospinale Meningitis. Diese Befunde dürften für die Pneumonie als solche nicht allgemeine Gültigkeit haben. — Obzwar die postmortalen Nierenbefunde auf ein häufiges Vorkommen von Pneumococcen im Harn schliessen liessen, wurde der Harn bei Pneumonien wenig berücksichtigt. *Seitz* (s. *Neumann*) hat in fünf, *Neumann* (l. c.) in sieben Fällen negative Resultate erhalten. — Unsere Fälle betreffen uncomplicierte Pneumonien, welche, wenn auch nur zwei letal verliefen, doch als schwere Formen bezeichnet werden müssen.

I. 42jähr. Diener. Anamnese: Vor sechs Tagen trat Fieber und Schwellung des Gesichtes auf. Erysipel. Patient wurde wegen Delirien auf die psychiatrische Klinik gebracht, von hier nachdem das Erysipel fast abgelaufen war, wurde er auf unserer Klinik aufgenommen.

Status: Erisipel fac. im Ablauf. In der rechten Lunge zahlreiche mittelblasige Rasselgeräusche. Milztumor. Temperatur 39. Vier Tage nach der Aufnahme entwickelt sich eine rechtsseitige Pneumonie. Im Harne kein Eiweiss. Im Blut Leukocyten. Exitus letalis.

Digitized by Google
Original from UNIVERSITY OF MICHIGAN
Generated on 2019-07-08 19:59 GMT / http://hdl.handle.net/2027/mdp.39015043503450
Public Domain in the United States, Google-digitized / http://www.hathitrust.org/access_use#pd-us-google

Klinische Diagnose: Pneumonia croup. Erysipel.

Obductionsdiagnose: Pneumonia croup. lobi infer. et medii dextri in stad. hepat. flava et gris. Degeneratio adiposa myocardii et parenchym. hepatis et renum.

Bakteriologische Untersuchung. Im Blut ein Tag ante mortem. Diplococcus pneumoniae. Mikroskop.: lanzettförmige Coccen mit den zugespitzten Enden einander zugekehrt. Gramfärbung.

Agar: feine glänzende Colonien.

Gelatine: kein sichtbares Wachsthum.

Bouillon: schwach diffus trüb.

Im Harn (postmortem aus der Blase): θ.

II. 37jähr. Taglöhner. Anamnese: Vor einer Woche mit Schüttelfrost, Fieber erkrankt. Es stellte sich Husten mit schleimigem Auswurf ein, Kurzathmigkeit.

Status: Pneumonia crouposa. Im Harn Eiweiss.

Bakteriologische Untersuchung. Im Blut: θ. Im Harn Staphylococcus albus.

Mikroskop.: Coccen mit Gramfärbung.

Agarstrich: weisse glänzende Colonien.

Agarstich: Wachsthum im Stich, um die Einstichsöffnung eine weisse, scharfrandige Scheibe.

Gelatine: rasch trichterförmig verflüssigend.

Bouillon: diffus trüb.

Pathogenität: für Mäuse pathogen.

III. 30jähr. Frau. Anamnese: Vor vier Tagen unter Schüttelfrost, Kopfschmerz, Erbrechen erkrankt.

Status: Pneumonia crouposa sin. Im Harn Eiweiss. Im Blut Leukocytose.

Bakteriologische Untersuchung. Im 1. Blut und Harn: θ. Sechs Tage darauf im 2. Harn: Staphylococcus aureus.

Mikroskop.: Coccen mit Gramfärbung.

Agarstrich: gelbe runde Colonien.

Agarstich: Wachsthum im Stich, um die Einstichsöffnung eine flache gelbe Scheibe.

Gelatine: trichterförmig verflüssigend.

Bouillon: diffus trüb.

Die nach zwei und zehn Tagen untersuchten Harne: θ.

IV. 26jähr Magd. Anamnese: Vor drei Tagen unter Schüttelfrost, Husten, erkrankt. Vor acht Wochen entbunden.

Status: Pneumonia crouposa, Endocarditis recens. Nephritis gravid. obsolesc.

Bakteriologische Untersuchung. Im 1. Blut und Harn: θ. Im 2. Harn: θ.

Nach fünf Tagen im Harn: Staphylococcus aureus.

Mikroskop.: Coccen mit Gramfärbung.

Digitized by Google Original from UNIVERSITY OF MICHIGAN

Generated on 2019-07-08 19:59 GMT / http://hdl.handle.net/2027/mdp.39015043503450
Public Domain in the United States, Google-digitized / http://www.hathitrust.org/access_use#pd-us-google

Agar: gelbe runde Colonien.
Gelatine: rasch trichterförmig verflüssigend.
Bouillon: diffus trüb.

V. 35jähr. Arbeiterin. Anamnese: Vor vier Wochen plötzlich erkrankt, mit Schüttelfrost, Husten, Schmerzen auf der Brust, Erbrechen.

Status: Pneumonia crouposa lobi sup. et medii dextri. Im Harne Eiweiss. Im Blut Leukocytose.

Bakteriologische Untersuchung. Im 1. Blut und Harn: θ. Im 2. Harn: Staphylococcus aureus.

Mikroskop.: Coccen mit Gramfärbung.

Agar: gelbe runde Colonien.

Agarstich: Wachsthum im Stich mit einer oberflächlichen gelben Scheibe.

Gelatine: trichterförmig verflüssigend.
Bouillon: diffus trüb.
Im 2. Blut: θ.
Nach drei Tagen im 3. Harn: θ.

VI. 25jähr. Schneiderin.

Status: Pneumonia croup. sin. Pleuritis sin. Im Harn Eiweiss. Im Blut Leukocytose.

Bakteriologische Untersuchung. Im 1. Blut und Harn: θ.
Die weiteren Harnuntersuchungen sind negativ geblieben.

VII. 42jähr. Taglöhner.

Klinische Diagnose: Pneumonia crouposa dextra et sin., menigitis verosimil.

Obductionsdiagnose: Pneumonia lobul. pulm. dextri totius et lobi inf. sin. Endocarditis mycotica ad valv. mitral. Meningitis purul. metast.

Bakteriologische Untersuchung. Im Blut: θ.

VIII. IX. X. XI. XII.

Bakteriologische Untersuchung. Im Blut und Harn: θ.

Es wurden im Ganzen 12 Fälle von Pneumonie untersucht. Die Blutuntersuchung ist blos in einem Fall positiv ausgefallen. Dieser Fall ist aber nicht als eine einfache Pneumonie, sondern als ein Analogon aufzufassen für die von *Roger*[70] und *Noorden*[71] beschriebenen Pneumonien im Anschluss an Erysipel. Ausserdem ist das Blut in unserem Fall agonal gewonnen.

Was die Harnuntersuchung betrifft, so wurde niemals der Diplococcus pneum. gefunden. In vier Fällen wurden Staphylococcen nachgewiesen, zweimal der aureus, zweimal der albus. In zwei Fällen konnte das Auftreten des Staphylococcus im Harne während der Infection, das Verschwinden mit dem Ablauf der Infection constatiert werden. Der Harn in diesen Fällen zu Beginn war

Digitized by Google
Original from UNIVERSITY OF MICHIGAN
Generated on 2019-07-08 19:59 GMT / http://hdl.handle.net/2027/mdp.39015043503450
Public Domain in the United States, Google-digitized / http://www.hathitrust.org/access_use#pd-us-google

keimfrei. — Sowol aus den Literaturangaben als auch aus unseren Untersuchungen geht hervor, dass die Blutuntersuchung bei Pneumonien nicht als diagnost. Hilfsmittel benutzt werden kann. Die Pneumococcen dürften wahrscheinlich nur in schweren Fällen von Pneumonie oder in Fällen reiner Pneumococcenseptikämie mit secund. Localisation in den Lungen und anderen Organen, im Blute in vivo nachweisbar sein.

Die Harnuntersuchung ist auch für die Diagnose der Pneumonie nicht verwerthbar, sie gibt aber eventuelle Aufschlüsse über die Ausscheidung anderer Mikroorganismen als der Erreger im Verlaufe dieser Krankheit.

Meningitis cerebrospinalis.

Wegen der von einigen Seiten vertretenen ätiologischen Gemeinschaft der Pneumonie und der Meningitis cerebrospinalis haben wir folgenden Fall untersucht. Das Resultat der bakteriologischen Blutuntersuchung war negativ.

I. 22jähr. Arbeiterin. Anamnese: Vor vier Tagen unter Kopfschmerz, Fieber, Erbrechen, Delirien, zeitweiser Bewusstlosigkeit erkrankt.

Status: Patientin somnolent. Schwerhörigkeit, Nackensteifigkeit. Herpes lab., Milztumor. Gesteigerte Reflexe. Temperatur 38·5. Im Harn Eiweiss. Nach acht Tagen fieberlos, geheilt.

Bakteriologische Untersuchung. Im Blut: θ.

Pleuritis.

I. 19jähr. Magd.

Status: Pleuritis serosa, später wird sie plötzlich eitrig.

Bakteriologische Untersuchung. Im Blut und Harn θ.

Nachdem das Exsudat eitrig geworden ist: Im 2. Blut und Harn: θ.

II. 37jähr. Frau.

Status: Pleuritis serosa dextra postpuerp.

Bakteriologische Untersuchung: Im Blut und Harn: θ

III. 24jähr. Köchin.

Status: Pleuritis exsudat. sin. postpuerp.

Im 1. 3. Harn: θ.

Im 1. Blut und 2. Harn: θ.

IV. 20jähr. Mann.

Status: Pyopneumothorax saccat. dexter.

Bakteriologische Untersuchung. Im Blut: θ. Im Blut und Harn: θ.

Digitized by Google
Original from UNIVERSITY OF MICHIGAN
Generated on 2019-07-08 19:59 GMT / http://hdl.handle.net/2027/mdp.39015043503450
Public Domain in the United States, Google-digitized / http://www.hathitrust.org/access_use#pd-us-google

In drei Fällen von theils seröser, theils eitriger Pleuritis waren weder im Blut, noch im Harn Mikroorganismen zu finden.

Bronchitis acuta.

In fünf Fällen konnten weder im Blut noch im Harn Mikroorganismen nachgewiesen werden.

I. 21jähr. Köchin. Anamnese: Vor vier Tagen trat Husten, Fieber, Schmerzen auf der Brust auf.

Status: Bronchitis.

Bakteriologische Untersuchung. Im Blut und Harn: ∅.

II. 20jäh. Arbeiterin.

Status: Diffuse Bronchitis, Milztumor, Diarrhoen, Temperatur bis 38.5.

Bakteriologische Untersuchung. Im Blut und Harn: 0.

Nach Ablauf der Infection. Im Harn: 0.

III. 21jähr. Mann.

Status: Bronchitis. Temperatur 39·6.

Bakteriologische Untersuchung. Im Blut und Harn: 0.

Nach Ablauf der Infection. Im Harn: 0.

IV. 23jähr. Magd. Anamnese: Mit Fieber, Schüttelfrost, Kopfschmerz, Husten erkrankt.

Status: Bronchitis. Milztumor. Temperatur 39·2, nach vier Tagen afebril.

Bakteriologische Untersuchung. Im Blut: 0.

V. 25jähr. Magd. Anamnese: Mit Fieber, Husten erkrankt.

Status: Bronchitis, Temperatur bis 38. Im Harn Eiweiss, hyaline Cylinder, Nierenepith., Leukocyten. Tagsdarauf Patient afebril, im Harn nach zwei Tagen kein Eiweiss, keine Formelemente.

Bakteriologische Untersuchung. Im Blut und Harn: 0.

Nach Ablauf der Infection. Im Harn: 0.

Pericarditis, Endocarditis acuta.

Strümpell sagt in seinem Lehrbuch, „dass die Endocarditis in ätiologischer Hinsicht durchaus nicht als eine einheitliche Krankheitsform aufzufassen sei.“ Sowol die experimentellen Arbeiten über die künstliche Erzeugung der Endocarditis, als auch die an der Leiche gemachten Befunde sprechen auch dafür, dass pathogene Mikroorganismen überhaupt an der Entstehung einer Endocarditis mitbetheiligt sind. Die Blut- und Harnuntersuchungen in vivo bei Endocarditis sind zu spärlich, als dass man sich ein Urtheil über den diagnostischen Werth derselben bilden könnte.

Petruschky (l. c.) hat in zwei Fällen im Blut, einmal Streptococcen nachgewiesen. *Neumann* (l. c.) hat in einem Falle im Harn

Digitized by Google
Original from UNIVERSITY OF MICHIGAN
Generated on 2019-07-08 19:59 GMT / http://hdl.handle.net/2027/mdp.39015043503450
Public Domain in the United States, Google-digitized / http://www.hathitrust.org/access_use#pd-us-google

den Staphylococcus aur. gefunden. Postmortal hat *Weichselbaum*[70] in zwei Fällen einmal Streptococcen nachgewiesen.

I. 20jähr. Mann.
Status: Pericarditis exsudativa. Geringes Fieber.

Bakteriologische Untersuchung. Im Blut und Harn: θ.

II. 18jähr. Mädchen. Anamnese: Mit Gelenkschmerzen, Fieber, Schmerzen auf der Brust erkrankt. Später Athemnoth.
Status: Pericarditis exsudativa. Temperatur bis 39·5.

Bakteriologische Untersuchung. Im Blut und Harn: θ

III. 33jähr. Frau. Anamnese: Vor drei Wochen mit Gelenksschwellungen und gleichzeitiger Schmerzhaftigkeit in der Herzgegend erkrankt. Fieber.
Status: Gelenksschwellungen. Fieber. Systol. Geräusch an der Mitralis. Periccardiales Reibegeräusch. Exitus letalis.
Klinische Diagnose: Endocarditis, Pericarditis, Polyarthritis.
Obductionsdiagnose: Insufficientia valv. mitral. cum stenos. ost. ven. sin. ex endocarditide obsoleta et acuta verrucosa. Insufficientia valvul. mitral. ex endocardit. acut. verruc. post polyarthr. rheumat.

Bakteriologische Untersuchung. Im Blut: θ Im Harn: Streptococcen.

Mikroskop.: längliche Coccen in Ketten, Gram.
Agarstrich: feine stecknadelkopfgrosse Colonien.
Mikroskop.: granuliert mit Randketten.
Gelatine: nicht verflüssigend.
Bouillon: klar mit körnigem Bodensatz.

IV. 24jähr. Köchin. Anamnese: Vor drei Wochen mit Schüttelfrost, Fieber, Erbrechen erkrankt. Diarrhoe. Patientin schwitzt bei Nacht.
Status: An der Herzspitze syst. diast. Geräusch. Ueber der Pulmonalis syst. Reiben. Milztumor. Temperatur bis 39·5. Intermittierendes Fieber. Im Blut Leukocytose. Thrombosen in der Art. brachial. sin., Iliaca dextra. Diarrhoen. Schmerzhaftigkeit des Abdomens. Exitus letalis.
Klinische Diagnose: Endocarditis ulcerosa, Pericarditis, Pleuritis dextra, Pyaemia, Embolia et Thrombos. art. iliac. dextrae et brachial. sin.
Obductionsdiagnose: Pyaemia ex endocarditide. Endocarditis bacterica ad valv. mitralem et tricusp. cum abscessibus multipl. renum et intestini tenuis. infarctibus in suppur. renum, lienis. Embolia purul. Arter. iliac., brach. sin.

Bakteriologische Untersuchung. Im 1. 2. Blut und Harn: θ. Im 3. Blut: Streptococcen.

Mikroskop.: Coccen in langen Ketten.
Agarstrich: feine Colonien mikroskopisch fein granuliert, Randschlingen bildend.
Gelatine: nicht verflüssigend.
Bouillon: ohne Trübung mit körnigem Bodensatz.
Im 3. Harn: θ. Im 4. und 5. Harn: Bakt. coli.

Digitized by Google
Original from UNIVERSITY OF MICHIGAN
Generated on 2019-07-08 19:59 GMT / http://hdl.handle.net/2027/mdp.39015043503450
Public Domain in the United States, Google-digitized / http://www.hathitrust.org/access_use#pd-us-google

Mikroskop.: Stäbchen ohne Gram.
Agarstrich: runde grauweisse Colonien.
Gelatine: nicht verflüssigend.
Bouillon: diffus trüb, spec. riechend, Indol.
Zuckeragar: vergährend.

V. 13jähr. Lehrling. Anamnese: Vor acht Tagen mit Schüttelfrost, Fieber, Kopfschmerz erkrankt.

Status: An der Herzspitze syst. Geräusch. 2. Pulmonalton accentuirt. Milztumor. Im Blut Leukocytose.

Bakteriologische Untersuchung. Im Blut und Harn: θ

VI. VII.

Bakteriologische Untersuchung. Im Blut: θ

In zwei Fällen von Pericarditis war Blut und Harn steril. In fünf Fällen acuter Endocarditis haben zwei Fälle positive Befunde ergeben und zwar Streptococcen im Harn im Falle III, im Blut im Falle IV, der im letzten Fall gleichzeitig untersuchte Harn war steril, erst später wurde in dem Harn Bakt. coli gezüchtet.

Die Fälle III und IV sind Septikämien. Die das klinische Krankheitsbild beherrschende Endocarditis kann als Theilerscheinung der Septikämie aufgefasst werden. Da solche Fälle klinisch ganz manigfach verlaufen, und oft eine Differentialdiagnose gestellt werden muss, könnte die bakteriologische Blut- oder Harnuntersuchung diagnostische Dienste leisten.

Tuberculosis pulmonum.

Von einer Reihe von Autoren wird der Standpunkt vertreten, dass bei der Tuberculose der Lungen eine Misch- bezw. Secundärinfection ein häufiges Vorkommnis sei. Theils auf das Eindringen dieser Mikroorganismen ins Blut, theils auf die Resorption von toxischen Stoffwechselproducten derselben wird das septische Fieber und andere Erscheinungen, welche im Verlauf der Tuberculose auftreten, zurückgeführt. Deswegen wurde das Blut bei Tuberculose der Lungen in vivo auf pyogene Coccen hin untersucht. *Jakowsky*[78] hat in neun Fällen sieben positive Befunde, zweimal Staphylococcus aur., zweimal Staphylococcus aur. und albus, einmal Staphylococcus aur. und Streptococcen, zweimal Streptococcen. *Petruschky*[74], welcher vor *Jakowski* postmortale Befunde aus dem Blut bei Tuberkulose aufzuweisen hat, untersucht in einer späteren Arbeit (l. c.) Blut in vivo. In acht Fällen von progressiver Tuberculose der Lungen findet er einmal Streptococcen, sieben Fälle blieben resultatlos. Die septischen Erscheinungen,

Digitized by Google
Original from UNIVERSITY OF MICHIGAN
Generated on 2019-07-08 19:59 GMT / http://hdl.handle.net/2027/mdp.39015043503450
Public Domain in the United States, Google-digitized / http://www.hathitrust.org/access_use#pd-us-google

namentlich das hektische Fieber bei Phthisikern erklärt *Petruschky* so, dass die Streptococcen sich im Lungengewebe ausbreiten, und zunächst die Giftstoffe derselben in das Blut gelangen. *Sittmann* (l. c.) hat von vier Fällen in zwei Fällen Staphylococcus aureus, albus im Blut nachgewiesen. Bezüglich des hektischen Fiebers in seinen Fällen, meint *Sittmann*, dass das stark intermittierende Fieber nicht blos die specifische Wirkung einer Art von Mikroorganismen sein muss, sondern, dass verschiedene Bakterien dieses bewirken können.

I. 18jähr. Näherin.

Klinische Diagnose: Phthisis pulm. utriusque valde progr. probab. ulcera tuberc. intestini.

Obductionsdiagnose: Tuberculos. chronica pulm. cum cavern. multipl. Tuberc. intestini tenuis et mucosae laryngis.

Bakteriologische Untersuchung. Im Blut und Harn: θ.

II. 19jähr. Mädchen.

Klinische Diagnose: Infiltratio apic. pulm. utriusque, praecipue sin. cum cavern. Degeneratio parench. renum.

Obductionsdiagnose: Tubercul. chron. cum phthisi lobi sup. sin. Ulcera tuberc. intest.

Bakteriologische Untersuchung. Im Blut und Harn: θ. Im 3. Blut: θ.

III. 24jähr. Dienstmädchen.

Klinische Diagnose: Tubercul. pulm. Pneumothorax. Enteritis tuberc.

Obductionsdiagnose: Pneumothorax dexter, Phthisis pulm. Infiltratio tuberc. lob. inf. sin. Ulcera tuberc. coeci.

Bakteriologische Untersuchung. Im Blut und Harn: θ.

IV. 28jähr. Köchin.

Klinische Diagnose: Tuberc. pulm. utriusque praecip. sin. Tubercul. laryng. Pleuritis peracta.

Obductionsdiagnose: Tubercul. subacuta pulm. utriusque cum pleuritide obsoleta bilat. Ulcera tuberc. coeci.

Bakteriologische Untersuchung. Im Blut und Harn: θ.

V. 21jähr. Magd.

Klinische Diagnose: Infiltratio apic. pulm. utriusque. Diabetes mellitus. Coma. Nephrit. adip.

Obductionsdiagnose: Tubercul. chron. gland. bronch. ad hilum pulm. sin. tubercul. chron. et subac. pulm. sin. Atrophia pancreatis. degeneratio adip. renum, hepatis et cordis.

Bakteriologische Untersuchung. Im Harn: θ.

VI. VII.

Bakteriologische Untersuchung. Im Blut: θ.

VIII. 22jähr. Magd.

Status: Tubercul. pulm. Im Sputum Tuberkelbacillen. Im Harn Eiweiss. Schwitzt bei Nacht. Temperatur bis 39.

Digitized by Google
Original from UNIVERSITY OF MICHIGAN
Generated on 2019-07-08 19:59 GMT / http://hdl.handle.net/2027/mdp.39015043503450
Public Domain in the United States, Google-digitized / http://www.hathitrust.org/access_use#pd-us-google

Bakteriologische Untersuchung: Im 1. Blut und Harn: 0. Im 2. Blut: 0. Im 2. Harn: Staphylococcus albus.

Mikroskop.: Coccen mit Gramfärbung.

Agar: runde weisse Colonien.

Gelatine: rasch trichterförmig verflüssigend.

Bouillon: diffus trüb.

IX. 22jähr. Arbeiterin.

Klinische Diagnose: Tubercul. pulm. Enteritis tuberc.

Obductionsdiagnose: Tubercul. chron. pulm. et intestini.

Bakteriologische Untersuchung. Im 1. Blut und Harn: 0. Im 2. Harn: 0. Im 2. Blut: 0 und gleichzeitig im 3. Harn: Staphylococcus albus.

Mikroskop.: Coccen mit Gramfärbung.

Agar: weisse runde Colonien.

Gelatine: trichterförmig verflüssigend.

Bouillon: diffus trüb.

Im 4. Harn: positiv.

X. 20jähr. Mädchen.

Status: Tubercul. chron. pulm. Im Sputum Tuberkelbacillen. Fieber bis 39.

Bakteriologische Untersuchung. Im Blut: 0. Im 1. 2. Harn: Staphylococcus albus.

Mikroskop.: Coccen mit Gramfärbung.

Agar: weisse Colonien.

Gelatine: rasch trichterförmig verflüssigend.

Bouillon: diffus trüb.

XI. 34jähr. Bedienerin.

Klinische Diagnose: Infiltratio pulm. utriusque lob. sup., cavern. dextr. Tumor hepatis et lienis.

Obductionsdiagnose: Tubercul. chron. dextra dissem. cum phthis et cavernis multipl. catarrhus diffus. intestini. Degeneratio adip. hepat., renum. Metritis uteri.

Bakteriologische Untersuchung. Im Blut: 0. Im 1. 2. 3. 4. Harn: Bakt. coli.

Mikroskop.: kurze Stäbchen ohne Gram.

Agar: runde mattglänzende grauweisse Colonien.

Gelatine: nicht verflüssigend, um die Einnstichsöffnung eine weisse unregelmässige Scheibe.

Bouillon: diffus trüb. Indol.

Zuckeragar: vergährend.

Eigenbewegung.

XII. 22jähr. Arbeiterin.

Klinische Diagnose: Tubercul. pulm. utriusque.

Obductionsdiagnose: Tubercul. chron. pulm. cum. phthisi et cavernis multipl.

Digitized by Google
Original from UNIVERSITY OF MICHIGAN
Generated on 2019-07-08 19:59 GMT / http://hdl.handle.net/2027/mdp.39015043503450
Public Domain in the United States, Google-digitized / http://www.hathitrust.org/access_use#pd-us-google

exim. apicis utriusque. Degeneratio adiposa hepatis, renumque. Tubercul. chron. caseosa gland. lymphat. coli.

Bakteriologische Untersuchung. Im Blut (aus der Fingerbeere!): Staphylococcus albus. Im Harn: Bakt. coli.

Mikroskop.: Plumpe walzenförmige Stäbchen ohne Gram.
Agar: grauweisse glänzende Colonien.
Gelatine: nicht verflüssigend.
Bouillon: diffuse trüb. Kein Indol.
Zuckeragar: vergährend.
Eigenbewegung.

XIII. 35jähr. Wärterin.
Diagnose: Tubercul. pulm. Ulcera tuberc. laryngis.

Bakteriologische Untersuchung. Im 1. 2. Blut: 0. Im 1. 2. 3 Harn: Staphylococcus albus.

Mikroskop.: Coccen mit Gramfärbung.
Agar: weisse Colonien.
Gelatine: langsam verflüssigend.
Bouillon: diffuse Trübung.

XIV. 28jähr. Blumenmacherin. Anamnese: Vor sechs Wochen erkrankt Patientin mit Appetitlosigkeit, Schmerzen im Magen und Bauch. Diarrhoe. Stark abgemagert. Schwitzt und hustet nicht. Vor zwei Tagen bekam sie unter Schüttelfrost Schmerzen im Kopf, es trat Röthung und Schwellung des Gesichtes hinzu.

Status: Erysipel. Mässige Bronchitis. Geringe Dämpfung über der rechten Lungenspitze. Abdomen druckschmerzhaft. Diarrhoen. Im Stuhl Eiter und Bakterien. Keine Tuberkelbacillen. Im Harn kein Eiweiss. Im Blut Leukocytose. Fieber. Nach sechs Tagen ist das Erysipel abgelaufen. Erbrechen. Fieber. Schüttelfröste bestehen weiter. Im Stuhl und Sputum trotz wiederholter Untersuchung keine Tuberkelbacillen.

Fiebercurve nach Ablauf des Erysipels

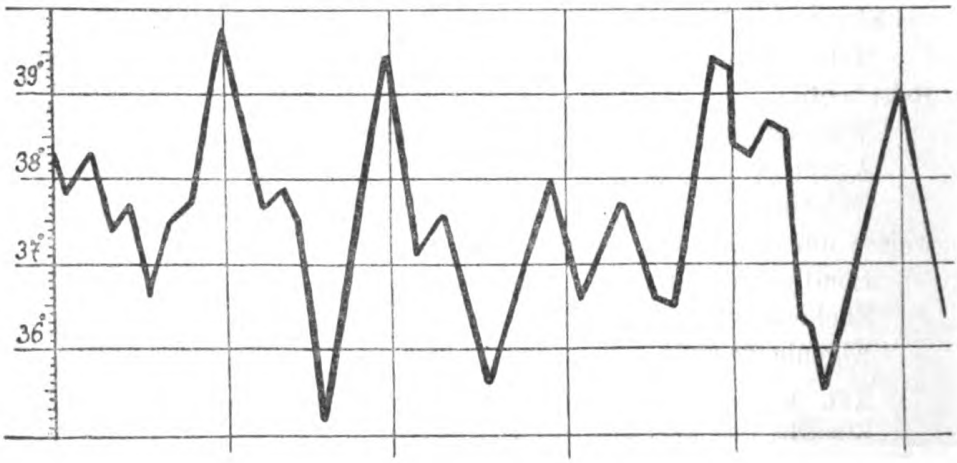

Digitized by Google
Original from UNIVERSITY OF MICHIGAN
Generated on 2019-07-08 19:59 GMT / http://hdl.handle.net/2027/mdp.39015043503450
Public Domain in the United States, Google-digitized / http://www.hathitrust.org/access_use#pd-us-google

Exitus letalis.

Klinische Diagnose: Enteritis tuberc. Septikaemia secund.

Obductionsdiagnose: Tubercul. chron. apic. pulm. et subacuta disseminata lobi sup. pulm. utriusque. Lymphomata tuberc. peribronchialia, periportalia et retroperiton. Ulcera tuberc. jejuni, ilei coeci et coli ascendent et. transversi. Steatosis hepatis, tumor lienis gradu lev. chron.

Bakteriologische Untersuchung.

Im Blut während und nach Ablauf des Erysipels: Staphylococcus albus.

Mikroskop.: Coccen mit Gramfärbung.

Agarstrich: kleine weisse Colonien.

Agarstich: Wachsthum im Stich, um die Einstichsöffnung eine weisse, glänzende Scheibe.

Gelatine: rasch trichterförmig verflüssigend.

Bouillon: diffus trüb.

Im 1. und 2. Harn: θ.

Im 3. Harn während und nach Ablauf des Erysipels: Grosse Coccen mit Gramfärbung.

Agarstrich: runde kleine weisse Colonien mikroskopisch granuliert mit gezackten Rändern.

Gelatine: nicht verflüssigend.

Bouillon: diffuse Trübung.

Des interressanten klinischen Verlaufes wegen und der schwer zu stellenden Differentialdiagnose sollte dieser Fall ausführlicher besprochen werden. Die klinischen Symptome einer Tuberculose der Lungen waren fast nicht vorhanden. Der Fiebertypus, Diarrhoën, Milztumor, bakteriologischer Blutbefund, keine Nachtschweisse, geringer objectiver Lungenbefund, weder im Sputum noch in den Faeces Tuberkelbacillen, führten zur Annahme einer sogenannten kryptogenetischen Septikämie. —

Es wurden 14 Fälle von Tuberkulose der Lunge theils beginnende, theils fortgeschrittene Formen untersucht. Die Blutuntersuchung ergab nur im Fall XIV ein Resultat, im Fall X lässt der Befund in Anbetracht der angewandten Blutgewinnung keine Schlüsse zu. Die Harnuntersuchung ergab viermal den Staphylococcus albus, zweimal das Bakt. coli im sauer reagierenden Harn. Auf eine Erklärung bezüglich der Harnbefunde und Blutbefunde gehen wir jetzt nicht näher ein, in einem späteren Capitel werden die Resorptionsverhältnisse der Lungen für Mikroorganismen besprochen.

Unser Urtheil über den diagnostischen Werth der bakteriologischen Harn- bezw. Blutuntersuchung geht dahin, dass man über

Digitized by Google
Original from UNIVERSITY OF MICHIGAN
Generated on 2019-07-08 19:59 GMT / http://hdl.handle.net/2027/mdp.39015043503450
Public Domain in the United States, Google-digitized / http://www.hathitrust.org/access_use#pd-us-google

eine im Verlauf der Tuberkulose aufgetretene Bakteriurie oder Bakteriämie Aufklärung bekommen kann.

Meningitis basilaris.

I. 34jähr. Modistin.

Klinische Diagnose: Meningitis bas. tuberc. Infiltratio apic. pulm. sin. Bronchitis diffusa.

Obductionsdiagnose: Meningitis bas. tuberc. Tuberc. chronica gradus lev. pulm. utriusque Tuberc. subac. ren. Ulcera tuberc. intestini ilei.

Bakteriologische Untersuchung. Im Blut und Harn: θ.

II. 17jähr. Näherin.

Klinische Diagnose: Meningitis basilaris.

Obductionsdiagnose: Chronische Tubercul. der bronch. und mediast. Lymphdrüsen. Subacute und acute Miliartuberc. der Lungen, Nieren, der pia mater. Leptomeningitis tuberc.

Bakteriologische Untersuchung. Im Blut und Harn: θ.

III. 30jähr. Frau.

Klinische Diagnose: Paralys. progr., Caries vertebrae, Cystitis, Tubercul. pulm.

Obductionsdiagnose: Meningitis bas. tuberc. acuta cum hydroceph. interno acuto. Tuberc. chron. apic. pulm. et disseminata subac. pulm. utriusque. Ulcera tuberc. ilei et coeci. Cystitis. purul. chron. Caries multiplex corp. vert.

Im Blut: θ. Im Harn: Bakt. coli.
Mikroskop.: plumpe Stäbchen ohne Gram.
Agar: grauweisse runde Colonien.
Gelatine: nicht verflüssigend.
Bouillon: diffus trüb, Indol.
Zuckeragar: vergährend.
Im 2. Blut: θ.

In drei Fällen tubercul. Meningitis compliciert mit Tubercul. anderer Organe sind ausser einem positiven Harnbefund, welcher aber auf die bestehende Cystitis zurückzuführen ist, die Blut- und Harnuntersuchungen negativ ausgefallen.

Status infectiosus.

(Bakteriurie der Autoren).

Fälle, wie sie unten beschrieben werden, sind, wenn im Harne Bakterien zu finden waren, als Bakteriurie bezeichnet worden. Die bisherige Auffassung der Bakteriurie wurde früher schon erwähnt. Bakteriurie ist blos ein Symptom, noch dazu nicht einer Infection eigen, sondern vielen Infectionskrankheiten. Nach einem Symptom, welches nicht charakteristisch genug und nicht das Potius ist, ein Krankheitsbild zu bezeichnen, halten wir für unrichtig.

Digitized by Google
Original from UNIVERSITY OF MICHIGAN
Generated on 2019-07-08 20:00 GMT / http://hdl.handle.net/2027/mdp.39015043503450
Public Domain in the United States, Google-digitized / http://www.hathitrust.org/access_use#pd-us-google

Ausserdem sind die bei der Bakteriurie gefundenen Mikroorganismen keine specifischen, welche eventuell auf die Aetiologie der Krankheit Schlüsse erlauben könnten. Die von den Autoren und uns in zwei Fällen im Harne nachgewiesenen Bakterien sind vielleicht blos ein Ausdruck für eine abnorme Durchlässigkeit gewisser Organe für gewisse Mikroorganismen, welche im normalen Organismus sich aufhalten. In diesem Sinne könnten diese Fälle eher als kryptogenetische Septikämie oder als Resorptionsinfection im Sinne *Tavels* aufgefasst werden. *Krogius* (l. c.) hat in Fällen von Bakteriurie Bakt. coli gefunden. *L. A. Pressmann*[75] hat neben Fällen von Cystitis, Nephritis, drei Fälle von Bakteriurie untersucht und findet im Harn Bakt. coli, Staphylococcen, Diplococc. liquefac. Diese Bakterien sollen theils hämatogenen Ursprungs sein, theils direkt vom Darm oder Urethra in die Blase einwandern. *J. B. Ross*[76] hat in vier Fällen von Bacillurie bewegliche, die Gelatine nicht verflüssigende Stäbchen nachgewiesen. *Schottelius* und *Reinhold*[77] beschreiben einen Fall von Bakteriurie mit positivem Harnbefund.

I. 17jähr. Lehrling. Anamnese: Vor sechs Tagen mit Fieber, Kopfschmerz Druckgefühl im Abdomen erkrankt.

Status: Milztumor. Im Harne Eiweiss, keine Formelemente. Temperatur 38·5. Nach zwei Tagen im Harne kein Eiweiss. Afebril.

Bakteriologische Untersuchung. Im 1. Harn: Staphylococcus albus.

Mikroskop.: Coccen mit Gramfärbung.

Agarstrich: porzellanweisse runde Colonien.

Agarstich: Wachsthum im Stich, mit einer oberflächlichen weissen Scheibe.

Gelatine: langsam trichterförmig verflüssigend.

Bouillon: diffus trüb.

Pathogenität: für Mäuse pathogen. Die aus der Maus gezüchteten, sonst gleichartigen Coccen verflüssigen die Gelatine rascher.

Nach zwei Tagen der 2. Harn positiv.

II. 18jähr. Arbeiter. Anamnese: Vor drei Tagen mit Schüttelfrost, Fieber, Mattigkeit erkrankt.

Status: Bronchitis. Geringes Fieber. Im Harne kein Eiweiss.

Bakteriologische Untersuchung. Im Harn: Staphylococcus albus.

Mikroskop.: Coccen mit Gramfärbung.

Agarstrich: weisse scharfrandige Colonien.

Gelatine: langsam trichterförmig verflüssigend.

Bouillon: Trübung mit Bodensatz.

Digitized by Google
Original from UNIVERSITY OF MICHIGAN
Generated on 2019-07-08 20:00 GMT / http://hdl.handle.net/2027/mdp.39015043503450
Public Domain in the United States, Google-digitized / http://www.hathitrust.org/access_use#pd-us-google

Pathogenität: für Mäuse nicht pathogen.

In diesen Fällen einer Allgemeininfection ohne besondere Lokalisation konnten im Harne Staphylococcen nachgewiesen werden. Die langsame Verflüssigung der Gelatine liesse sich nach *Tavel* und *Kocher* (l. c.) aus der geringeren Virulenz erklären. Die im Fall I durch die Maus geschickten Coccen haben auch die Gelatine rascher verflüssigt als die direkt aus dem Harne gewonnenen. Nachdem im Allgemeinen der Befund des Staphylococcus albus im Harne nichts Specifisches für eine Infectionskrankheit bedeutet, kann diesen Mikroorganismen keine ätiologische Rolle in unseren Fällen zugeschrieben werden.

Polyarthritis rheumatica.

Die von *Sahli, Gabbin, Puritz, Raymond* und *Netter* (Literaturausgaben siehe bei *Sittmann* l. c.), als Gelenksrheumatismus publicierten Fälle, in welchen intravital im Blut der Staphylococcus aureus, Diplococcus pneumoniae, Streptococcen nachgewiesen wurden, erklärt *Sittmann* (l. c.) mit Recht für Septikämien. In fünf Fällen von Polyarthritis acuta konnte *Sittmann* (l. c.) bei mehrmaliger Blutuntersuchung keine Mikroorganismen nachweisen und kommt zum Schluss, dass, wenn im circulierenden Blut und Gelenken Eitererreger zu finden sind, es sich um Septikämien handele; bleibt die Untersuchung des Blutes und der Gelenke negativ, so liegt genuiner, acuter Gelenksrheumatismus vor.

Louis de Saint Germain[78] hat in drei Fällen negative Blutuntersuchungen. *G. Singer*[79] theilt in einer vorläufigen Mittheilung mit, dass er in 17 Fällen von Gelenksrheumatismus den Harn bakteriologisch untersucht hatte und in 16 Fällen positive Befunde erhielt und zwar 10 mal Staphylococcus albus, 1 mal Staphylococcus aureus, 3 mal Streptococcen, 2 mal Staphylococcus albus und aureus. *Singer* erklärt diese Mikroorganismen als Erreger des Gelenksrheumatismus. Eine genaue Methodik der Harngewinnung ist nicht angegeben, nur allgemein gesagt, dass der Harn „unter allen Cautelen" zur Untersuchung entnommen wurde. Inwiefern *Singers* Folgerungen aus diesen Harnbefunden auf die Aetiologie des Gelenksrheumatismus zu schliessen berechtigt sind, geht aus der Mittheilung von *Chvostek*[80] hervor.

I. 21jähr. Dienstmädchen. Anamnese: Vor zehn Tagen traten Schmerzen und Schwellung in den Gelenken auf. Fieber.

Bakteriologische Untersuchung. Im Blut: 0.

Digitized by Google
Original from UNIVERSITY OF MICHIGAN
Generated on 2019-07-08 20:00 GMT / http://hdl.handle.net/2027/mdp.39015043503450
Public Domain in the United States, Google-digitized / http://www.hathitrust.org/access_use#pd-us-google

II. 18jähr. Taglöhnerin. Anamnese: Vor fünf Wochen traten schmerzhafte Schwellungen um die Knöchel auf, dann der Kniegelenke. Fieber.

Bakteriologische Untersuchung. Im Blut und Harn: θ.

III. 17jähr. Magd. Anamnese: In der Kindheit Gelenksrheumatismus. Vor drei Tagen trat Anschwellung der Gelenke auf. Fieber.

Bakteriologische Untersuchung. Im Blut und Harn: θ.

IV. 16jähr. Magd. Anamnese: Vor einer Wcche traten Schwellungen der Gelenke auf. Fieber. Halsschmerzen.

Bakteriologische Untersuchung. Im Blut und Harn: θ.

V. 17jähr. Magd. Anamnese: Vor zwei Tagen mit Fieber, Schwellungen der Handgelenke erkrankt. Halsschmerzen.

Bakteriologische Untersuchung. Im Blut und Harn: θ.

VI. 22jähr. Magd. Anamnese: Vor zwei Wochen unter Fieber, mit Schwellung, Schmerzhaftigkeit der Gelenke, erkrankt.

Bakteriologische Untersuchung. Im Blut und Harn: θ.

VII. 23jähr. Dienstmädchen. Anamnese: Im zehnten Lebensjahre Gelenksrheumatismus durchgemacht. Vor zwei Tagen trat Schwellung, Schmerzhaftigkeit der Gelenke auf. Fieber.

Diagnose: Polyarthritis. Endocarditis. Pleuritis.

Bakteriologische Untersuchung. Vor der Salicylbehandlung im Blut: θ.

Im Harn: Staphylococcus albus.

Mikroskop.: Coccen mit Gramfärbung.

Agarstrich: weisse runde Colonien.

Agarstich: Wachsthum im Stichkanal, um die Einstichsöffnung eine weisse Scheibe.

Gelatine: trichterförmig verflüssigend.

Bouillon: diffus trüb.

Pathogenität: für Mäuse nicht pathogen.

Nach der Salicylbehandlung: 2., 3., 4., 5., 6. Harn: positiv.

VIII. 24jähr. Frau. Anamnese: Im Jahre 1891/93 hatte Patientin Gelenksrheumatismus überstanden. Vor einem Monat trat Schmerzhaftigkeit, Schwellung der Gelenke auf, Fieber.

Bakteriologische Untersuchung. Im sauerreagierenden Harn: Bakt. coli.

Mikroskop.: Walzenförmige Stäbchen ohne Gramfärbung.

Agar: grauweisse Colonien.

Gelatine: nicht verflüssigend, um die Einstichsöffnung eine weisse, unregelmässig begrenzte Scheibe.

Bouillon: diffus trüb. Indol.

Zuckeragar: vergährend.

Träge Eigenbewegung.

Digitized by Google
Original from UNIVERSITY OF MICHIGAN
Generated on 2019-07-08 20:00 GMT / http://hdl.handle.net/2027/mdp.39015043503450
Public Domain in the United States, Google-digitized / http://www.hathitrust.org/access_use#pd-us-google

IX. 54jähr. Wäscherin.

Bakteriologische Untersuchung. Im Blut: 0.

X. 45jähr. Wäscherin.

Bakteriologische Untersuchung. Im Blut und Harn: 0.

XI. 17jähr. Mädchen.

Bakteriologische Untersuchung. Im Blut: 0.

XII. 27jähr. Arbeiterin.

Bakteriologische Untersuchung. Im Harn: 0.

In zwölf Fällen von acutem Gelenksrheumatismus konnten im Blut, trotz wiederholter Blutuntersuchung in einigen Fällen, niemals Mikroorganismen nachgewiesen werden. Im Harne wurde in zwei Fällen der Staphylococcus albus, Bakt. coli nachgewiesen. Im Falle VI ist der Staphylococcus im Harne noch nach 16 Tagen nach der Salicyldarreichung nachweisbar gewesen. Dass diese Mikroorganismen in keinem ätiologischen Zusammenhange zum Gelenksrheumatismus stehen, kann, wie unsere Untersuchungen lehren, fast als sicher angenommen werden. — Es kann die bakteriologische Untersuchung des Harnes und des Blutes als diagnostisches Hilfsmittel nicht verwerthet werden. Diese Untersuchungen zeigen, dass der genuine Gelenksrheumatismus keine Blutinfectionskrankheit mit bisher gekannten Mikroorganismen ist und bestätigen die Behauptung von *Sittmann* u. A., dass beim genuinen acuten Gelenksrheumatismus im Blut keine Mikroorganismen zu finden sind. Ebenso wenig konnten durch unsere Untersuchungen specifische Erreger im Harne nachgewiesen werden.

Arthritis gonorrhoica.

Trapesnikoff[78] hat in 32 Fällen von gonorrhoischer Infection Blut mit negativem Resultat untersucht. Die Behauptung von *Julien*, dass schon bei einfachen gonorrhoischen Cystitiden im Blute Gonococcen nachweisbar sind, erklärt *Trapesnikoff* für nicht bewiesen. *Welander, Aubert*, *Roux* zweifeln auch die Angaben *Juliens* (cit. nach *Trapesnikoff*) an.

I. 32jähr. Dienstmädchen. Arthritis gonorrh. cub. sin.

Bakteriologische Untersuchung. Im Blut und Harne: 0.

II. 22jähr. Mädchen.

Arthrit. gonorrh. cub. sin. Endocarditis ad valv. mitral.

Bakteriologische Untersuchung. Im Blut: 0.

III. 29jähr. Frau.

Arthritis gonorrh. cub. sin. Cervicitis gonorrh.

Bakteriologische Untersuchung. Im Blut und Harn: 0

Digitized by Google
Original from UNIVERSITY OF MICHIGAN
Generated on 2019-07-08 20:00 GMT / http://hdl.handle.net/2027/mdp.39015043503450
Public Domain in the United States, Google-digitized / http://www.hathitrust.org/access_use#pd-us-google

In drei Fällen gonorrhoischer Arthritis sind die Blut- und Harnuntersuchungen negativ ausgefallen. Im Falle II und III hat *Chvostek* (l. c.) Gonococcen im Gelenke nachgewiesen.

Nephritis: acuta und chronica.

Sowohl für die im Gefolge von Infectionskrankheiten auftretenden acuten Nephritiden, als auch für gewisse genuine Formen werden theils specifische, theils verschiedene Arten von Mikroorganismen als Erreger angenommen. Die Nephritiden nach Pneumonien, Typhus, Erysipel, Recurrens u. s w. sollen durch Diplococcen, Typhusbacillen, Streptococcen, Spirillen verursacht sein. Bei der genuinen acuten Nephritis und in chronischen Formen sind eine Reihe von Mikroorganismen im Harne gefunden und als Erreger derselben angesehen worden.

Letzerich[82] findet bei der sogenannten Nephritis bacillosa interstitialis prim. im Harne Stäbchen. *Mannaberg*[83] konnte in elf Fällen von Nephritis acuta achtmal eine Streptococcenart nachweisen, welche im ätiologischen Zusammenhang zur Nephritis stehen soll. In Fällen primärer Nierenentzündung bei Kindern beschreibt *Mircoli*[84] als Erreger Diplococcen. *W. Engel* (l. c.) hat in 31 Fällen der verschiedensten Formen von Nephritiden 17 mal eine nicht verflüssigende Coccenart, 16 mal Staphylococcus pyog. albus und aur., Streptococcen 18 mal, Tuberkelbacillen 4 mal, Typhusbacillen 1 mal, Coli 5 mal im Harne nachweisen können. Von diesen 31 Fällen waren vier Fälle (Weiber) cathetrisiert, bei den Anderen, welche Männer waren, ist der Harn durch die Urethra entleert, steril (!) aufgefangen worden. In den vier cathetrisierten Fällen wurden zweimal Tuberkelbacillen, einmal Staphylococcus albus und Streptococcen, einmal Staphylococcus aur. und der Coccus pyogenes nachgewiesen. Die anderen 25 positiven Befunde sind im nicht cathetrisierten Harn gewonnen worden. *Posner*[85] glaubt, dass analog der kryptogenet. Cystitis eine Nephritis durch resorbierte Darmbakterien hervorgerufen werden könnte. — Auf die Erklärung, wie durch die Mikroorganismen eine Nephritis erzeugt wird, wollen wir nicht eingehen, da diese Frage vielfach mit der noch zu besprechenden über die Ausscheidung der Mikroorganismen zusammenfällt. Blos sei der Standpunkt von *Wyssokowitsch*[86], welcher der fast allgemein angenommene ist, kurz angedeutet. *Wyssokowitsch* sagt, dass eine Ausscheidung der Mikroorganismen durch gesunde Nieren nicht vorkomme, nur dann treten diese im Harne auf, wenn makroskopisch wahrnehmbare Blutextravasate oder Herde da sind. Diese Nierenveränderungen werden durch die Bakterien selbst

Digitized by Google
Original from UNIVERSITY OF MICHIGAN
Generated on 2019-07-08 20:00 GMT / http://hdl.handle.net/2027/mdp.39015043503450
Public Domain in the United States, Google-digitized / http://www.hathitrust.org/access_use#pd-us-google

gesetzt. Zugegeben, dass diese Behauptungen richtig wären, müsste freilich allen ausgeschiedenen, im Harne nachweisbaren Mikroorganismen eine ätiologische Bedeutung für die Nephritis zugesprochen werden. Die experimentellen Arbeiten von *Roux* und *Yersin*,[87] *Pernice* und *Scagliosi*[88] u. A. machen es wahrscheinlich, dass den toxischen Produkten der Bakterien für die Veränderungen der Nieren eine grosse Bedeutung zuzuschreiben sei. *Pernice* und *Scagliosi*[89] haben ausserdem sowohl mit pathogenen als mit nicht pathogenen Mikroorganismen Nierenveränderungen erzeugen können. *Biedl* und ich[90] haben den Beweis erbracht, dass Mikroorganismen durch intakte Nierengefässe ausgeschieden werden. — Wenn man diese Thatsachen berücksichtigt, wird man nur mit Reserve die ausgeschiedenen mit womöglich einwurffreien Methoden im Harne nachgewiesenen Mikroorganismen als primäre Erreger der Nephritis gelten lassen können.

I. 21jähr. Magd. Anamnese: Vor einem Monat entbunden. Acht Tage darauf mit Schüttelfrost, Husten, Stechen auf der Brust erkrankt. Fieber. Später schwollen die Füsse und das Gesicht an.

Status: Linksseitige Oberlappenpneumonie. Milztumor. Im Harn Eiweiss, hyaline granulierte Cylinder, rothe Blutkörperchen. Fieber. Oedeme.

Bakteriologische Untersuchung. Im 1. Harn: 0. Im 2., 3. Harn: grosse Coccen mit Gram.

Agarstrich: kleine und grössere runde weissglänzende Colonien.

Mikroskop: fein granuliert mit unregelmässigem Rand.

Agarstrich: Wachsthum im Stichkanal, um die Einstichsöffnung eine weisse flache Scheibe.

Gelatine: nicht verflüssigend, Wachsthum im Stich.

Bouillon: diffuse Trübung.

Pathogenität: Für Mäuse pathogen.

II. 36jähr. Frau. Anamnese: Vor zwei Wochen traten Anschwellungen der Beine auf, Gedunsensein des Gesichtes

Status: Oedeme, kein Fieber. Im Harn Eiweiss, granulierte, epitheliale, blut Cylinder, Leukocyten, rothe Blutkörperchen. Nach sechs Tagen keine Nierenelemente mehr im Harn.

Bakteriologische Untersuchung. Im 1. Harn: grosse Coccen mit Gramfärbung.

Agarstrich: runde weisse Colonien.

Gelatine: nicht verflüssigend.

Bouillon: diffus trüb mit lockerem Bodensatz.

Im 2., 3. Harn, nachdem die Nierenelemente geschwunden waren: negativ.

III. 15jähr. Lehrling. Anamnese: Vor vier Wochen mit Fieber, Kopfschmerzen, Mattigkeit erkrankt.

Digitized by Google Original from UNIVERSITY OF MICHIGAN
Generated on 2019-07-08 20:00 GMT / http://hdl.handle.net/2027/mdp.39015043503450
Public Domain in the United States, Google-digitized / http://www.hathitrust.org/access_use#pd-us-google

Status: Rechtsseitige Pneumonie. Milztumor. Fieber. Im Harn Eiweiss, granulierte Cylinder, Nierenepith., rothe Blutkörperchen.

Bakteriologische Untersuchung. Im Harn: Staphylococcus albus.
Mikroskop.: Coccen mit Gram.
Agarstrich: runde weisse Colonien.
Gelatine: langsam trichterförmig verflüssigend.
Bouillon: diffuse Trübung.
Pathogenität: für Mäuse nicht pathogen.

IV. 26jähr. Frau.
Diagnose: Nephritis chronica parenchymatosa mit acutem Nachschub.
Bakteriologische Untersuchung. Im Harn: θ.

V. VI. 40jähr. Näherin und 30jähr. Magd.
Diagnose: Nephritis chronica interstit.
Bakteriologische Untersuchung. Im Blut und Harn: θ.

VII. 28jähr Frau.
Diagnose: Nephritis parenchymatosa.
Bakteriologische Untersuchung. Im Harne: θ.

VIII. 40jähr. Taglöhner.
Diagnose: Nephritis parenchymatosa.
Im Blut: θ. Im Harn: Bakt. coli.
Mikroskop.: Stäbchen ohne Gram.
Agar: grauweisse mattglänzende Colonien.
Gelatine: nicht verflüssigend.
Bouillon: Diffus trüb, Indolreaction positiv.
Zuckeragar: vergährend.

In drei Fällen acuter Nephritis wurden zweimal grosse nicht verflüssigende Coccen, einmal Staphylococcus albus gefunden. In drei Fällen chronischer Nephritis ist die Blutuntersuchung negativ ausgefallen. Im Falle VIII wurde im Harne Bakt. coli nachgewiesen.

Scarlatina.

Der specifische Erreger der Scarlatina ist bisher nicht gefunden. Die bei der Scarlatina postmortal in Organen (Nieren und Blut) nachgewiesenen Mikroorganismen werden meist nicht in ätiologischen Zusammenhang mit der Infection gebracht, vielmehr werden sie im Sinne einer Secundärinfection gedeutet. Von *A. Berger*[91] wird die Scarlatina als eine Toxikose aufgefasst. Die specifischen Mikroorganismen (Streptococcen) sollen auf einen localen Herd (Tonsillen) beschränkt bleiben, deren Toxine filtrieren durch und erzeugen Exantheme, Nephritiden. Wenn diese Anschauung die richtige ist, würden die Blutuntersuchungen Aufschluss geben über die statt-

Digitized by Google
Original from UNIVERSITY OF MICHIGAN
Generated on 2019-07-08 20:00 GMT / http://hdl.handle.net/2027/mdp.39015043503450
Public Domain in the United States, Google-digitized / http://www.hathitrust.org/access_use#pd-us-google

gehabte Blutinfection (Bakteriämie und Bakteriurie) mit heterologen oder eventuell bei Insufficienz der Tonsillen und Lymphdrüsen mit homologen Mikroorganismen. *M. Raskin*[92] hat in 64 Fällen in vivo nur zweimal Streptococcen nachgewiesen, die anderen Blutuntersuchungen waren negativ. *Sittmann* (l. c.) hat in zwei Fällen Blut steril gefunden.

I. 26jähr. Magd. Anamnese: Vor drei Tagen mit Halsschmerz, Mattigkeit, Fieber, Erbrechen erkrankt. Zwei Tage darauf tritt ein Ausschlag am Körper auf.
Diagnose: Scarlatina. Angina. Rheumatismus articulor. scarlatinosus.

Bakteriologische Untersuchung. Im Exanthem Blut und Harn θ.
Nach Abblassung des Exanthems im Harn: θ.
In der Abschuppung im Harn: θ.
Die Untersuchung des Tonsillenbelages ergab den Staphylococcus aureus.

II. 23jähr. Frau.
Diagnose: Scarlatina. Angina. Rheumatismus acut. scarlatinosus.

Bakteriologische Untersuchung. Im Blut: θ. Im Harn: Bakt. coli.
Mikroskop: walzenförmige Stäbchen ohne Gram.
Agar: grauweisse runde Colonien
Gelatine: nicht verflüssigend. Opake Form.
Bouillon: diffus trüb. Indolreaction positiv.
Kartoffel: gelber matter Rasen.
Zuckeragar: vergährend.
Im 2., 3., 4. Harn: positiv.

III. 23jähr. Magd.

Bakteriologische Untersuchung. Im Blut und Harn: θ.

IV. 24jähr. Magd.

Bakteriologische Untersuchung. Im Exanthemstadium, im Blut und Harn: θ.

Nach Ablauf des Exanthems im Harn: θ.

In vier Fällen von Scarlatina ist die Blutuntersuchung negativ geblieben. Die Harnuntersuchung ergab im Falle II bei wiederholter Untersuchung Bakt. coli und zwar sowol während, als nach Ablauf der Infection. Die oftmalige Untersuchung des Harnes in den anderen Fällen blieb resultatlos.

Erysipel.

Wenn man von den postmortalen Befunden im Blut und Nieren abstrahiert, so sind bisher bei Erysipel keine Befunde von Streptococcen im Blut oder Harn in vivo in der Literatur bekannt.

Petruschky (l. c.) hat in drei Fällen negative Resultate im

Digitized by Google
Original from UNIVERSITY OF MICHIGAN
Generated on 2019-07-08 20:00 GMT / http://hdl.handle.net/2027/mdp.39015043503450
Public Domain in the United States, Google-digitized / http://www.hathitrust.org/access_use#pd-us-google

Blut. Auch in unserem Fall ist die wiederholte Blut- und Harnuntersuchung im Verlauf des Erysipels negativ geblieben.

I. 30jähr. Taglöhnerin.

Status: Insufficientia ad valv. mitralem c. stenos. Insufficientia ad valv. tricuspid. Zehn Tage nach der Aufnahme auf der Klinik tritt unter Fieber Schwellung und Röthung des Gesichtes auf. Erysipel. Nach sechs Tagen plötzlicher Exitus.

Obductionsdiagnose: Stenosis ostii venosi sin. et dextri cum insuffitientia valv. mitr. Erysipelas faciei.

Bakteriologische Untersuchung. Vor Beginn des Erysipels: Im Blut und Harn: θ.

Im Verlauf des Erysipels: Im 1., 2. Harn: θ. Im 1. Blut und 3. Harn: θ.

Angina (diphther., phlegmonosa).

Buschke[93] glaubt auf Grund der Arbeiten von *Kraske, Ribbert* annehmen zu können, dass die Tonsillen schon bei leichten Affectionen Eintrittspforten für Mikroorganismen sein sollen. Dass pyogene Coccen von den Tonsillen leichter in den Organismus eindringen als z. B. Diphtheriebacillen dafür sprechen die Versuche von *Roux* und *Yersin* (l. c.), welche nachweisen, dass die Diphtheriebacillen auf den Localherd beschränkt bleiben. Ausserdem weisen daraufhin die häufigen Secundärinfectionen (Septikämien) bei diphtheritischen Anginen. Die Blut- oder Harnuntersuchungen könnten also bei der Diphtherie die erfolgte secundäre Blutinfection nachweisen.

I. 28jähr. Magd. Anamnese: Vor drei Tagen erkrankt Patientin mit Fieber, Halsschmerzen.

Diagnose: Angina infectiosa probab. Diphtherie.

Bakteriologische Untersuchung. Im Blut und Harn: θ.

II. 25jähr. Magd.

Diagnose: Angina.

Bakteriologische Untersuchung. Im Blut und Harn: θ

III. 15jähr. Mädchen. Anamnese: Vor zwei Tagen mit Fieber, Kopfschmerz erkrankt.

Diagnose: Angina phlegmonosa.

Bakteriologische Untersuchung. Im Blut: θ. Im Harn: Staphylococcus albus.

Mikroskop.: Coccen mit Gram.

Agar: weisse Colonien.

Gelatine: langsam trichterförmig verflüssigend.

Bouillon: diffus trüb.

Digitized by Google
Original from UNIVERSITY OF MICHIGAN
Generated on 2019-07-08 20:00 GMT / http://hdl.handle.net/2027/mdp.39015043503450
Public Domain in the United States, Google-digitized / http://www.hathitrust.org/access_use#pd-us-google

Nach zwei Tagen Harn: positiv.

In drei Fällen von Angina wurde in einem Falle im Harn Staphylococcus albus nachgewiesen.

Cystitis.

Dass von der Blase aus unter gew. Verhältnissen Mikroorganismen resorbiert werden können und eine Allgemeininfection zur Folge haben, geht aus einer Reihe von Arbeiten von *Clado*[94], *Gennes* und *Hartmann*[95], *Guyon*[96], *Schnitzler*[97], *Sittmann* und *Barlow*[98] hervor. Eigene später zu erwähnende Versuche über Resorption von Mikroorganismen aus der Harnblase würden auch im obigen Sinne sprechen. In einem Fall von Cystitis konnte im Blut der Staphylococcus aureus nachgewiesen werden. In einem anderen Fall (Fall III angeführt bei der basil. Meningitis) war das Blut steril.

I. 60jähr. Taglöhner

Status: Cystitis (Anaemia pernic.?) Im alkal. Harn massenhafte Leukocyten, keine Nierenelemente, Detritus. Fieber bis 40°

Bakteriologische Untersuchung. Im Blut: Staphylococcus aureus.

Mikroskop.: Coccen mit Gram.

Agar: gelbe runde Colonien.

Gelatine: rasch trichterförmig verflüssigend.

Bouillon: diffus trüb.

Leukaemie.

Um die Richtigkeit der Literaturangaben bezüglich der bei der Leukaemie gemachten Blutbefunde zu prüfen, wurde in drei Fällen von Leukaemie Blut und Harn bakteriologisch untersucht. Die Untersuchungen fielen negativ aus. *Pawlowsky*[99] hat in vier Fällen von Leukaemie 13 Stunden post mortem Bacillen im Blut gefunden und erklärt die Leukaemie für eine Infectionskrankheit. *Claudio Fermi*[100] hat in einem Fall postmortal ähnliche Bacillen (dicke Stäbchen) wie *Kelsch* und *Vaillard* aus dem Blut gewonnen. *Verdelli*[101] findet in einem Falle Staphylococcen. *Fraenkel*[102] hat in acht Fällen von Leukaemie vier positive Befunde. Diese postmortalen Befunde sind nicht einheitlich. Er findet theils plumpe Stäbchen, theils Staphylococcen. Die intravitale Untersuchung ergab in einem Falle aus dem Blut Bakt. coli. *Fraenkel* erklärt aber, dass es sich in diesem Falle um eine Einwanderung des Coli von einem Pharynxgeschwür aus ins Blut gehandelt hätte.

I. 51jähr. Frau. Anamnese. Vor drei Jahren mit rheumatischen Schmerzen in den Gliedern erkrankt. Später nahm der Unterleib langsam an Volumen zu.

Status: Abdomen gross. Die Milz reicht bis zum Nabel, ist hart und glatt.

Digitized by Google
Original from UNIVERSITY OF MICHIGAN
Generated on 2019-07-08 20:00 GMT / http://hdl.handle.net/2027/mdp.39015043503450
Public Domain in the United States, Google-digitized / http://www.hathitrust.org/access_use#pd-us-google

Im Blut 3,900,000 rothe, 140,000 weisse und zwar mononucl., Splenocyten, Ehrlichsche Markzellen, kernhaltige Rothe. Im Harn Eiweiss, granuliert und epithel. Cylinder. Fieber. Exitus.

Bakteriologische Untersuchung. Im Blut und Harn: θ.

II. 33jähr. Arbeiterin. Anamnese: Vor 1½ Jahren trat Anschwellung des Bauches auf, welche langsam zunahm.

Status: Milz bis zum Nabel reichend, glatt, hart. Drüsen in inguine. Keine Knochenschmerzen. Im Blut: 3,100,000 rothe Blutkörperchen, 320,009 Leukocyten (polynucl., Markzellen, eosinophile Zellen, kernhaltige Rothe).

Bakteriologische Untersuchung. Im wiederholt untersuchten Harne: θ.

III. 35jähr. Mann.

Bakteriologische Untersuchung. Im Blut und Harn: θ.

In drei Fällen von Leukaemie konnten weder im Blut, noch im Harne Mikroorganismen nachgewiesen werden.

Pseudoleukaemie.

Gabbi und *Barbacci*[108] finden in zwei Fällen im durch Fingereinstich gewonnenen Blut Bakt. coli. Diese Bakt. halten sie jedoch für eine secundäre Invasion. *Verdelli* (l. c.) hat in zwei Fällen im Blut den Staphylococcus aureus und albus nachgewiesen.

I. 21jähr. Taglöhner. Anamnese: Nach einem Zahngeschwür kam es zur Anschwellung der Halslymphdrüsen. Gleichzeitig schwollen die Drüsen in den Achselhöhlen an.

Status: Multiple Drüsenschwellungen am Hals, in den Achselhöhlen. Die Drüsen sind hart, wenig verschieblich. Im Blut 50,000 Leukocyten (Lymphocyten, Leukocyten, einzelne eosinophile Zellen).

Bakteriologische Untersuchung. Im Blut und Harn: θ. —

Aus einer Reihe von Blut- und Harnuntersuchungen, welche bei Krankheiten nicht bakteriellen Ursprungs ausgeführt wurden, sollen nur einige hier angeführt werden.

Carcinoma ventriculi, hepatis.

I. 64jähr. Bedienerin.
II. 58jähr. Frau.
III. 50jähr. Hausbesorgerin.

Bakteriologische Untersuchung im Fall I, II, III. Im Blut und Harn: θ.

IV. 51jähr. Frau.

Bakteriologische Untersuchung. Im Blut: θ.

Digitized by Google
Original from UNIVERSITY OF MICHIGAN
Generated on 2019-07-08 20:00 GMT / http://hdl.handle.net/2027/mdp.39015043503450
Public Domain in the United States, Google-digitized / http://www.hathitrust.org/access_use#pd-us-google

Cirrhosis hepatis.

I. 25jähr. Arbeiter.
II. 31jähr. Arbeiter.

Bakteriologische Untersuchung im Fall I, II. Im Blut: θ.

Diabetes.

H. Neumann (l. c.) hat in drei Fällen Blut mit negativem Resultat untersucht.

I. 65jähr. Frau.
II. 21jähr. Magd (als Fall V. bei der Tuberculose.)

Bakteriologische Untersuchung im Fall I, II. Im Harne: θ

Tabes dorsalis.

I. 54jähr. Frau.
II. 57jähr. Frau.
In beiden Fällen bestand Incontinentia urinae.

Bakteriologische Untersuchung im Fall I, II. Im Harne: Bakt. coli.

Haemoglobinurie.

I. 40jähr. Mann.

Bakteriologische Untersuchung. Im Blut vor und während der Haemoglobinurie θ.

Uebersichtstabelle.

Krankheit	Resultate der Untersuchung				Mikroorganismen im		Anzahl der untersuchten Fälle
	positive		negative				
	Blut	Harn	Blut	Harn	Blut	Harn	
Septikämie	6	1	4	7	Staphyloc. aur. Staphyl. albus Streptococc.	Bact. coli	12
Eklampsie	—	1	Ø	—	Ø	Streptococc.	1
Parametritis	—	2	3	2	Ø	Bact. coli	4
Typhus abd.	1	4	4	2	Typhusbac.	Staphyl. aureus Staphyl. albus Typhus bac.	6
Perityphlitis	—	2	2	—	Ø	Staphyl. alb.	4
Peritonitis tuberc.	—	—	3	3	Ø	Ø	3
Icterus	—	—	4	4	Ø	Ø	4
Pneumonie	1	4	11	7	Diplococc. pneumoniae	Staphyl. aur. Staphyl. alb.	12

Digitized by Google
Original from UNIVERSITY OF MICHIGAN
Generated on 2019-07-08 20:00 GMT / http://hdl.handle.net/2027/mdp.39015043503450
Public Domain in the United States, Google-digitized / http://www.hathitrust.org/access_use#pd-us-google

Krankheit	Resultate der Untersuchung				Mikroorganismen im		Anzahl der untersuchten Fälle
	positive		negative				
	Blut	Harn	Blut	Harn	Blut	Harn	
Meningitis cerebrosp.	—	—	1	1	Ø	Ø	1
Pleuritis	—	—	3	3	Ø	Ø	3
Bronchit. inf.	—	—	5	4	Ø	Ø	5
Peri-Endo-carditis	1	2	5	3	Streptococc.	Streptococc. Bact. coli	7
Tubercul. pulmon.	2	7	11	5	Staphyl. alb.	Staphyl. alb. Bact. coli Grosse Coccen	14
Meningit. bas.	—	1	3	2	Ø	Bact. coli	3
Status infect.	—	2	—	—	Ø	Staphyl. alb.	2
Polyarthrit. rheumat.	—	2	10	7	Ø	Staphyl. alb. Bact. coli	12
Arthritis gonorrhoic.	—	—	3	2	Ø	Ø	3
Nephritis	—	4	3	4	Ø	Staphyl. alb. Bact. coli Grosse Coccen	8
Scarlatina	—	1	4	3	Ø	Bact. coli	4
Erysipel	—	—	1	1	Ø	Ø	1
Angina	—	1	3	2	Ø	Staphyl. alb.	3
Cystitis	1	1	1	—	Staphyl. aur.	Bact. coli	2
Leukämie	—	—	2	3	Ø	Ø	3
Pseudoleuk.	—	—	1	1	Ø	Ø	1
Carcinoma ventriculi, hepatis	—	—	4	3	Ø	Ø	4
Cirrhosis hepatis	—	—	2	—	—	Ø	2
Diabetes	—	—	—	2	—	Ø	2
Tabes dors.	—	2	—	—	Ø	Bact. coli	2
Haemoglobin.	—	—	1	—	Ø	—	1
Im Ganzen:	12	36	93	70			128

(Ein Fall von Cystitis und ein Fall von Diabetes, welcher zweimal angeführt wurde, ist in der summarischen Uebersicht nicht gezählt worden.)

Digitized by Google
Original from UNIVERSITY OF MICHIGAN
Generated on 2019-07-08 20:00 GMT / http://hdl.handle.net/2027/mdp.39015043503450
Public Domain in the United States, Google-digitized / http://www.hathitrust.org/access_use#pd-us-google

Es wurden in 128 Fällen Blut und Harn bakteriologisch untersucht. Es lieferte das Blut 12 positive, 92 negative, der Harn 36 positive, 70 negative Resultate.

Befunde im Blut ergaben: Septikömie, Typhusabdom., Pneumonie, Endocarditis, Tubercul. pulmon., Cystitis. Befunde im Harn fanden sich: bei Septikämie, Eklampsie, Parametritis, Typhus abdom., Pneumonie, Endocarditis, Tubercul. pulmonum, Status infectiosus, Polyarthritis rheumatica, Nephritis, Angina, Cystitis, Tabes dorsalis.

Es wurden nachgewiesen:

1. Staphylococcen (aureus und albus) Im Blut: bei Septikämien, Tuberculosis pulmonum, Cystitis. Im Harne: bei Typhus abdom., Pneumonie, Tubercul. pulm., Status infect., Polyarthritis rheumat., Nephritis, Angina.

2. Streptococcen: Im Blut: bei der Septikämie, Endocarditis: Im Harne: bei Eklampsie, Endocarditis.

3. Diplococcus pneumoniae: Im Blut: bei Pneumonie.

4. Typhusbacillen: Im Blut: bei Typhusabdom. Im Harn: bei Typhusabdom.

5. Bakt coli: Im Harne: bei Septikämie, Parametritis, Endocarditis, Tubercul. pulmon., Polyarthritis, Scarlat., Cystit., Tabes dorsalis.

6. Grosse Coccen: Im Harne: bei Tubercul. pulm., Nephritis.

Gleichzeitig fanden sich:

1. Streptococcen im Blut, Bakt. coli im Harne: bei Septikämie, Endocarditis.

2. Typhusbacillen im Blut, Staphylococcus albus im Harne: bei Typhus abdomin.

3. Staphylococcus albus im Blut, Bakt. coli im Harne: bei Tubercul. pulm.

4. Staphyl. albus im Blut, grosse Coccen im Harne: bei Tuberkul. pulm.

Bevor wir auf eine Erklärung und Deutung dieser Resultate näher eingehen, sollen erst einige Fragen allgemeiner Natur besprochen werden und zwar die die Verwerthbarkeit der postmortalen Blutbefunde, die Ausscheidung der Mikroorganismen durch die Nieren und die Resorption der Mikroorganismen von einzelnen Organen aus.

Ueber die Verwerthbarkeit postmortal gewonnener Blutbefunde.

Wenn man die Resultate der Literatur der in vivo gewonnenen Blut- und Harnuntersuchungen, namentlich aber die ersteren mit

Digitized by Google
Original from UNIVERSITY OF MICHIGAN
Generated on 2019-07-08 20:00 GMT / http://hdl.handle.net/2027/mdp.39015043503450
Public Domain in the United States, Google-digitized / http://www.hathitrust.org/access_use#pd-us-google

den postmortalen vergleicht, so fallen die zahlreichen specifischen positiven Blut- und Organbefunde post mortem gegenüber den relativ wenigen specifischen Blutbefunden in vivo auf. Abgesehen von den Septikämien, in welchen ja auch die intravitale Blutuntersuchung meistens Resultate liefert, weist die Literatur zahlreiche specifische postmortale Blut- und Organbefunde bei Pneumonien, bei Typhus, Scarlatina, Erysipel, Diphtherie u. A. auf. Die intravitalen Blut- und Harnuntersuchungen bei diesen Infectionskrankheiten stehen diesen postmortalen Befunden bis auf vereinzelte specifische Blutbefunde und mit Ausnahme der relativ häufigen Harnbefunde bei Typhus negativ gegenüber. Einzelne Beispiele sollen diese Thatsachen klarer machen.

Unter Anderen hat *Frosch*[104] in 10 von 14 Fällen von Diphtherie Diphtheriebacillen postmortal im Blut und Organen nachgewiesen. Intravitale Befunde existiren nicht. *Petruschky* (l. c.) hat in 14 Fällen von Tuberculose der Lunge postmortal achtmal Streptococcen im Blut und Organen nachgewiesen, die später in acht Fällen gemachten Blutuntersuchungen in vivo ergaben blos einmal Streptococcen. *Canon* (l. c.), *Achard* und *Phulpin* (l. c.) konnten in Fällen, in denen die Blutuntersuchungen intravital negativ ausgefallen waren, post mortem aus dem Blut Mikroorganismen (Staphylococcen, Strepto- und Pneumococcen) züchten. *Canon* hat ausserdem postmortem im Deckglaspräparat bei Wundinfectionen Bakterien nachzuweisen vermocht, was ihm in denselben Fällen intravital nicht gelungen war.

Den vielfachen positiven Pneumococcenbefunden in den Nieren bei Pneumonien stehen bisher absolut negative specifische Harnbefunde in vivo gegenüber. Diese und noch andere Beispiele wären genügende Belege dafür, dass aus postmortalen Blutbefunden allein auf intravitales Vorhandensein derselben Mikroorganismen im Blut nicht ohne weiteres geschlossen werden kann. Die Befunde von *Canon* (l. c.) lehren ausserdem noch, dass postmortal pathogene Mikroorganismen sich vermehren und dass also die quantitaven Verhältnisse der Mikroorganismen postmortal nicht denen intravital entsprechen. Weiter lässt die Thatsache, dass bei Infectionskrankheiten postmortal im Blut (bezw. Organen) specifisch pathogene Mikroorganismen nachzuweisen sind, wo die intravitale Blutuntersuchung negativ war, die Deutung zu, dass postmortal aus den specifisch erkrankten Organen (z. B. Lungen bei Pneumonien etc.) die Mikroorganismen ins Blut, und aus dem Blut dann wieder in Organe einwandern können.

Diese Annahme der postmortalen Wanderung der Mikroorganismen findet ihre Stützen in den Arbeiten von *Achard* und

Digitized by Google
Original from UNIVERSITY OF MICHIGAN
Generated on 2019-07-08 20:00 GMT / http://hdl.handle.net/2027/mdp.39015043503450
Public Domain in the United States, Google-digitized / http://www.hathitrust.org/access_use#pd-us-google

Phulpin[105] und *Chvostek*[106]. *Chvostek*, welcher in seiner Monographie des Gelenksrheumatismus ausführlich die postmortale und agonale Wanderung der Mikroorganismen bespricht, zeigt u. A., dass Mikroorganismen in die Blutbahn des eben getödteten Thieres gebracht, in Gelenken nachweisbar waren. (Diese Angaben verdanke ich der mündlichen Mittheilung *Chvosteks*.) *Wurtz R.*[107] hat bei Mäusen, Meerschweinchen und Kaninchen unter Einfluss der Kälte im Momente des Todes, während das Herz noch schlug, Darmbakterien aus dem Blut gezüchtet.

Aus dem Vergleiche der postmortalen Literaturbefunde mit dem intravitalen und aus den letzt erwähnten Arbeiten geht hervor, dass die postmortale Vertheilung der Mikroorganismen im Blut und Organen nicht immer der intravitalen entspricht und dass man bezüglich der Verwerthbarkeit der postmortalen Befunde für die Verhältnisse in vivo vorsichtig sein muss. Auf diesen letzteren Umstand haben schon *Rosenbach*[108], *Baumgarten*[109] hingewiesen.

Ueber die Ausscheidung der Mikroorganismen durch die Nieren.

W. Wyssokowitsch (l. c.) behauptet, dass eine Ausscheidung der Mikroorganismen durch gesunde Nieren nicht vorkommt. Im Harne treten Mikroorganismen dann erst auf, wenn sie gewisse makroskopische Veränderungen (Blutextravasate oder Herde), die Vorbedingungen zu ihrem Durchtritt sein sollen, in den Nieren erzeugt haben. Diese Lehre wird in der Literatur allgemein als richtig anerkannt. Die späteren Arbeiten von *Schweizer*[110], *Boccardi*[111], *Pernice* und *Scagliosi* (l. c.), *Cavazzani*[112], *Sherrington*[113], *Orth*[114], wenn sie auch nicht den Standpunkt von *Wyssokowitsch* ganz acceptieren, nehmen doch an, dass zum Uebergang von Mikroorganismen aus dem Blut in den Harn Alterationen der verschiedensten Art, örtliche Kreislaufsstörungen, degenerative Zustände der Nierenepithelien, nicht nachweisbare Veränderungen der Gefässwände, abnorme Durchlässigkeit der Gefässe postuliert werden müssen. *Sittmann* (l. c.) sagt, dass eine Ausscheidung ohne bedeutende Schädigung der Nieren erfolgen könne. *Biedl* und ich (l. c.) haben experimentell den Beweis erbracht, dass Mikroorganismen sowol Stäbchen als Coccen durch vollständig normale Nieren ausgeschieden werden.

Diese Thatsache, zusammengehalten mit der Erfahrung, dass Mikroorganismen hämatogenen Ursprungs im menschlichen Harne nachgewiesen werden konnten, ohne dass klinische Symptome einer Nierenaffection vorhanden gewesen wären, lässt uns den experimentell

Digitized by Google
Original from UNIVERSITY OF MICHIGAN
Generated on 2019-07-08 20:00 GMT / http://hdl.handle.net/2027/mdp.39015043503450
Public Domain in the United States, Google-digitized / http://www.hathitrust.org/access_use#pd-us-google

gewonnenen Standpunkt, dass zum Durchtritt von Mikroorganismen nicht erst eine Schädigung der Nieren nothwendig ist, auch für den Menschen annehmen.

Zum Verständniss der Schlüsse unserer Arbeit musste diese und die folgende Frage eingeschaltet werden.

Ueber Resorption von Mikroorganismen aus verschiedenen Organen.

Ob die Lunge schon unter normalen Verhältnissen, also bei intakter Oberfläche, oder erst nach Zerstörung der Epithels für Mikroorganismen passierbar sei, ob alle Mikroorganismen oder nur gewisse, von der Lunge aus in den Organismus gelangen, ist nicht endgiltig gelöst. *Slavjansky* (s. *Soyka*), hat nachgewiesen, dass leblose Partikelchen von der Lunge aus in den Kreislauf gelangen können. Er konnte sogar die in die Lunge eingebrachten Tuchekörnchen im Harne nachweisen. *Soyka*[115] nimmt an, dass analog der Einwanderung lebloser Elemente eine Allgemeininfection von der Lunge aus stattfinden könne. *Wyssokowitsch*[116], *Gramatschnikoff*[117] vertreten die Ansicht, dass nur gewisse Mikroorganismen im Stande sind die Lunge zu passieren. *Buchner*[118] sagt, dass der Durchtritt durch die intakte Lungenoberfläche ein aktiver Vorgang der Mikroorganismen sei, es sollen z. B. Blutparasiten wie Milzbrand, Recurrens die Lücken der Capillaren durchwachsen, andere sollen wieder auf dem Wege der Lymphbahn sich verbreiten.

Hildebrandt[119] schreibt der Pneumonie eine schützende Bedeutung zu. Durch die Veränderungen in den Lungen soll der Durchtritt der Mikroorganismen erschwert werden.

Baumgarten[120] hält den Eintritt der Mikroorganismen vom Respirationstract ins Lymphgefässsystem für ganz besonders erschwert. — Diese Angaben über die Bedingungen, unter welchen Mikroorganismen von der Lunge aus ins Blut gelangen könnten, wenn sie auch nicht einheitlich sind, sprechen doch dafür, dass im Allgemeinen eine Resorptionsinfection von der Lunge aus möglich sei. Die klinischen Erfahrungen stimmen im Allgemeinen damit überein.

Weit günstiger gestaltet sich die Resorption von Mikroorganismen vom Darm aus. Die Resorptionsinfectionen vom Darm aus sind eine häufige Erscheinung, sie machen einen grossen Theil der als kryptogenetische Septikämie beschriebenen Fälle aus. Die klinischen Arbeiten über gastrointestinale Sepsis von *Sevestre, Gaston* und *Renard*, *Marfan* und *March* (s. *Fischl*), *Fischl*[121], *Czerny* und *Moser*[122] sprechen in diesem Sinne. Auch durch das Experiment

Digitized by Google
Original from UNIVERSITY OF MICHIGAN
Generated on 2019-07-08 20:00 GMT / http://hdl.handle.net/2027/mdp.39015043503450
Public Domain in the United States, Google-digitized / http://www.hathitrust.org/access_use#pd-us-google

wird dies bestätigt. Die früheren Anschauungen von *Ziegler*[123], *Korkunoff*[124] gehen dahin, dass anatomische Veränderungen der Darmwand zum Durchtritt von Mikroorganismen nothwendig wären. *Bönnecken*[125], *Posner* und *Lewin*[126] haben den Beweis geliefert, dass Mikroorganismen unter gewöhnlichen Verhältnissen die Darmwand passieren können. Wie schon eingangs der Arbeit erwähnt, wird dieser Standpunkt in letzter Zeit namentlich von französischer Seite von *Beco* (l. c.), *Nocard* (l. c.), *Porcher* und *Desoubry* (l. c.) vertreten. Die Letzteren bringen sogar den direkten experimentellen Beweis dafür, dass während der Verdauung aus dem Darm auf dem Wege des Ductus thoracicus Mikroorganismen ins Blut gelangen können.

Die Möglichkeit einer Allgemeininfection von der Harnblase wurde schon früher erörtert. Auf welchen Bahnen dies geschieht, ist nicht sichergestellt. Hier sollen nur auszugsweise unsere diesbezüglichen Versuche über die Resorption von Mikroorganismen von der Blase aus, angeführt werden. Die in die Harnblase von Kaninchen injicierten Mikroorganismen (Coli, Staphylococcus aureus) haben, wenn die Blase abgeklemmt war, nach einer gewissen Zeit (gewöhnlich nach 24 Stunden) den Exitus des Thieres zur Folge gehabt. Die bakteriologische Untersuchung des Herzblutes in diesen Fällen fiel positiv aus. Die Obduktion ergab gewöhnlich am peritonealen Ueberzug der Harnblase fibrinöse Auflagerungen, zahlreiche Haemorrhagien, ausserdem eine eitrigfibrinöse Peritonitis. Wurde das Thier früher getödtet, z. B. nach 12—18 Stunden, konnten zwar schon entzündliche Veränderungen am Peritoneum constatiert werden, die in die Blase injicierten Mikroorganismen konnten vom Peritoneum aus culturell nach gewiesen werden, dagegen ergab die Blutuntersuchung aus dem Herzen negative Resultate. Nach Injection von Coli und Staphylococcen in die Blase ohne Abklemmung derselben, sind die Thiere am Leben geblieben. *Schnitzler* (l. c.) berichtet in seinen Versuchen auch von negativen Blutbefunden bei Vorhandensein tiefgreifender Veränderungen der Blasenwand nach Injection von Mikroorganismen in die Blase.

Auch für andere Organe noch, wie Tonsillen und Gallenblase ist der Durchtritt von Mikroorganismen experimentell und klinisch festgestellt worden.

Auf Grund dieser Arbeiten ist es also bewiesen, dass im Allgemeinen Organe für Mikroorganismen durchlässig sind, die Einen schon unter normalen Verhältnissen, die Anderen erst unter gewissen Voraussetzungen. Von allen diesen Organen kann also leichter oder schwerer eine Resorptionsinfection stattfinden.

Digitized by Google
Original from UNIVERSITY OF MICHIGAN
Generated on 2019-07-08 20:00 GMT / http://hdl.handle.net/2027/mdp.39015043503450
Public Domain in the United States, Google-digitized / http://www.hathitrust.org/access_use#pd-us-google

Die Verwerthbarkeit bakteriologischer Blut- und Harnbefunde für die Aetiologie der Infectionskrankheit.

Nachdem diese Fragen erörtert sind, gehen wir an die Analyse unserer Resultate.

Nach den Auseinandersetzungen über die Ausscheidung der Mikroorganismen musste man theoretisch erwarten, dass wenn Mikroorganismen im Blut sind, solche dann im Harne nachweisbar sein sollten. Dieser Annahme widersprechen aber einige Befunde unserer Untersuchungen. 1. Mikroorganismen waren im Blut, aber nicht im Harn und zwar weder gleichzeitig noch später. Um dies erklären zu können, könnten gewisse Momente herangezogen werden. Theils eine discontinuirliche Ausscheidung von Mikroorganismen, wie sie *Biedl* und ich (l. c.) experimentell festgestellt haben, theils gewisse Nierenveränderungen selbst, Contractionen der Nierengefässe mit der consecutiven geringen Harnsecretion könnten die negativen Resultate vielleicht verständlich machen.

2. Eine weitere Differenz ergiebt sich in unseren Resultaten darin, dass positiven Harnbefunden negative Blutbefunde gegenüberstehen. Das früher angenommene Abhängigkeitsverhältniss zwischen Blut- und Harnbefunden führt zur Annahme, dass, wenn Mikroorganismen hämatogenen Ursprungs im Harne zu finden sind, diese auch im Blute nachweisbar sein sollten. Zur Klärung dieses Widerspruches wäre Folgendes zu sagen: Eine ungleiche Vertheilung der Mikroorganismen im Blut, die bei einer geringen Zahl derselben stattfindende Verdünnung im Blut, die Anhäufung der ausgeschiedenen Mikroorganismen in der Blase, günstige Wachsthumsbedingungen für manche Mikroorganismen im saueren Harn, wären Faktoren, welche es erklären, dass bei Vorhandensein von Mikroorganismen in der Blase diese im Blut in vivo nicht nachweisbar sein müssen. 3. Es wäre noch denkbar, dass die im Harne in gewissen Fällen nachgewiesenen Mikroorganismen nicht hämatogenen Ursprungs sind. Das Vorhandensein der Mikroorganismen in der Blase bei diesen Fällen müsste dann so gedeutet werden, dass die Mikroorganismen von der Urethra, Vagina, vom Darm oder vielleicht vom Parametrium aus in die Blase eingewandert sein konnten. 4. Zum Verständnis derjenigen Befunde, wo im Blut und Harne gleichzeitig verschiedene Mikroorganismen nachgewiesen wurden, müssen theils einzelne der angeführten Möglichkeiten theils möglicherweise folgende Combination herangezogen werden. Manche der ausgeschiedenen pathogenen und specifischen Mikroorganismen

Digitized by Google
Original from UNIVERSITY OF MICHIGAN
Generated on 2019-07-08 20:00 GMT / http://hdl.handle.net/2027/mdp.39015043503450
Public Domain in the United States, Google-digitized / http://www.hathitrust.org/access_use#pd-us-google

finden im Harne ungünstige Bedingungen und werden von den vom Darm, Urethra eingewanderten andersartigen überwuchert, so dass sie sich dem Nachweis entziehen.

Diese Erwägungen weisen darauf hin, dass eine Reihe gekannter und noch ungekannter Momente im menschlichen Organismus das theoretisch einfach gedachte Abhängigkeitsverhältniss zwischen Blut und Harnbefund modificieren können. — Nach diesen allgemeinen Ausführungen sollen noch einzelne specielle Befunde einer Besprechung unterzogen werden.

In der angeführten Literatur und auch in unseren Untersuchungen fällt es auf, dass die bei Infectionskrankheit gefundenen Mikroorganismen im Blut oder Harn meist nicht die Erreger der Infection sind. So wurden von *Loison, Simonin* und *Arnaud,* von *Sittmann* bei Typhus abdomin. im Blut Staphylococcen und Coli, von *Thiemich* nicht pyogene Coccen nachgewiesen. Im Harn fand *Silvestrini* Staphylococcen, *Karlinski* Streptococcen, *Ljubomudroff*[127] Coli. Bei Tubercul. pulmonum hat *Jakowski, Petruschky, Sittmann* im Blut Staphylococcen, Streptococcen nachgewiesen. In unseren Fällen fanden sich bei Tuberculose der Lungen im Blut und Harne Staphylococcen und im Harne bei Typhus, Angina, Pneumonie, Polyarthritis rheum., Scarlatina, Cystitis Coli im Harne u. s. w.

Daraus ist ersichtlich, dass die heterologe Bakteriämie und die heterologe Bakteriurie bei Infectionskrankheit nicht seltene Erscheinungen sind.

Eine genügende Erklärung dafür, warum die specifischen Mikroorganismen so selten im Blut oder Harn zu finden sind, andere Mikroorganismen wieder namentlich die Staphylococcenarten häufig nachzuweisen sind, können wir nicht geben. Wie schon früher gesagt wurde, gestaltet sich die Durchlässigkeit verschiedener Organe für Mikroorganismen verschieden. Gewisse Organe sind leichter für Mikroorganismen passierbar als andere und da schon unter normalen Verhältnissen. Gewisse Mikroorganismen gelangen leichter in den Kreislauf als andere. Z. B. für Diphtheriebacillen haben *Roux* und *Yersin* es experimentell nachgewiesen, dass sie Tonsillen nicht passieren. *Huguenin*[198] nimmt an, dass Staphylococcen von den Lungen leichter aus in den Kreislauf gelangen als Tuberkelbacillen.

Weiters kann noch die Annahme *Tavels* herangezogen werden, dass wenn auch die Resorption von Mikroorganismen stattfindet, keine Entwickelung derselben im Blut erfolgen muss. Vielleicht spielt auch die Symbiose eine Rolle in diesen Fragen.

Digitized by Google
Original from UNIVERSITY OF MICHIGAN
Generated on 2019-07-08 20:00 GMT / http://hdl.handle.net/2027/mdp.39015043503450
Public Domain in the United States, Google-digitized / http://www.hathitrust.org/access_use#pd-us-google

Die Resultate dieser Untersuchungen und die Literaturbefunde lassen es fraglich erscheinen, ob bei Infectionskrankheiten im allgemeinen die bakteriologische Blut- und Harnuntersuchung als ätiologisch-diagnostisches Hilfsmittel ohne weiteres zu verwerthen sei. Finden sich im Blut oder Harn bei Infectionskrankheiten specifische Mikroorganismen z. B. Milzbrandbacillen, Rotzbacillen, Typhusbacillen, was allerdings selten ist, so wird diesen Befunden ein diagnostischer Werth natürlicherweise zukommen. Auch den Staphylo-Streptococcenbefunden bei puerperalen Septikämien, chirurgischen Wundinfectionskrankheiten wird ein ätiolog. Werth nicht abgesprochen. Vielmehr gilt der oben angeführte Satz für die intravital häufiger vorkommenden Befunde von Staphylo-, Streptococcen, Bakt. coli bei Pneumonien, Tuberculose der Lungen, Polyarthritis rheumatica, Typhus, Nephritis u. a. Die bakteriologische Blut- und Harnuntersuchung constatiert nur eine heterologe Bakteriämie und Bakteriurie und kann unter Umständen zur Klärung der atypischen Erscheinungen der Krankheit beitragen.

Für die Aetiologie der Infection sind diese Befunde meist nicht zu verwerthen.

Schlüsse.

1. *Das Blut muss zu bakteriologischen intravitalen Untersuchungen der Vene direkt entnommen werden.*

2. *Die allein durchführbare, wenn auch nicht einwurfsfreie Methode der Harngewinnung zu klinisch-bakteriologischen Zwecken ist die Cathetrisation.*

3. *Aus den postmortalen Blutbefunden kann nicht ohne weiteres auf intravitale Verhältnisse (Menge und Vertheilung der Mikroorganismen) geschlossen werden.*

4. *Die Mikroorganismen können durch normale Nieren ausgeschieden werden.*

5. *Die Durchtrittsbedingungen für Mikroorganismen sind in verschiedenen Organen verschieden.*

6. *Specifische Blut- und Harnbefunde in vivo bei Infectionskrankheiten sind nicht häufig.*

7. *Heterologe Bakteriämien und Bakteriurien werden relativ oft constatiert.*

8. *Nur specifische Erreger im Blut und Harn, nicht aber die heterologen Bakterienarten sind für die Aetiologie der Infectionskrankheiten verwerthbar.*

Digitized by Google
Original from UNIVERSITY OF MICHIGAN
Generated on 2019-07-08 20:00 GMT / http://hdl.handle.net/2027/mdp.39015043503450
Public Domain in the United States, Google-digitized / http://www.hathitrust.org/access_use#pd-us-google

Literaturverzeichniss.

1. *Roth,* Zeitschrift für Hyg. Band IV.
2. *Machnoff,* Ref. nach Baumgartens Jahresbericht 1892.
3. *Wasmuth,* Centralbl. für Bakt. 1892, Nr. 22—23.
4. *Bernheim,* Centralbl. für Bakt. 1894. I.
5. *Wigura,* Centralbl. für Bakt. 1888. Band. XVII. S. 898.
6. *Canon,* Deutsche Zeitschrift für Chirurgie. XXXVII. S. 571.
7. *Pasternacki,* Ref. Centralbl. für Bakt. 1891. Band II.
8. *Sacharoff,* Ref. Centralbl. für Bakt. Band X. p. 199.
9. *Petruschky,* Zeitschr. für Hygiene XVII. S. 59.
10. *Scheurlen,* Centralbl. für Bakt. 1890. II. S. 257.
11. *Sittmann,* Deutsches Arch. für klin. Meol. 1894. S. 323.
12. *Kannenberg,* Zeitschr. für klin. med. 1880. S. 506.
13. *Leube,* Zeitschr. für klin. Meol. 1881. Band III.
14. *Lustgarten* und *Mannaberg,* Vierteljahrsschrift für Dermat. und Syph. 1887.
15. *H. Neumann,* Berl. klin. Wochenschr. 1888. Nr. 7—9.
16. *E. Petit* und *Wassermann,* Centralbl. für Chirurgie 1891. Nr. 44.
17. *Fr. Hofmeister,* Fortschritte der Med. 1893. Band XI.
18. *Barlow,* Archiv für Dermat. 1893. S. 355.
19. *Tavel* und *Lanz,* Ueber die Aetiologie der Peritonitis. Verlag von C. Sallmanu, Basel und Leipzig, 1893.
    Tavel und *Kocher,* Sallmann 1895.
20. *W. Engel,* Deutsches Arch. für kl. Med. 1895. Band 56.
21. *Hauser,* Arch. für exp. Path. 1886. Band 20.
22. *Galippe,* Comptes rendus 1891.
23. *Nocard,* La Semaine medicale 1895. Nr. 8.
24. *Beco,* An. de l'Institut Pasteur 1895.
25. *Wurtz* und *Hudelo,* La Semaine medicale 1895. Nr. 6.
26. *Ch. Porcher* und *G. Desoubry,* C. R. Soc. de biol. 1895 p. 344.
27. *v. Fodor,* Arch. für Hyg. 4 und Deutsche med. Wochenschrift 1886. Nr. 36.
28. *Enriquez,* Comptes rendus 1891, p. 776.

Digitized by Google
Original from UNIVERSITY OF MICHIGAN
Generated on 2019-07-08 20:00 GMT / http://hdl.handle.net/2027/mdp.39015043503450
Public Domain in the United States, Google-digitized / http://www.hathitrust.org/access_use#pd-us-google

29. *K. B. Lehmann,* Centralbl. für Bakt. 1890. Nr. 15.
30. *Krogius*, Annales des maladies des org. genit. urin 1894, III.
31. *v. Eiselsberg,* Wiener med. Wochenschrift 1886. Nr. 5—6.
32. *Brieger*, Charité-Annalen 1888.
33. *Czerniewsky,* Arch. für Gynaekol., 1888. Band 33.
34. *Tizzoni*, Riforma med. Nr. 100.
35. *Stenico*, Lo Sperimentale 1892. Nr. 11.
36. *Preto,* La Riforma medic. 1892. Nr. 21.
37. *E. Bumm,* Arch. für Gynaek. 40. Band 1891.
38. *Krannhals,* Deutsches Archiv für klin. Med. 1894.
39. *J. Seitz,* Corresp.-Blatt für Schweizer Aerzte 1895. 1. Juli.
40. *Combemale* und *Bué,* Comptes rendus de la soc. de biol. 1892.
41. *Haegler,* Centralbl. für Gynaekol. 1892. Nr. 51.
42. *Heryott*, Progr. med. 1892, p. 9.
43. *Gerdes,* Deutsche med. Wochenschrift. Band XVIII, p. 603.
44. *Wreden*, Centralbl. für Chirurgie 1893. Nr. 27.
45. *Meisels,* Wiener med. Wochenschrift 1886. Nr. 21. 22. 23.
46. *Lucatello*, Ref. in Baumgartens Jahresber. 1886. S. 176.
47. *Bruschettini*, La Riforma med. 1892. Nr. 34.
48. *Redtenbacher*, Zeitschr. für klin. Med. 189. Band XIX.
49. *E. Neisser,* Zeitschr. für klin Med. 1893. Band XXIII.
50. *R. Neuhaus*, Berl. kl. Wochenschr. 1886. Nr. 6, 24.
51. *L. Rütimeyer*, Centralbl. für klin. Med. 1887. Nr. 9.
52. *Seitz,* Studien über die Typhusätiologie. München 1886.
53. *Fränkel* und *Simonds*, Deutsche med. Wochenschr. 1886. Nr. 1.
54. *Merkel* und *Goldschmidt,* Centralbl. für klin. Med. 1887. Nr. 22.
55. *Janovski*, Centralbl. für Bakter. 1889. Band I.
56. *Wiltschour,* Ref. nach Centralbl. für Bakt. 1890. Band VII.
57. *M. Thiemich*, Deutsche med. Wochenschr. Nr. 34.
58. *Loison*, *Simonin* und *Arnaud,* Revue de med. 1893. XIII. 4.
59. *H. Neumann,* Berl. klin. Wochenschrift 1890. Nr. 6.
60. *Karlinski,* Prager med. Wochenschrift 1890.
61. *A. E. Wright*, Lancet 1895.
62. *Silvestrini,* Rivista gen. ital. di clin. med. 1892. Nr. 6.
63. *Belfanti,* Rif. med. 1890. Nr. 37.
64. *Goldscheider*, Deutsche med. Wochenschrift 1892. Nr. 14.
65. *Boulay,* Paris 1891, Steinheil.
66. *Friedländer,* Fortschritte der Med. 1884. Band 2.
67. *Netter*, Arch. gener. de med. 1887.
68. *Casatti*, Ref. nach Baumgartens Jahresbericht 1894.
69. *Marchiafava* und *Bignani,* Riforma med. 1891.
70. *Roger,* Revue de med. 1895. Nr. 4.

Digitized by Google
Original from UNIVERSITY OF MICHIGAN
Generated on 2019-07-08 20:00 GMT / http://hdl.handle.net/2027/mdp.39015043503450
Public Domain in the United States, Google-digitized / http://www.hathitrust.org/access_use#pd-us-google

71. *v. Noorden,* Münchner med. Wochenschrift 1887. Nr. 3.
72. *Weichselbaum,* Wiener med. Wochenschrift 1885. Nr. 41.
73. *Jakowski,* Centralbl. für Bakt. 1893. Band II.
74. *Petruschky,* Deutsche med. Wochenschrift 1893. Nr. 14.
75. *L. A. Pressmann,* Ref. Centralbl. für Bakt. 1895. S. 535.
76. *J. B. Ross,* Ref. im Centralbl. f. d. Bakt. The Austral. med. Journ. XII. Nr. 11, p. 497.
77. *Schottelius* und *Reinhold,* Centralbl. für klin. Med. 1886. S. 635.
78. *Louis de Saint Germain,* Paris 1893. Steinheil.
79. *G. Singer,* Wiener klin. Wochenschrift 1895. Nr. 25.
80. *Choostek,* Wiener klin. Wochenschrift 1895. Nr. 26.
81. *Trapesnikoff,* Ref. Centralbl. für Bakt. 1892. Band I. S. 740.
82. *Letzerich,* Zeitschr. für klin. Med. Band XIII.
83. *Mannaberg,* Zeitschr. für klin. Med. 1891. Band 18.
84. *Mircoli,* Centralbl. für med. Wissenschaft 1887. Nr. 40.
85. *Posner,* 67. Naturforscherversammlung, Lübeck 1895.
86. *Wyssokowitsch,* Zeitschr. für Hyg. 1886. Band I.
87. *Roux* und *Yersin,* Annales de l'Institut Pasteur 1888.
88. 89. *Pernice, Scagliosi,* Virch. Arch. Band 138. Deutsche med. Wochenschrift 1892. Nr. 34.
90. *Biedl* und *Kraus,* Arch. für exper. Path. 1896.
91. *A. Berger,* La Semaine medicale 1893, p. 573.
92. *M. Raskin,* Ref. Centralbl. für Bakt. 1889.
93. *Buschke,* Ref. im Centralbl. für Bakt. 1895. S. 369.
94. *Clado,* Bullet. de la soc. anat. de Paris 1887.
95. *Gennes* und *Hartmann,* Bullet. de la soc. anat. de Paris 1888.
96. *Guyon,* Annales des maladies des org. genito urin. 1889.
97. *Schnitzler,* Zur Aetiolog. d. Cystitis, Braumüller 1892.
98. *Sittmann* und *Barlow,* Deutsches Arch. für kl. Med. Band 52.
99. *Pawlowsky,* Deutsche med. Wochenschrift 1892.
100. *Claudio Fermi,* Centralbl. für Bakt. 1890.
101. *Verdelli,* Gazetta med. di Torino 1892. Nr. 31.
102. *Fraenkel,* Vortrag im Verein für innere Medicin in Berlin 1895.
103. *Gabbi* und *Barbacci,* Lo Sperimentale 1892.
104. *Frosch,* Zeitschrift für Hyg. Band XIII.
105. *Achard* und *Phulpin,* Arch. de med. exper. 1895. Nr. 1.
106. *Chvostek,* Monographie des Gelenksrheumatismus.
107. *Wurtz R.,* Ref. Baumgartens Jahresbericht 1892. S. 584.
108. *Rosenbach,* Deutsche Zeitschrift für Chirurgie. Band XIII.
109. *Baumgarten,* Lehrbuch der path. Mykologie 1890. S. 324.
110. *Schweizer,* Arch. für path. Anat. 1887.
111. *Boccardi,* La Riforma med. 1888. Nr. 131.

Digitized by Google
Original from UNIVERSITY OF MICHIGAN
Generated on 2019-07-08 20:00 GMT / http://hdl.handle.net/2027/mdp.39015043503450
Public Domain in the United States, Google-digitized / http://www.hathitrust.org/access_use#pd-us-google

112. *Cavazzani*, Centralbl. für Path. und path. Anat. 1893.
113. *Sherrington*, Ref. in Schmidts Jahresbericht 1894. Band 243.
114. *Orth*, Deutsche med. Wochenschrift 1890.
115. *Soyka*, Prager med. Wochenschrift 1878.
116. *Wyssokowitsch*, Ref. Centralbl. für Bakt. 1889. S. 413.
117. *Gramatschnikoff*, Fortschritte der Med. 1893.
118. *Buchner*, Arch. für Hyg. Band VIII.
119. *Hildebrandt*, Ref. Centralbl. für Bakt. 1888. Band II.
120. *Baumgarten*, Lehrbuch der path. Myk. 1890. S. 815.
121. *Fischl*, Zeitschrift für Heilkunde 1894. S. 289.
122. *Czerny* und *Moser*, Jahrb. für Kinderheilk. Band XXXVIII.
123. *Ziegler*, Fortschritte der Med. 1893.
124. *Korkunoff*, Centralbl. für Bakt. 1890.
125. *Bönnecken*, Centralbl. für Bakt. 1890. Band II.
126. *Posner* und *Lewin*, Berl. klin. Wochenschrift 1894. Nr. 32.
127. *Ljubomudroff*, Centralbl. für Bakt. 1895.
128. *Huguenin*, Correspondenzbl. für Schweizer Aerzte 1894. 13, 14.

Generated on 2019-07-08 20:00 GMT / http://hdl.handle.net/2027/mdp.39015043503450
Public Domain in the United States, Google-digitized / http://www.hathitrust.org/access_use#pd-us-google
Digitized by Google
Original from
UNIVERSITY OF MICHIGAN

Generated on 2019-07-08 20:01 GMT / http://hdl.handle.net/2027/mdp.39015043503450
Public Domain in the United States, Google-digitized / http://www.hathitrust.org/access_use#pd-us-google
Digitized by Google
Original from
UNIVERSITY OF MICHIGAN

PRIMÄRES MEDULLARES CARCINOMA TUBAE.

Von

ALF. ROSTHORN.

(Hierzu Tafel III.)

Ich habe in der im Juni 1895 zu Wien stattgehabten Versammlung der Deutschen Gesellschaft für Gynäkologie über einen Fall dieser Art berichtet und das betreffende makro- und mikroskopische Präparat demonstriert. Es obliegt mir jedoch in Ergänzung des dort entworfenen Bildes noch auf Einzelheiten des histologischen Baues einzugehen, dieselben durch entsprechende Abbildungen zu belegen und einige Bemerkungen anzufügen, welche die zwischen den von mir und von anderen beobachteten Fällen sich ergebenden Beziehungen feststellen sollen. Das Letztere ist mir wesentlich dadurch erleichtert worden, dass in dem erst jüngst erschienenen Werke *Martin's* („Die Krankheiten der Eileiter, Leipzig, Verlag von Pesold 1895) das betreffende Kapitel durch *Sänger* und *Barth* eine ungemein gründliche und erschöpfende Bearbeitung gefunden hat, ich daher nur auf jene zu verweisen habe. In die dort angeführte Zusammenstellung der bisher beschriebenen Fälle ist auch die von mir beobachtete auf Grund einer mündlichen Mittheilung an Prof. *Sänger* aufgenommen worden. Umsomehr bedarf die Darstellung einer sorgfältigen Ergänzung.

Um jene Leser, welchen die Berichte des Gynäkologen-Congresses nicht leicht zugänglich sind, über den casuistischen Theil meiner Beobachtungen zu orientieren, möge hier die Geschichte des Falles entsprechend dem Wortlaute des Congressberichtes eingefügt werden.

Die seit sechs Jahren in der Menopause befindliche 59 Jahre alte Frau stellte sich mir im Juni 1894 in meiner Sprechstunde

Digitized by Google
Original from UNIVERSITY OF MICHIGAN
Generated on 2019-07-08 20:01 GMT / http://hdl.handle.net/2027/mdp.39015043503450
Public Domain in the United States, Google-digitized / http://www.hathitrust.org/access_use#pd-us-google

mit Klagen über hartnäckigen Ausfluss vor, der in letzterer Zeit eitrig und ätzend wurde und die Patientin daher sehr belästigte. Derselbe hatte schon seit Ende April ohne besondere Veranlassung eingesetzt, war anfangs dünnflüssig, erst später eitrig und wechselte dem Quantum und der Qualität nach sehr.

Bei Untersuchung mit dem Spiegel fand ich thatsächlich eine eitrige Sekretion aus dem Muttermunde des bereits senil atrophischen Uterus, bezog dieselbe jedoch auf einen leicht nachweisbaren cystischen Tumor der rechten Adnexe. Schon damals war mir eine leichte Anschwellung der beiderseitigen Leistendrüsen und das Vorhandensein einer taubeneigrossen Cyste der Bartholinischen Drüse aufgefallen. Das in der Sprechstunde so flüchtig gewonnene Bild liess mich die Annahme machen, dass es sich um einen Fall von chronischer Gonorrhoe handle, wie solche ja auch im vorgeschrittenen Alter beobachtet wurde. Ich dachte der Kranken am besten dadurch radikal helfen zu können, wenn ich ihr die Entfernung der veränderten Gebärmutteranhänge empfahl, welchen Rath sie sofort annahm, so dass ich wenige Tage darauf die Totalexstirpation des Uterus sammt Entfernung der rechten Adnexe ausführen konnte. Die Operation gestaltete sich glatt, nur mussten wegen der engen Scheide beiderseits tiefe Scheidendammeinschnitte gemacht werden, um die entsprechende Zugänglichkeit zu gewinnen. Ich benutzte die Gelegenheit, auch die Bartholinische Cyste zu entfernen; der Inhalt derselben war serös-eitrig und, wie die später durchgeführte bakteriologische Untersuchung ergab, steril. Die linken nicht wesentlich veränderten Adnexe waren adhärent, so dass ich, um schnell fertig zu werden, dieselben zurückliess. Die Heilung ging trotz des allgemeinen Schwächezustandes gut von Statten, die Kranke konnte nach drei Wochen die Heilanstalt hergestellt verlassen.

Unterdessen war die mikroskopische Untersuchung der Eileiterwand ausgeführt und festgestellt worden, dass es sich um einen Fall von Tubencarcinom handle.

Es musste mit Rücksicht auf diesen prognostisch ungünstigen Befund zunächst bedauert werden, dass man es versäumt hatte, die geschwellten, wenn auch nicht indurirten Drüsen mit zu entfernen. Der Verdacht einer carcinomatösen Metastase lag ja nahe. Ich hatte die Exstirpation unterlassen, da ich die Schwellung für eine solche entzündlicher Art halten musste — die Untersuchung der exstirpirten Theile war ja erst später ausgeführt worden — und erhoffen konnte, dass dieselbe nach Entfernung des eigentlichen Eiterherdes zurückgehen werde. Trotzdem entliess ich die äusserst

Digitized by Google
Original from UNIVERSITY OF MICHIGAN
Generated on 2019-07-08 20:01 GMT / http://hdl.handle.net/2027/mdp.39015043503450
Public Domain in the United States, Google-digitized / http://www.hathitrust.org/access_use#pd-us-google

ängstliche Kranke, die von einem neuerlichen Eingriff begreiflicherweise nichts wissen wollte, mit der Weisung, sich durch einen kurzen Landaufenthalt zu kräftigen, den geschwellten Leistendrüsen sorgfältige Beachtung angedeihen zu lassen und bei der geringsten Veränderung derselben sich unverzüglich wieder vorzustellen.

Im Oktober desselben Jahres wurde ich zu der Kranken gerufen. Die Drüsenschwellung hatte nicht auffällig zugenommen, doch bestand am Unterschenkel eine Venenentzündung leichten Grades, welche nach entsprechender Behandlung rasch zurückging. Das Allgemeinbefinden war ein auffallenderweise verhältnissmässig gutes.

Erst gegen Ende des Jahres 1894 trat plötzlich eine wesentliche Verschlimmerung des Allgemeinzustandes bei gleichzeitig rasch eintretendem Wachsthum der Drüsen ein. Letztere fühlten sich nun auch viel härter an und waren in kurzer Zeit zu den bekannten harten Paqueten verbacken und an die Unterlage fixiert.

Auf dringenden Wunsch der Patientin entschloss ich mich trotz der geringen Hoffnung auf definitive Heilung und des bereits eingetretenen Kräfteverfalles zur Entfernung der Drüsen. Dieselbe wurde am 23. Januar d. J. unter beträchtlichen Schwierigkeiten durchgeführt; diese waren dadurch bedingt, dass die am tiefsten gelagerten Drüsen mit der Gefässscheide bis in die Lacuna vasorum hinauf innig zusammenhingen. Die hierdurch gesetzten grossen Wunden zeigten wenig Heilungstrieb. Die schon bestehenden Oedeme an den unteren Extremitäten nahmen zu. Bei leichter Temperatursteigerung und rasch sich ausbreitendem Decubitus siechte die Kranke langsam dahin und wurde nach mehrtägiger Somnolenz auch von den in letzter Zeit auftretenden, heftigeren Schmerzen durch den Tod, 14 Tage nach der Operation, befreit.

Die von Herrn Prof. *Chiari* mit grosser Sorgfalt durchgeführte Obduktion bestätigte unsere Annahme, dass es sich in diesem Falle um primären Eileiterkrebs und sekundäre krebsige Erkrankung der iliacalen und inguinalen Lymphdrüsen handelte. Nur wurde durch die Obduktion weiter gezeigt, dass in der zurückgelassenen linken Tube auch ein ungefähr linsengrosser Krebsherd sass und die Lymphdrüsen-Metastase eine ganz enorme Ausdehnung gewonnen hatte, indem die ganzen retroperitonealen Drüsen afficiert erschienen. Auch in der durch die Exstirpation bedingten Narbe des oberen Scheidenendes hatte sich ein kleiner metastatischer Herd etabliert. (Wohl Impfmetastase.)

Die anatomische Diagnose lautete: Carcinoma recidivum in vulnere post exstirpationem uteri et adnex. dext. per vaginam,

Digitized by Google
Original from UNIVERSITY OF MICHIGAN
Generated on 2019-07-08 20:01 GMT / http://hdl.handle.net/2027/mdp.39015043503450
Public Domain in the United States, Google-digitized / http://www.hathitrust.org/access_use#pd-us-google

progrediens ad tubam sin. — Carcinoma secund. glandularum lymphat. inguinal. int. et ext. et retroperitoneal. cum compressione venae cavae inf. et v. iliacae commun. et extern. lateris utriusque cum thrombosi parietali venae iliac. ext. sin. — Hydrops extremitat. inf. — Marasmus universal. Bronchitis catarrhalis. Morbus Brightii chron. grad. lev.

Aus dem detailierten Berichte, welchen mir Herr Prof. *Chiari* freundlichst zur Verfügung gestellt hat, möchte ich Folgendes herausheben:

Die Scheide schlaff, glatt, weit. Am oberen Ende derselben, da wo die Narbe von der Exstirpation sitzt, medullare, zerfliessende grauröthliche Aftermasse. Der Uterus und die rechten Adnexe fehlen. Die linke Tube und das linke Ovarium durch Bindegewebsstränge eingehüllt und unter einander verwachsen. Die Aftermasse aus dem Fornix vaginae in die linke Tube vordringend. Das Uterinende der Tube geschlossen, das Abdominalende derselben offen. Die Lymphdrüsen im kleinen Becken und um die grossen Gefässe längs der Wirbelsäule bis in die Höhe des Zwerchfelles sämmtlich stark vergrössert, von einer grauröthlichen Aftermasse eingenommen. Die Vena cava inf., die Venae iliacae commun. et ext. von diesen Lymphdrüsen dicht umschlossen, ihre Wand vielfach hügelartig nach innen vorgedrängt und das Lumen dadurch verengert. In diesen Venen überall nur flüssiges oder postmortal geronnenes Blut, nur in der V. iliac. sin. dünne, der Venenwand fester anhaftende, flache, derbe Thrombosen.

Die durch die Operation gewonnenen Theile zeigten folgendes makroskopische Verhalten:

1. *Uterus:* Allgemeine, gleichmässig senile Atrophie; Gesammtlänge vom Fundus bis zum Orificium extern. 7 cm; Länge des Cavum uteri 6 cm, wovon nur 2 cm auf den Cervicalkanal entfielen. Stärkste Wanddicke im Körper 15 mm; Muttermund narbig verzogen, eng; Muttermundslippen derb, kurz; Isthmus uteri langgezogen; Schleimhaut nicht verändert.

2. *Rechtes Ovarium* ist umgewandelt in eine hühnereigrosse Cyste mit dünner fibröser Wandung. Inhalt eitriges Serum. Form der Cyste vollkommen rund. Geringfügige Adhäsionen an der Oberfläche.

3. *Rechte Tube:* Uterinende zeigefingerdick; Eileiterlichtung unregelmässig gestaltet, stellenweise querschlitzartig; die Schleimhaut geschwellt. Circa 3 cm von der uterinen Abbindungsstelle Ausweitung der Lichtung bei Verdünnung der fibromusculären Wandschichte; der ampulläre Theil atretisch, wurstförmig aufgetrieben,

Digitized by Google Original from UNIVERSITY OF MICHIGAN
Generated on 2019-07-08 20:01 GMT / http://hdl.handle.net/2027/mdp.39015043503450
Public Domain in the United States, Google-digitized / http://www.hathitrust.org/access_use#pd-us-google

die Innenfläche zerfallen, nekrotisch, die Höhle von markigen bröckeligen, zum Theil eitrigen Massen ausgefüllt. Gesammtlänge etwas über 5 cm. Erst nach Entfernung des Inhaltes der vermeintlichen Pyosalpinx erschien die Wand dicht besetzt mit weichen zerklüfteten Gebilden, die von vorn herein schon makroskopisch als Neoplasma aufgefasst werden mussten und im Allgemeinen papillomatösen Charakter zeigten.

Histologischer Befund der exstirpirten Theile:

1. *Endometrium:* Eine kleine polypöse Excrescenz desselben, welche als Metastase aufgefasst werden konnte, zeigt die typische Struktur eines Schleimpolypen mit ektatischen Drüsenräumen. Nirgends Neubildung. Die histologische Struktur der übrigen Schleimhaut entsprechend der eines Uterus, welcher in Folge der Menopause atrophiert ist.

2. *Ovariencyste:* Fibröse Wandung; in einer verdickten Partie derselben, die auch wegen Verdachtes einer Metastase genauer untersucht wurde, Einlagerung von grösseren Zellen, welche ihrem Charakter nach als Luteinzellen aufgefasst werden mussten, so dass die Cyste als Corpus lutem-Cyste zu deuten ist. Nirgends in der Cystenwand Aftermasse nachweisbar.

3. Der verdickte *uterine Abschnitt* des rechten Eileiters zeigt dasjenige Bild, welches allgemein als das für Salpingitis interstitialis et follicularis charakteristische gilt.

In der äusseren Hälfte des Eileiters ist die Muskelschichte verdünnt und an Stelle der Schleimhaut mit ihren reichen Faltenbildungen die Neubildung getreten. Der Bau derselben ist nicht an allen Stellen gleich. Partienweise findet sich das typische Bild des alveolaren Krebses. Die Alveolen verschieden an Form und Grösse, die Grenzen derselben scharf, die Zellen klein. Zwischen den Alveolen, Bindegewebsbalken, welche an ihrer Basis breit, gegen das Lumen der Tube zu schmäler werden und sich mehrfach verzweigen, so dass schon durch die Anordnung des bindegewebigen Stromas ein gewisser papillärer Bau erhalten ist. In einzelnen der Krebszellnester findet sich nun eine Anordnung der Epithelien und das Verhältniss dieser zum Bindegewebe wie bei gewissen papillären Adenomen des Eierstockes.

Für den erörterten Fall ist es demnach unzweifelhaft festgestellt, dass es sich um einen primären Eileiterkrebs handle, welcher nur in der zweiten, bei der Operation zurückgelassenen Tube, in der Narbe der ursprünglich gesetzten Wunde und endlich in sämmtlichen retroperitonealen und inguinalen Lymphdrüsen Metastasen gesetzt hat. Es ist dieser Fall um so weniger anzuzweifeln,

Digitized by Google
Original from UNIVERSITY OF MICHIGAN
Generated on 2019-07-08 20:03 GMT / http://hdl.handle.net/2027/mdp.39015043503450
Public Domain in the United States, Google-digitized / http://www.hathitrust.org/access_use#pd-us-google

als der ursprünglich klinischen Beobachtung eine sorgfältige anatomische Untersuchung in der Leiche gefolgt ist. Der Fall ist in so fern auch werthvoll, als krebsige Entartung des Eierstockes nicht vorliegt, so dass der Gedanke an ein primäres Carcinoma ovarii kleinerer Dimension mit Uebergreifen auf die benachbarte Tube sicher ausgeschlossen werden kann. Für eine Reihe von Fällen aus der Literatur lässt sich diese Annahme nicht mit gleicher apodiktischer Sicherheit zurückweisen.

Was den *histologischen Bau* der Neubildung betrifft, so habe ich mich bemüht, durch die Betrachtung zahlreicher Schnitte einen Einblick in den Aufbau derselben zu gewinnen. Doch ist es mir nicht gelungen, Strukturbilder zur Ansicht zu bekommen, welche die Histogenese desselben klarstellen würden. Die vorgeschrittensten Veränderungen fanden sich am abdominalen Ende des verschlossenen, sackartig aufgetriebenen Eileiters. Hier ist das Bild ein mehr gleichmässiges, dem eines alveolar angeordneten epithelialen Neoplasmas entsprechendes. Leider finden sich hier schon vielfach regressive Metamorphosen. Die Muskelbindegewebsschichte des Eileiters erscheint verdünnt und hat ihre charakteristische Zeichnung verloren. Die Grenze der Schleimhaut, die eben ganz durch die mächtig gewucherte Neubildung ersetzt ist, ist keine scharfe, keine regelmässige. Eine ausgesprochene Zone kleinzelliger Infiltration liegt an dieser Grenze. Der Rest der hier noch erhaltenen Eileiterwand ist nicht nur verdünnt, sondern auch von zahlreichen ausgedehnten, stark gefüllten Gefässen durchsetzt, stellenweise ödematös. Die Tumormassen sind, wie schon erwähnt, mehr gleichmässig in ihrem Aussehen, die Zellgrenzen oft verwischt, die Kerne rund, deren Aufnahmsfähigkeit von Farbstoffen wesentlich herabgesetzt. Der alveolare Bau ist hier mehrfach noch so deutlich erhalten, dass ein Blick in das Mikroskop sofort die Diagnose Carcinom stellen lässt. In demselben finden sich einige Bindegewebssepta, die ganz mächtig entwickelt und von Rundzellen durchsetzt sind.

Ein schöneres Bild geben die mehr proximalen Theile des Eileiters, welche noch Neubildungsmassen enthalten. Hier ist die Muskelschicht in ihrer ursprünglichen Anordnung und Dicke vollkommen erhalten, nur stellenweise sind Muskelbündel durch gewuchertes Bindegewebe auseinander gedrängt. Die Färbkraft der verschiedenen Tinctionsmittel ist in keiner Weise gestört, die Doppelfärbung gibt noch schöne Uebersichtsbilder. Bei Betrachtung dieser Theile kann es keinem Zweifel unterliegen, dass die Neubildung auf die Schleimhaut beschränkt sei. Aber auch hier ist

Digitized by Google
Original from UNIVERSITY OF MICHIGAN
Generated on 2019-07-08 20:01 GMT / http://hdl.handle.net/2027/mdp.39015043503450
Public Domain in the United States, Google-digitized / http://www.hathitrust.org/access_use#pd-us-google

die Grenze derselben nach aussen zu eine unregelmässige, buchtige. In dieser Grenzzone fallen zahlreiche, eigenthümlich in die Länge gezogene, aber auch mehr rundliche Hohlräume auf, welche von niedrigem cubischen Epithel ausgekleidet, theilweise leer, theilweise von Blutkörperchen ausgefüllt sind. Dieselben dürften wohl zweifellos als Endausläufer und abgesprengte Theile von Falten der Eileiterschleimhaut, wie sich solche bei der von *Martin* beschriebenen Salpingitis follicularis vorfinden, aufzufassen sein.

Im grossen und ganzen stimmt das Structurbild mit jenem von *Sänger* als *Carcinoma gyriforme* bezeichneten überein. Zarte Bindegewebstepta trennen die gewundenen Epithelschläuche. Einzelne grosse Alveolen sehen wie ausgepinselt aus, indem das netzartig angeordnete Bindegewebsgerüst Lücken umfasst, welche leer sind. Gestreckte Zellschläuche wechseln mit rundlichen Zellgruppen ab.

Nirgends jedoch ist es mir gelungen, einzelne Papillen mit einschichtiger Epithelüberkleidung nachzuweisen.

Jene linsengrosse Excrescenz, welche in der Schleimhaut der bei der Operation zurückgelassenen linken Tube bei der Obduction vorgefunden wurde, weicht von dem eben beschriebenen Bilde des primären Tumors wesentlich ab und zeigt auch histologisch den Charakter einer Metastase. Es ist ein papilläres Gebilde, dessen epithelialer Ueberzug fehlt, das eine bindegewebige Grundlage hat, in welcher unendlich viele, rundliche Hohlräume der verschiedensten Dimension eingestreut sind, die theilweise von kleinen Epithelzellen, theilweise von einer geronnenen, structurlosen Masse erfüllt sind. Diese papilläre Wucherung ist ausserordentlich gefässreich und zeigt an vielen Stellen Blutergüsse. In der Abbildung Fig. 3 wurde versucht, ein möglichst naturgetreues Bild derselben bei schwacher Vergrösserung zur Darstellung zu bringen.

Für den von uns beobachteten Fall möge zum Schlusse folgendes besonders hervorgehoben werden: Der Gegensatz des kleinen primären Herdes im Eileiter (Tubenlänge 8 cm) [siehe Fig. I. Abbildung in natürlicher Grösse] gegenüber den ganz collossalen Metastasen in dem gesammten retroperitonealen Lymphgefässsystem, welcher die *ausserordentliche Malignität dieser Neubildung* hinlänglich kennzeichnet.

In *diagnostischer-symptomatologischer Beziehung* ist hervorzuheben, dass es sich um ein bereits seit mehreren Jahren im *Climacterium* befindliches Individuum gehandelt hat, welches vor mehr denn 20 Jahren nur einmal geboren hatte. Es stimmt dies mit den Beobachtungen anderer überein, dass sich das Tubencarcinom fast ausnahmslos während der Menopause und mit Vorliebe bei

Digitized by Google
Original from UNIVERSITY OF MICHIGAN
Generated on 2019-07-08 20:01 GMT / http://hdl.handle.net/2027/mdp.39015043503450
Public Domain in the United States, Google-digitized / http://www.hathitrust.org/access_use#pd-us-google

solchen Individuen entwickelt, welche vor vielen Jahren zumeist nur einmal oder überhaupt nicht geboren haben.

Eine weitere Uebereinstimmung findet sich darin, dass sich auch in diesem Falle *zweifellos chronische Entzündungszustände in dem erkrankten Eileiter* selbst als dessen Umgebung unter Mitbetheiligung des Bauchfells abgespielt und so *die Grundlage für die Entwicklung des Krebses* abgegeben haben. Auch hier fand sich atresia infundibuli, hochgradige Salpingitis interstitialis, Cystenbildung im Ovarium, Residuen von Perimetritis. Die Erscheinungen des *hydrops tubae profluens* war in diesem Falle besonders schön ausgesprochen. Zeitweise kam es plötzlich zur Ausstossung grösserer Mengen serösen Eiters aus der Gebärmutter, was man direct zu beobachten Gelegenheit hatte. Derselbe stammte ohne Zweifel aus dem rechtsseitigen Tubensacke und folgte dieser Entleerung regelmässig Erleichterung von den oft bedeutenden Schmerzen im Bereiche des Krankheitsherdes. Die Beimengung von Eiter zu dem serösen Inhalt der Ovariencysten und der Eiter in der Geschwulst können analog der Vorstellung *Sängers* nur als accidentelle bezeichnet werden.

Dass die *Diagnose auf Pyosalpinx* gestellt wurde, ist leicht zu erklären bei dem Nachweise einer profluierenden, eiterhaltigen Schwellung der rechtseitigen Gebärmutteranhänge bei gleichzeitigem Vorhandensein einer *Bartholini*'schen Cyste, die allerdings sterilen, aber eitrigen Inhalt aufwies.

Schon *Sänger* hebt das *Ueberwiegen der einseitigen Erkrankung* hervor; auffallend ist die *Bevorzugung der rechten Tube* bei dem Auftreten des primären Eileiterkrebses, wozu die drei hier angeführten Fälle neuerliche Beweise geben.

Die kleine uniloculäre Cyste des entsprechenden Eierstockes ist wohl in Beziehung zu bringen mit der bestehenden Perioophoritis und Perisalpingitis chron.

Histologisch müsste der Fall in die zweite Kategorie *Sänger's* eingereiht werden, nämlich in die Fälle mit *papillär-alveolärem Bau.*

Die *Prognose* kann nach dieser Erfahrung für einzelne dieser Neubildungen nur als eine höchst ungünstige hingestellt werden, indem trotz der Beschränkung derselben auf die Tube so rasch das Lymphgefässsystem in ausgedehntem Masse ergriffen wird. Auch das spricht für den carcinomatösen Charakter der Geschwulst gegenüber dem Papillom, welches immer mehr die Tendenz zeigt, auf dem Bauchfell sich auszubreiten und Ascites zu erzeugen.

Fast alle Autoren heben hervor, dass das plötzliche Anwachsen eines von früher her bestandenen Adnextumors im Climacterium

Digitized by Google
Original from UNIVERSITY OF MICHIGAN
Generated on 2019-07-08 20:01 GMT / http://hdl.handle.net/2027/mdp.39015043503450
Public Domain in the United States, Google-digitized / http://www.hathitrust.org/access_use#pd-us-google

als bedenkliches Zeichen aufgefasst und nach unseren heutigen Erfahrungen für die Diagnose Carcinoma tubae im allgemeinen verwerthet werden kann. Sobald diese Vermuthung aber auftauchen sollte, ist schleunige Entfernung eines solchen Tumors dringend indicirt.

In der seit dem Congresse verstrichenen Zeit sind mir zwei weitere Mittheilungen über analoge Fälle bekannt geworden, welche der von *Sänger-Barth* angeführten Reihe anzuschliessen wären. Es ist das jene von *Cullingworth* (primary carcinoma of the Fallopian tube. Tr. of the obst. soc. of London 1894, XXXVI, IV. p. 307) und jene von *W. Fischel* (über einen Fall von primärem papillären Krebs der Muttertrompete. Laparotomie. Heilung. Zeitschrift für Heilkunde. Bd. XVI. 1895 mit 6 Fig. im Texte).

Im *ersteren* Falle handelte es sich um eine 60jährige verheirathete Frau, die bereits seit acht Jahren in der *Menopause* stand und nie geboren hatte. Die ersten Erscheinungen zeigten sich vier Monate vor der Operation. Unbestimmte, aber manchmal sehr heftige Schmerzen, die sich besonders auf die rechte regio iliaca erstreckten, mit hartnäckiger Obstipation und zunehmender Kachexie bildeten die hauptsächlichsten Erscheinungen. Dabei bestand Ascites und war der Tumor schon von aussen tastbar. Derselbe hatte seinen Ausgangspunkt in dem *rechten* Eileiter; das breite Mutterband und der zu einer Cyste umgewandelte rechte Eierstock waren oberflächlich secundär inficirt. Die Gebärmutter fand sich dabei gesund, die Beckenlymphdrüsen waren vergrössert, indurirt, das grosse Netz im kleinen Becken angewachsen und mit einem metastatischen Knoten versehen.

Sechs Monate nach der gelungenen Operation stellte sich die Kranke mit Symptomen intestinaler Obstruction wieder vor, wobei das Aussehen verhältnissmässig gut war. Nachdem erstere beseitigt war, nahmen die Schmerzen jedoch allmählich wieder mehr zu, derbe, festsitzende Geschwülste füllten die Bauchhöhle aus, Ascites und Oedeme der unteren Extremitäten stellten sich wieder ein und unter zunehmender Kachexie gieng sie $^5/_4$ Jahr nach Auftreten der ersten Erscheinungen zu Grunde. Obduction wurde keine ausgeführt. Die exstirpirte Tube war 8 cm lang, cylindrisch, resistent, etwas geschlängelt, ihre Lichtung hatte den Durchmesser von 2 cm, das Fimbrienende derselben war geschlossen. Die Ovariencyste war innen glatt und nur an der Verwachsungsstelle fanden sich einige knotige Erhabenheiten, welche die peritoneale Infection hervorgerufen hatte. Das mikroskopische Bild der Eileiterneubildung wird verglichen mit jenem des Brustdrüsenkrebses, wenn derselbe

Digitized by Google
Original from UNIVERSITY OF MICHIGAN
Generated on 2019-07-08 20:01 GMT / http://hdl.handle.net/2027/mdp.39015043503450
Public Domain in the United States, Google-digitized / http://www.hathitrust.org/access_use#pd-us-google

vom Ausführungsgang aus seinen Ursprung nimmt. Die Wandung derselben erscheint verdickt, das lumen von zahlreichen papillären Fortsätzen ausgefüllt, deren fibröse Matrix durehsetzt erscheint von Gruppen kleiner cylindrischer, epithelialer Fortsätze, (intracystische, papilläre Formation). Der Autor spricht zum Schlusse von den Schwierigkeiten der Interpretation des mikroskopischen Bildes.

In dem Falle *Fischel's* handelt es sich um eine 40jährige Frau, die nie geboren hatte, im Beginne der *Menopause* stand und sieben Monate, bevor sie zur Operation kam, über unbestimmte Schmerzen und reichlich gelben Ausfluss klagte. Dabei fanden sich deutliche Zeichen von Kachexie. Bei der Untersuchung konnte Ascites und ein grosser fluctuirender Tumor, welcher den rechten Gebärmutteranhängen entsprach, nachgewiesen werden. Auch hier fand sich leichte adhäsive Peritonitis, dabei aber, auch Dissemination von weisslichen Knötchen über das ganze Bauchfell. Die Operation fand im April statt und gieng das Individuum trotzdem im September desselben Jahres kachectisch zu Grunde. Obduction wurde keine ausgeführt. Von der exstirpierten Eileitergeschwulst wird ausdrücklich hervorgehoben, dass sie eine retortenförmige Gestalt hatte, auch auf ihrer Oberfläche jene Knötchen aufwies und die weite Lichtung von reissuppenähnlichem Inhalt und zottigen Auswüchsen erfüllt war. *Fischel* spricht von einer hydrosalpinx carcinomatosa.

Bei der eingehenden Darstellung der histologischen Formation wird hervorgehoben, dass keine Destruction der übrigen Eileiterwandschichten vorliege; die Neubildung war demnach nur auf die Schleimhaut beschränkt geblieben. Bezüglich der erwähnten zottigen Auswüchse, welche ausgesprochen papillären Bau zeigten, hebt *Fischel* die grosse Analogie mit jenen bei Ovarialpapillom hervor. Vielfach gelingt es ihm, den ursprünglichen Aufbau „bindegewebigen Grundstock und epitheliale Auflagerung" nachzuweisen. An manchen Stellen finden sich versprengte Reste des Schleimhautepithels.

Digitized by Google
Original from UNIVERSITY OF MICHIGAN
Generated on 2019-07-08 20:01 GMT / http://hdl.handle.net/2027/mdp.39015043503450
Public Domain in the United States, Google-digitized / http://www.hathitrust.org/access_use#pd-us-google

Erklärung der Abbildungen.

Fig. I. Abgetragener rechtseitiger Eileiter in natürlicher Grösse. *u* uterines, *a* abdominales Ende, letzteres der Länge nach aufgeschnitten, um die Neubildung, welche die Innenfläche des Eileiters auskleidet, zur Darstellung zu bringen. Ein Querschnitt am uterinen Ende soll die mächtige infolge von Salpingitis interstitialis bedingte Wandverdickung dieses Theiles zur Ansicht bringen.

Fig. II. Ein Stück Eileiterwand unter schwacher Vergrösserung aus der Mitte, um einerseits die starken Bindegewebsbalken, anderseits den papillär-alveolaren Aufbau der Neubildung zu erweisen.

Fig. III. Schwache Vergrösserung einer papillären Excrescenz (regionäre Metastase) an der Schleimhaut des linken zurückgelassenen Eileiters.

Generated on 2019-07-08 20:01 GMT / http://hdl.handle.net/2027/mdp.39015043503450
Public Domain in the United States, Google-digitized / http://www.hathitrust.org/access_use#pd-us-google
Digitized by Google
Original from
UNIVERSITY OF MICHIGAN

Generated on 2019-07-08 20:01 GMT / http://hdl.handle.net/2027/mdp.39015043503450
Public Domain in the United States, Google-digitized / http://www.hathitrust.org/access_use#pd-us-google
Digitized by Google
Original from
UNIVERSITY OF MICHIGAN

(Aus der Frauenklinik der deutschen Universität in Prag.)

KLINISCHE BEOBACHTUNGEN ÜBER DIE WANDERNIERE BEI FRAUEN.

Von

Dr. LUDWIG KNAPP,
klinischer Assistent.

(Hierzu Tafel IV und V.)

Die Wanderniere ist ein bei Frauen häufig vorkommendes, mit vielfachen Beschwerden verbundenes Leiden, welches auch heute noch oft unerkannt bleibt. Beide Umstände bewogen mich, auf Anregung meines hochverehrten Lehrers, des Herrn Prof. *Dr. Alfons E. v. Rosthorn*, an dem reichen gynäkologischen Materiale der Prager deutschen Frauenklinik eine Reihe von Fällen genauestens auf das Vorkommen und die Erscheinungen der Wanderniere hin zu untersuchen und im folgenden das Ergebnis dieser Beobachtungen, soweit sie praktisches Interesse beanspruchen, wiederzugeben.

Nicht einer üblichen Gepflogenheit, sondern einem wirklich empfundenen Bedürfnisse nachkommend, erlaube ich mir an dieser Stelle meinem hochverehrten Lehrer und Vorstande für die Ueberlassung des entsprechenden Materials, sowie für die Leitung und gütige Förderung meiner Arbeit den ergebensten Dank auszusprechen.

Zur Aetiologie der Wanderniere.

Für eine ansehnliche Reihe von Nierendislocationen, für die wir bis nun ein *ätiologisches* Moment nachzuweisen nicht im Stande waren, glaube ich dasselbe ungezwungen in *theils pathologischen*,

Digitized by Google
Original from UNIVERSITY OF MICHIGAN
Generated on 2019-07-08 20:01 GMT / http://hdl.handle.net/2027/mdp.39015043503450
Public Domain in the United States, Google-digitized / http://www.hathitrust.org/access_use#pd-us-google

theils physiologischen Vorgängen und Veränderungen des weiblichen Genitalapparates, vor allem des Uterus, suchen zu dürfen. Das überwiegend häufige Vorkommen der Wanderniere bei *Frauen* weist ja darauf hin, dass bei ihnen im Gegensatze zum Manne Verhältnisse und Bedingungen gegeben sein müssen, welchen ein wesentlicher Einfluss auf die Entstehung der Nierendislocationen zuzuschreiben sein dürfte.

Die Einschaltung der Gebärmutter zwischen Blase und Mastdarm, die Wechselbeziehungen in Grösse, Form und Lage dieser Organe zu einander, sind im Stande, (pathologische) Lageveränderungen der Nieren beim Weibe auf rein mechanischem Wege (d. h. durch Vermittlung der Uretheren) herbeizuführen.

Dieser meiner Ansicht nach bisher viel zu wenig beachtete und immer noch nicht entsprechend hervorgehobene Umstand hat mich veranlasst, mein Augenmerk in einer grossen Anzahl von Fällen ganz besonders auf den *Zusammenhang zwischen* verschiedenen, theils als normal geltenden, theils als pathologisch anerkannten *Lageveränderungen der Gebärmutter und denen der Niere,* zu richten.

Konnte ich dadurch die Zahl der ätiologisch dunklen Fälle von Wanderniere vielleicht nicht unwesentlich beschränken, so bleibt doch auch *unter unseren Beobachtungen noch immer eine ansehnliche Zahl von ausgesprochenen Nierendislocationen übrig, wo kein einziges der im Folgenden zu besprechenden „aetiologischen" Momente nachgewiesen werden konnte.*

Wir sind für viele Fälle genöthigt, eine *individuelle pathologische Disposition* [1]) zu Lageveränderungen der Niere anzunehmen. Dieselbe beschränkt sich entweder nur auf eine mangelhafte Anlage oder erworbene Erschlaffung des Nierenbefestigungsapparates (angeborene Kürze eines oder des anderen Urethers [Nephroptose für sich]), oder erstreckt sich auch auf die Suspensions- und Fixationsapparate sämmtlicher Abdominalorgane (Enteroptose,[2]) Splanchnoptose *[Glénard])*; in letzterem Falle ist die Nephroptose als eine specielle Aeusserung der Enteroptose aufzufassen.

Die individuelle Disposition ist angeboren, wie eine Beobachtung *Stiflers* lehrt, unter Umständen sogar vererbbar (genannter Autor

---

[1]) *Senator* in *Nothnagel,* Spec. Pathologie und Therapie, bezeichnet dieselbe als *anatomische* Disposition; nach dem vorhin Angedeuteten wäre sie für *alle* Frauen durch die anatomischen Verhältnisse ihres Genitalapparates gegeben.

[2]) Vgl. *Ewald,* über Enteroptose und Wanderniere. Berl. klin. Wochenschrift 1890, p. 277.

Digitized by Google
Original from UNIVERSITY OF MICHIGAN
Generated on 2019-07-08 20:01 GMT / http://hdl.handle.net/2027/mdp.39015043503450
Public Domain in the United States, Google-digitized / http://www.hathitrust.org/access_use#pd-us-google

sagt an betreffender Stelle[1]: „In drei Fällen liess sich sicher angeborene Disposition annehmen, da auch die bezüglichen Mütter damit behaftet waren, in einem Falle hatte die Mutter rechtsseitige, die Tochter beiderseitige Wandernieren."

Dass Nierendislocationen *angeboren* sein können, ist eine bekannte Thatsache[2]. *Werth*[3]) hat darauf hingewiesen, dass angeborene Nierendislocationen häufig gleichzeitig mit Entwicklungshemmungen oder -excessen des weiblichen Genitalapparates vorkommen[4]). Wir wollen hier ganz absehen von der „Hufeisenniere", die als angeboren (fix) dislocierte Niere wiederholt zu einem Geburtshinderniss wurde, und nur von den beweglichen, in so frühem Lebensalter dislociert nachweisbaren Nieren sprechen, dass wir dieselben als *angeborene Wandernieren* bezeichnen müssen; seitdem man auf diese Thatsache aufmerksam geworden ist, haben Obductionsbefunde bei Embryonen und Leichen Neugeborener dieselbe zu wiederholten Malen bestätigt, und ist der Nachweis von Wandernieren bei Kindern zartesten Alters in vivo möglich gewesen.

C. Ruge[5]) zwischen „angeborener Tieflage und tiefergetretener Niere" unterscheidend, erwähnt, von ersterer bei Neugeborenen ausgezeichnete Beispiele gesehen zu haben. Der Unterscheidung *Ruges* zwischen „Tieflage" und „Tiefertreten" der Niere folgend, trennen wir die Nierendislocationen in:

---

[1]) *Stifler,* Pract. Erfahrungen über Wanderniere. Münch. med. Wochenschrift 1892. XXVIII, p. 491.

[2]) *Runge,* Arch. für Gyn., Bd. XLI. 1891. Gravida mit congenital verlagerter Niere und Ovarialtumor. — *Schultze,* die Wanderniere, statistische Untersuchungen über deren Aetiologie. Berlin 1888.

[3]) *Werth,* Ueber die rudimentäre Entwicklung der *Müller*'schen Gänge. Arch. für Gyn., Bd. XII, p. 148: „Was das häufige Zusammentreffen von Bildungsfehlern der inneren Genitalien mit solchen bes. Lageanomalien der Niere anbelangt, so finden sich Belege dafür ausser in den verschiedenen Lehrbüchern in der *Freund*'schen Mittheilung (Beitr. zur Geb. und Gyn., 4. Bd. 1. Heft, p. 60) und den weiter citierten Stellen des *Kussmaul*'schen Werkes (S. 22. 54 f. 60 f. 114)."

[4]) Im Gefolge solcher kann eine Niere auch vollständig fehlen, worauf unter anderen *Kiderlen:* Misbildungen der weibl. Genitalorg. Zeitschr. f. Geb. u. Gyn. XV. p. 13 ff., neuerdings hinwies (Fehlen der Niere auf der Seite einer angeborenen Hämatometra); Urether und Müller'scher Gang kreuzen sich in der 6. Embryonalwoche; die gegenseitige Beeinflussung von Störungen in der Entwicklung beider bezw. der Organsysteme, welchen sie angehören, hat daher nichts befremdendes an sich.

Guth, (Vereinsbl. d. pfälz. Aerzte, IX. Mai 1893) beschreibt einen Fall von linksseitiger Hydronephrose bei congenitalem Mangel der rechten Niere.

[5]) *C. Ruge,* Berlin. klin. Wochenschr. 1882. p. 357 f.

Digitized by Google
Original from UNIVERSITY OF MICHIGAN
Generated on 2019-07-08 20:01 GMT / http://hdl.handle.net/2027/mdp.39015043503450
Public Domain in the United States, Google-digitized / http://www.hathitrust.org/access_use#pd-us-google

I. Angeborene:

1. Descensus renis (Tieflage)
2. Ren mobilis (tiefergetretene Niere)
3. Dislocatio renis fixat. (Hufeisenniere).

II. Erworbene:

1. Descensus renis (Tiefertreten der Niere)
2. Ren mobilis (tiefergetretene Niere)
3. Dislocatio renis, ante mobilis, fixat.

Unter den Begriff der *Tieflage* der Niere hätten wir nur den *angeborenen* Descensus renis und die Dislocatio renis fixat. (Hufeisenniere) einzubeziehen, alle übrigen Dislocationen würden auf ein *Tiefergetretensein* der Niere zurückzuführen sein. Ob der angeborene Descensus renis zur späteren beweglichen Nierendislocation praedisponire, möge dahingestellt bleiben.

Wir werden bei Besprechung der Diagnostik noch erörtern, was wir unter dem Descensus renis gegenüber der Dislocatio renis mobilis mit ihrer üblichen Theilung in drei Grade zu verstehen haben.

Interessant ist die Thatsache, dass auch das Gegenstück zum Descensus renis aus der Literatur bekannt ist, ein Fall, wenn wir so sagen dürfen, von *ascensus renis congenitus.*

Ziemssen spricht über die angeborenen Nierendislocationen wie folgt: „Es sind diese Anomalien auf eine geringe Energie in der Bewegung der embryonalen Nierenanlage, welche sich zu einer gewissen Zeit hart vor der Theilungsstelle der Aorta befinden, (Kupfer) zurückzuführen“ und citiert einen aus den Obductionsprotokollen des Breslauer pathologischen Institutes veröffentlichten Fall von „*Hochstand* der linken Niere.“

Was die erworbenen Nierendislocationen anbelangt, so wollen wir mit dem Descensus renis beginnend, denselben als geringsten Grad mobiler Dislocation bezeichnen, ein Vorkommnis, das an der Grenze zwischen physiologischem und pathologischen Verhalten stehend, verschieden gedeutet wird; um denselben von der Wanderniere leichtesten Grades zu scheiden, möchte ich mir erlauben, auf ein einfaches, klinisches Unterscheidungsmerkmal aufmerksam zu machen.

Descendiert möchte ich jene Nieren bezeichnen, deren Dislocation lediglich in der durch ihre Längsaxe gelegten, der Medianlinie parallelen Geraden (nach abwärts), erfolgt ist; sobald zu dieser Lageveränderung noch eine andere in dem Sinne tritt, dass sich

Digitized by Google
Original from UNIVERSITY OF MICHIGAN
Generated on 2019-07-08 20:01 GMT / http://hdl.handle.net/2027/mdp.39015043503450
Public Domain in the United States, Google-digitized / http://www.hathitrust.org/access_use#pd-us-google

der untere Nierenpol der Medianlinie nähert[1]), diese Art der Dislocation als für die *Wanderniere* (leichtesten Grades) charakteristisch erklären.

An der Hand des Fig. I erläuternden Schemas können wir jederzeit die Provenienz einer uns auch bereits fixiert zur Untersuchung zukommenden dislocirten Niere feststellen.

Wir unterscheiden an der Wanderniere (der mobil dislocirten, wie wir sie bezeichnen wollen[2]), drei Grade:

Als solche ersten Grades bezeichnen wir die Wanderniere, falls weniger als die untere Hälfte des dislocirten Organes unter dem Rippenbogen palpabel erscheint; solche zweiten Grades gestatten die Niere bis zu mehr als ihrer Hälfte durch Palpation verlagert nachzuweisen; in Fällen dritten Grades gelingt es die Niere in toto an abnormer Stelle zu erkennen.

Im Allgemeinen hängt der Grad der durch Nierendislocationen hervorgerufenen Störungen und Beschwerden von dem Grade derselben ab; der Descensus renis braucht solche überhaupt nicht auszulösen, während die anderweitigen Dislocationen schon aus rein mechanischen Gründen klinisch objectiv nachweisbare Symptome, sowie subjectiv oft ausserordentlich unangenehme Empfindungen zu veranlassen imstande sind; es erklärt sich dies aus der Thatsache, dass, wie durch Leichenversuche nachgewiesen ist, bei Wandernieren die Nierenarterie beispielsweise eine Verlängerung von 7 auf 10 cm. aufweisen kann; bei der gleichzeitigen Veränderung der Länge und des Kalibers der Vene muss es naturgemäss zu Circulationsstörungen kommen, ganz abgesehen von den durch die Torsion und abnorme Verlaufsrichtung des Urethers in solchen Fällen möglichen Alterationen in der secretorischen Thätigkeit des Organes, durch welch' genannte Factoren ja zweifellos nicht nur locale Schädigungen, sondern Allgemeinstörungen im Organismus ausgelöst werden können. Wie jedoch hervorgehoben, gilt dieser Satz nur im allgemeinen; es ist eine erwiesene Thatsache, dass häufig geringgradige Organdislocationen viel intensivere Beschwerden zu erzeugen vermögen, als jene hohen Grade von Verlagerung derselben, die wir als solche dritten Grades bezeichnen.

Trotz der nahezu allgemein angenommenen Ansicht, dass stets eine Reihe verschiedenartiger und längere Zeit einwirkender Einflüsse und Schädigungen, sowie pathologischer Vorbedingungen vor-

---

[1]) Die Drehung erfolgt um die Nierenarterie als Radius (*Dunin*).

[2]) *Mathieu* unterscheidet rein mobile und rein veritablement flottante, *Hilbert* (üb. palpable u. bewegl. Nieren, Deutsch. Archiv f. klin. Medicin 1892, XXIV, p. 463.) ren palpabilis, mobilis und migrans.

Digitized by Google
Original from UNIVERSITY OF MICHIGAN
Generated on 2019-07-08 20:01 GMT / http://hdl.handle.net/2027/mdp.39015043503450
Public Domain in the United States, Google-digitized / http://www.hathitrust.org/access_use#pd-us-google

handen sein müsse, um die Niere zur beweglichen (Wanderniere) zu machen, finden wir dennoch nicht nur von Laien, sondern auch von Seiten vieler Autoren Berichte über die Entstehung einer ren mobilis nach einem *Trauma*[1]) gar nicht selten.

Zugegeben, dass für vereinzelte Fälle diese Art der Erklärung ihre Berechtigung haben mag, können wir doch nicht verhehlen, dass es viel wahrscheinlicher ist, dass schon früher *symptomlos bestandene*, mehr minder entwickelte Grade von Nierendislocationen nach einem Trauma Erscheinungen in Gestalt von unangenehmen Empfindungen, Schmerzen, Störungen des Allgemeinbefindens u. s. w. auszulösen beginnen, wonach *fälschlich ihre Entstehung* oder ihr erstes Auftreten auf den begreiflicherweise in lebhafter Erinnerung gebliebenen Zeitpunkt des Traumas verlegt wird.

Analogien derartiger, unrichtiger Projectionen, bei dem Bestreben, die Aetiologie pathologischer Processe nach dem Zeitpuncte ihrer ersten Wahrnehmung zu begründen und zu erklären, besitzen wir ja in grosser Zahl.

Wir dürfen aber nicht übersehen, dass bis zur Entwicklung einigermassen bedeutender Nierendislocationen gewiss stets längere Zeiträume verstreichen müssen.

Die *Wanderniere* dürfte wol weit häufiger allmählig im Gefolge von *chronischen Traumen*, wenn wir von solchen im Gegensatze zu acuten sprechen dürfen, als infolge eines einzelnen letzterer Art auftreten. Wol spielen möglicherweise auch unter unserem Beobachtungsmateriale acute Traumen eine Rolle, insofern Frauen angaben, unmittelbar nach und seit solchen ihre Beschwerden von Seiten der Nierenverlagerungen wahrzunehmen, so eine Frau nach einem Sturze über eine Leiter, eine andere nach dem Ausgleiten auf der Stiege, eine dritte nach einem Tritte auf den Unterleib, andere nach dem Heben schwerer Lasten u. s. w., doch sind diese Angaben bezüglich des Zeitpunctes des Auftretens der Lageveränderung der Niere mit grosser Vorsicht entgegenzunehmen und entbehren, wie vorhin auseinandergesetzt, bei einigermassen erheblicheren Graden von Dislocationen jeden Wertes. Hochgradigere Contusionen setzen wol eher den Bestand des Nierenparenchyms in Frage, das häufig rupturirt, ehe der Nierenfixationsapparat abreisst;[2]) gleichwol ist aus der Literatur ein Fall bekannt, der

---

[1]) *Schütz* bezeichnet unter seinen 80 Fällen von Wandernieren 19 durch (directe) Traumen veranlasst.

[2]) Vergl. diesbezüglich *v. Reczey*, über subcutane Nierenläsionen, Wiener Klinik 1888 p. 311. — *Wagner*, weitere Beiträge zur Nieren-Chirurgie; D. Zeitschrift f. Chir. XXXIV, 1892.

Digitized by Google
Original from UNIVERSITY OF MICHIGAN
Generated on 2019-07-08 20:01 GMT / http://hdl.handle.net/2027/mdp.39015043503450
Public Domain in the United States, Google-digitized / http://www.hathitrust.org/access_use#pd-us-google

für die Möglichkeit der *traumatischen Entstehung* einer Wanderniere (nach Contusion) zu sprechen scheint. *Iljin*[1]) beobachtete nämlich eine solche bei einem 23jährigen Kosaken nach einem Hufschlage.

Was die *„chronischen Traumen"* und die übrigen Nierendislocationen möglicherweise veranlassenden Momente betrifft, kann hier davon nicht die Rede sein, dieselben erschöpfend zu besprechen; soweit es der Rahmen dieser Arbeit gestattet, seien deshalb nur deren wichtigste und häufigste angeführt.

Lange anhaltender (chronischer) Husten, heftiges sich oft nach einander wiederholendes Niesen, Erbrechen (letztere beiden Momente von *Landau* und *Rosenkranz* auch für Leberdislocationen verantwortlich gemacht)[2]), dürften wol bei der Aetiologie der Nierendislocationen in Betracht zu ziehen sein.

Von sonstigen chronischen Schädlichkeiten wäre aber vor allem die *habituelle Obstipation* zu nennen, da dieselbe nicht nur durch die erhöhte Inanspruchnahme der Bauchpresse und des Zwerchfelles bei der erschwerten Defäcation, sowie dem dabei erhöhten intrathoracalen Druck eine wesentliche Rolle spielt, sondern auch noch vielfach in anderweitiger Beziehung mit zur Entstehung von Nierendislocationen führen kann; die vorübergehende oder dauernde Herabsetzung des intra-abdominalen Druckes ist für die Verlagerung der Unterleibsorgane von der grössten Bedeutung.

Nicht allein der intra-abdominale, sondern ganz besonders der intra-thoracale Druck, beziehungsweise das gegenseitige Verhältnis beider zu einander, kann für die Entstehung von Verlagerungen der Abdominalorgane und somit auch der Nieren bedeutungsvoll werden, indem ja alle Momente, welche (wie der gesteigerte intrathoracale Druck in seiner Kraftrichtung nach abwärts) die Zwerchfellskuppel verkleinern, die darunter befindlichen Organe (Niere!) herausdrängen *(Schatz)*.[3]) In dieser Beziehung ist auch *angestrengte*

---

[1]) *Iljin*, Fall v. traumat. Verletzung der link. Niere mit Ausgang in Genesung und Bildung einer Wanderniere; Medic. Rundschau 1892. p. 333.

Pokrowsky, Materialien z. Pathologie der Wanderniere, St. Petersburg 1880.

[2]) *Landau*, Die Wanderleber und der Hängebauch. Berlin 1885.

Rosenkranz, Berliner klin. Wochenschrift 1887. p. 414.

[3]) *Weisker*, üb. den sog. intra-abdominal. Druck; Schmidt'sches Jahrbuch. Bd. CCXIX, p. 227. — *Hertzka*, Wien, med. Presse 1876. Nr. 48.

Schatz, üb. den intra-abdominalen Druck, im Arch. f. Gynäkolog. Bd. IV, pag. 193, f. — Bd. V, p. 209. f., 418 f. — über intraabdom. Druck und die wandernden Bauchorgane, Verhandlgn. d. deutsch. Ges. f. Geb. und Gyn. IV. Congress zu Bonn 1892.

Digitized by Google
Original from UNIVERSITY OF MICHIGAN
Generated on 2019-07-08 20:01 GMT / http://hdl.handle.net/2027/mdp.39015043503450
Public Domain in the United States, Google-digitized / http://www.hathitrust.org/access_use#pd-us-google

körperliche Arbeit, bei der der intrathoracale Druck durch längere Zeit erhöht bleiben muss, als wichtiges ätiologisches Moment für die Entstehung von Nierendislocationen anzusprechen.

Weiterhin hat man *Vergrösserungen* des Volumens und Gewichtes *der Nieren* (maligne Degeneration, Hydronephrose), sowie *Geschwülste der Nachbarorgane,* ja selbst Verlagerungen letzterer für die Entstehung von Lageveränderungen der Niere verantwortlich gemacht (Koprostase, Dilatation des Magens, Geschwülste der Leber u. s. w.).

(Freilich kann eine Wanderniere leichter als die fixirte zu einer hydronephrotischen werden und haben auch umgekehrt Autoren, die nicht selten gefundene Magendilatation[1]) sowie die Koprostase von dem primären Bestehen der Wanderniere abhängig erscheinen lassen.)

Von grosser Bedeutung für die Erhaltung der Niere in ihrer fixirten Lage ist die *Configuration der Wirbelsäule*[2]), hängt ja von derselben zum Theil der intraabdominelle Druck ab *(Schatz)*, und zwar entspricht einer verstärkten Lordose der Lendenwirbelsäule, wie sie beispielsweise in der Gravidität vorkommt, ein höherer intraabdominaler Druck (von 28 auf 50 cm. Wassersäulendruck). Fälle von Wanderniere bei gleichzeitigen Abnormitäten der Wirbelsäule sind bekannt.

Herczl[3]) wollte in einem Falle von Wanderniere und gleichzeitig bestehender hochgradiger skoliotischer Verkrümmung der Wirbelsäule die Abhängigkeit der Nierendislocation von letzterer allerdings nicht zugeben, zumal er auch dazu in der Literatur „kein Analogon habe auffinden können".

In der Zeitschrift für Geburtshilfe und Gynäkologie, Bd. V. p. 22 f. erwähnt *Hüter* die Beobachtung eines lumbosacral kyphotischen, quer verengten Beckens mit Verlagerung der Niere (?) in die Beckenhöhle; nach der dort gegebenen Beschreibung ist wol nicht zu zweifeln, dass der in der Kreuzbeinhöhlung nachweisbare Tumor die verlagerte Niere war.

---

[1]) *Chapotot,* L'estomac et le corset. Paris 1892.

[2]) In Bezug auf diese, wie auf die möglicherweise bestehende Abhängigkeit der Nierendislocationen von abnormer Beckenneigung sind meine Untersuchungen noch nicht abgeschlossen; für die Entstehung des Hängebauches aber ist die Bedeutung letzterer anerkannt. *Ahlfeld*, Lehrb. d. Geburtshilfe, Leipzig 1894, p. 257: „bei vergrösserter Beckenneigung senkt sich der Leib mit dem graviden Uterus vornüber und es entsteht ein Hängebauch".

[3]) *Herczl,* über die oper. Fixat. der Wanderniere, Wien. med. Wochenschr. 1892. p. 1585 f.

Digitized by Google
Original from UNIVERSITY OF MICHIGAN
Generated on 2019-07-08 20:01 GMT / http://hdl.handle.net/2027/mdp.39015043503450
Public Domain in the United States, Google-digitized / http://www.hathitrust.org/access_use#pd-us-google

Lindner[1]) hat gleichfalls zwei Fälle von Wandernieren bei Kyphoskoliose gesehen.

Als ein bisher nicht gewürdigtes, pathologisches Moment ist das von mir öfter beobachtete *Emphysem* (der Unterlappen) *der Lunge* zu betrachten. Gerade hier finden wir ja die von *Schatz* ausdrücklich hervorgehobene Abflachung und Verkleinerung der Zwerchfellskuppel am ausgesprochensten.

Nicht nur in jenen Fällen, wo sich demselben anderweitige, pathologische Zustände, wie Cachexie (bei Tuberculose) oder Marasmus, hinzugesellen, sondern auch dort, wo es uncompliciert besteht, führt es manchmal durch Herabdrängen des Zwerchfelles (bekannt ist ja dessen Tiefstand hiebei) zu Nierendislocationen.

Noch wahrscheinlicher wird diese Thatsache durch die Umstände, dass einerseits nach *Eichhorst*[2]) bei dieser Erkrankung an den Nieren sich Zeichen von venöser Stauung erkennen lassen, wodurch die Niere nicht nur an Volumen, sondern auch an Gewicht zunimmt, und anderseits der begleitende Bronchialkatarrh mit seinen oft hartnäckigen Hustenparoxysmen sehr wol zur Lockerung der Fixationsapparate der Niere beitragen kann. Kommen dazu noch Resorption und Consumption des für die Befestigung der Niere zweifellos wichtigen Kapselfettpolsters oder anderweitige Erschlaffungszustände auf Grund begleitender marantischer Veränderungen, so ist die Wahrscheinlichkeit der Acquisition einer Wanderniere besonders in höherem Alter eine ziemlich grosse.

Ein gleiches gälte möglicherweise von dem begleitenden (vicariirenden) Emphysem der unteren Lungenpartien bei Phthise; diesbezügliche Beobachtungen stehen mir nicht zu Gebote, wol aber ist mir ein Fall rechtsseitiger Wanderniere nach Auftreten eines pleuritischen Exsudates[3]) (auf tuberculöser Basis) im Verlaufe der Resorption desselben bekannt.

Da die Niere nach *Landau*[4]) „mit ihrem obersten Dritteil, zuweilen aber der oberen Hälfte noch oberhalb der untersten Grenze

---

[1]) *Lindner*, über d. Wanderniere der Frauen. Berlin 1888, p. 4.

[2]) *Eichhorst*, Handbuch d. spec. Pathologie u. Therapie, Lungenemphysem.

[3]) *v. Braun-Zweifel*, Gefrierdurchschnitte durch den Körper einer Hochschwangeren. 1890. p. 9. üb. d. Niere: „aus ihrer Beweglichkeit, die bei der sog. Wanderniere einen hohen Grad erreichen kann, die auch bei den Respirationsbewegungen und *Dislocationen durch pleuritische Exsudate* sich zeigt, ergibt sich, dass sichere Befestigungsapparate für die Niere mangeln".

Auch *Luschka*, Die Anatomie des menschl. Bauches. 1863. p. 291.

[4]) *Landau*, Die Wanderniere der Frauen. Berlin 1881.

Digitized by Google
Original from UNIVERSITY OF MICHIGAN
Generated on 2019-07-08 20:01 GMT / http://hdl.handle.net/2027/mdp.39015043503450
Public Domain in the United States, Google-digitized / http://www.hathitrust.org/access_use#pd-us-google

des Pleurasackes liegt", so ist es begreiflich, dass bei Ausfüllung des letzteren durch ein Exsudat, auf die Niere ein allerdings gleichmässig, aber fortdauernd nach abwärts wirkender Druck ausgeübt werde; bei der mit derartigen Affectionen einhergehenden Kräfteconsumption hat eine späterhin auftretende Nierendislocation nichts befremdendes an sich.

Alle jene Momente, welche zu einer raschen Abmagerung und Schwächung des Gesammtorganismus führen, (fieberhafte acute und chronische Erkrankungen, Cachexien aus irgend welchen Ursachen, seniler Marasmus) *können dazu „disponierte" Nieren mobilisieren,* aber auch bis dahin *„latent" bestandene Dislocationen nun erst* bei entsprechender Erschlaffung und Verdünnung der Bauchdecken *nachzuweisen ermöglichen.*

Wir haben präklimacterische (pathologische) und klimacterische *Erschlaffungszustände* zu unterscheiden; bei beiden können wir häufig Wandernieren nachweisen. Wir sehen hierbei natürlich von den durch allgemeine Krankheiten hervorgerufenen vollständig ab und wollen nur die durch die verschiedenen Phasen des Geschlechtslebens der Frau bedingten Veränderungen in den Spannungs- und Elasticitätsverhältnissen der einzelnen Organe, sowie deren Verbindungs- und Festigungsmittel, die normaler Weise deren richtige Lage zu sichern bestimmt sind, in Betracht ziehen. Sehen wir ab von der menstruellen Congestion, deren periodischer Wiederkehr mit der Zeit ein erschlaffender Einfluss auch auf die Nierenbefestigungsapparate seinerzeit von *Bequet*, *Lanceraux* und *Fourrier* zugeschrieben wurde, und übergehen wir zu den greifbaren, anatomisch und klinisch nachweisbaren Erschlaffungserscheinungen[1]), wie sie vor allem die Bauchwand der Frau post partum darbietet, so finden wir in diesem so häufigen Erschlaffungszustande, den wir in seinem höchsten Grade als Hängebauch bezeichnen, einen abnormen Zustand, der vor allem einen Factor, der

---

[1]) *Krause u. Felsenreich,* über Spannungsverhältnisse der Bauchhaut bei Gravidität; Archiv f. Gyn. Bd. XV. p. 178 f.

Küstner, zur Anatomie der Graviditätsnarben; *Virchow's* Archiv f. Anat. u. Phys. Bd. VII. p. 210.

C. Langer, über die Textur der sog. Graviditätsnarben; Anzeig. der k. k. Gesellschaft der Aerzte in Wien. 1879. Nr. 28.

C. Langer, Spannung der Cutis; Sitzungsberichte der kais. Academie der Wissenschaften Bd. XLV.

Prochownik, die Diastase der Bauchmuskeln im Wochenbett. Archiv für Gyn. 1885. 27. pag. 419 f.

Hegar, über einige hochgradige Erschlaffungszustände der Beckenbauchwand. D. med. Woch. 1884. Nr. 36.

Digitized by Google
Original from UNIVERSITY OF MICHIGAN
Generated on 2019-07-08 20:01 GMT / http://hdl.handle.net/2027/mdp.39015043503450
Public Domain in the United States, Google-digitized / http://www.hathitrust.org/access_use#pd-us-google

die Niere in ihrer Lage zu erhalten bestimmt ist, nämlich den intraabdominalen Druck wesentlich ungünstig beeinflusst; es erschlafft aber nicht nur die Bauchwand, auch das Peritoneum,[1]) eines der wichtigsten Fixationsmittel der Abdominalorgane, erfüllt seine Aufgabe nicht mehr, die Gedärme sinken herab, es entwickelt sich jener Zustand, den wir als *Splanchnoptose (Glénard)*, in seinen Allgemeinerscheinungen als *Enteroptose* bezeichnen. Das Herabsinken der Gedärme bei derartigen Erschlaffungszuständen, vor allem des Colon transversum, wie dies von Virchow[2]) schon im Jahre 1853 angegeben wird, soll nun durch directen Zug (?) *(Lesshaft) (Henderson)* die rechte Niere dislociren können. In solchen Fällen wäre die Nephroptose als Theilerscheinung der Enteroptose aufzufassen.

Müssen wir auch zugeben, dass die Nephroptose wol seltener für sich allein vorkommt, als gleichzeitig mit anderen Erschlaffungszuständen (der Bauchwand post partum, nach Ascites, post laparotomiam), selbst der Genitalorgane (Descensus, Prolaps u. s. w.), so können wir *dem Satze Glénards, dass Nephroptose ohne gleichzeitige Enteroptose nicht vorkomme, unbedingt nicht beistimmen, da unsere Beobachtungen und Erfahrungen mit denen der meisten (deutschen) Autoren übereinstimmend ergeben, dass Nierendislocationen ohne irgendwelche andere nachweisbare Erschlaffungszustände gar nicht selten nachgewiesen werden können.*

Frauen, die nie geboren haben, deren Bauchdecken also vollkommen sufficient sind und ihren normalen Tonus bewahrt haben, können gerade so gut mit Wanderniere behaftet sein, als solche mit ausserordentlich erschlafftem Abdomen keine Nierendislocation nachweisen zu lassen brauchen; freilich ist bei ersteren deren Nachweis oft ausserordentlich schwer, bisweilen erst in der Narcose möglich.

Unter einer Beobachtungszahl von 100 Fällen fand ich 17mal reine uncomplicierte Wanderniere, meist jüngere Personen (die älteste 30 Jahre alt) betreffend; darunter hatten 14 überhaupt nicht geboren; bei den übrigen erwiesen sich nach dem Ergebnisse der klinischen Untersuchung die Bauchdecken als vollkommen sufficient.

Häufige und rasch aufeinanderfolgende Schwangerschaften, unzweckmässig behandeltes Wochenbett, Ausserachtlassung der einfachsten hygienischen Grundsätze, gegen die gerade von Frauen so

---

[1]) *Ewald*, über Enteroptose und Wanderniere; Berliner klin. Wochenschrift. 1889. p. 277.

Wiedow, über Erschlaffung des Bauchfells; Archiv f. Gyn. 1888. 32. p. 505.

[2]) *Virchow*, Historisch-kritisches und positives zur Lehre von den Unterleibsaffectionen. Archiv, Bd. V. p. 281 und 533 ff.

Digitized by Google
Original from UNIVERSITY OF MICHIGAN
Generated on 2019-07-08 20:01 GMT / http://hdl.handle.net/2027/mdp.39015043503450
Public Domain in the United States, Google-digitized / http://www.hathitrust.org/access_use#pd-us-google

häufig theils aus Unwissenheit, theils aus Leichtsinn gefehlt wird, (von dem schädlichen Einflusse habitueller Obstipation haben wir schon andeutungsweise gesprochen, nicht viel seltener dürfte die Befriedigung des Bedürfnisses der Harnentleerung unnatürlich hinausgeschoben werden)[1]), sind wol die häufigsten Ursachen der Erschlaffungszustände der Abdominalorgane in der Zeit des Geschlechtslebens der Frau.

Dass mit den Rückbildungsvorgängen in und nach dem Klimax, sei er nun der physiologische oder künstlich herbeigeführt, die Elasticitäts- und Spannungsverhältnisse sämmtlicher Gewebe und Organe eine bedeutende Herabsetzung erfahren, genüge hier erwähnt worden zu sein.[2]) Häufig wird das gleichzeitige Vorkommen von Nieren-Dislocationen mit Erschlaffungszuständen der weiblichen Genitalorgane, ja eine directe Abhängigkeit derselben von einander betont.

Finden wir noch gleichzeitig anderweitige Erschlaffungszustände wie z. B. Hängebauch, so sind die Nierendislocationen ebenso wie die Genitalerschlaffungszustände zum Bilde des *allgemeinen Erschlaffungszustandes* gehörig aufzufassen.

Inwieweit die einzelnen Erschlaffungszustände und Dislocationen der weiblichen Genitalorgane ihren Einfluss auf die Mobilisierung der Niere geltend machen können, darauf kann hier nicht eingegangen werden; es möge der Hinweis auf den Umstand, dass durch Erschlaffung des Beckenbodens Descensus und Prolaps, sowie anderweitige Deviationen am Genitalapparate, vor allem des Uterus hervorgerufen werden, woraus *Lageveränderungen* der Nachbarorgane und besonders *der Blase*[3]) resultieren, genügen; auf dem Wege der Uretheren nun lässt sich eine Fernwirkung derartiger Zustände auf die Niere durch indirecten Zug an derselben (in dem Sinne der Dislocation nach abwärts) erklären.

---

[1]) Ein Unicum dieser Art ist der Fall *Fürst's*: Casuist. Beiträge zur Kenntniss der Erkrankungen der Harnorgane beim Weibe; Archiv für Gyn. Bd. XIV, p. 368 f.; es handelt sich daselbst um die Complication einer rechtsseitigen Wanderniere durch Pyelitis, subacute Cystitis und Blasenlähmung, nachdem die betreffende Frau aus „Schamgefühl" durch 10 Stunden (!) dem Bedürfnisse, den Harn zu entleeren, nicht nachgegeben hatte.

[2]) *Credé*, Arch. f. Gyn. Bd. 24, p. 281 f., über eine zweckmässige Binde für Frauen während der Menstruation und zur Stütze bei Scheiden- und Gebärmutter-Vorfällen.

[3]) *Billroth-Luecke*, Handb. f. Frauenkrankheiten. Stuttgart 1885.

Digitized by Google
Original from UNIVERSITY OF MICHIGAN
Generated on 2019-07-08 20:01 GMT / http://hdl.handle.net/2027/mdp.39015043503450
Public Domain in the United States, Google-digitized / http://www.hathitrust.org/access_use#pd-us-google

Nur eines Umstandes will ich etwas ausführlicher gedenken, nämlich des bis jetzt meines Wissens nicht beachteten *so häufigen Vorkommens von Nierendislocationen bei über den physiologischen Grad hinausgehender Anteflexion des (vergrösserten) Uterus.* Die Thatsache, dass bei ausgesprochener Anteflexion und Anteversion des Uterus Wanderniere häufiger zu finden ist, als bei der Retroflexion dieses Organes, für welch' letztere ein Causalverhältniss zu den Dislocationen der Niere ausdrücklich betont wird, darf uns bei dem überwiegenden (physiologischen) Vorkommen der Anteflexionsstellung des Uterus nicht verwundern; ich will daher ausdrücklich hervorheben, dass ich *der über das physiologische Mass gesteigerten Anteversion, bezw. Anteflexion*[1]) allein, *besonders aber* dieser *bei gleichzeitiger Vergrösserung des Uterus*[2]) eine grosse Bedeutung für das Zustandekommen von Nierendislocationen zuzuerkennen geneigt bin. In der Literatur finde ich wol in einem Falle *Landau's* ausdrücklich „hochgradige Anteflexion des Uterus", in *Fürst's* bereits citirtem Falle die Bemerkung: „seine Stellung (sc. des Uterus) war normal, insbesondere nicht retroflectiert"; ein directer Hinweis darauf, dass gerade übernormale Anteversion (Anteflexion) des Uterus in ätiologischer Beziehung zu Nierendislocationen zu bringen sei, findet sich aber nirgends.

Ich glaube sowol aus anatomischen als auch physiologischen Gründen die Behauptung aufstellen zu können, dass *gerade die Anteflexion des Uterus weit ungezwungener mit Nierendislocationen in Zusammenhang gebracht werden kann, als die Retroflexion.*

Der normal anteflectierte Uterus übt stets einen Druck auf den Scheitel der gefüllten Blase aus.[3]) Weicht die Blase dem auf sie einwirkenden Drucke aus, so findet eine Zerrung der Uretheren und des mit denselben in Verbindung stehenden Peritoneums statt;

---

[1]) Eine solche tritt schon während jeder Menstruation ein *(Picard)*, *Hueter*, Flexionen des Uterus, Marburg 1870.

[2]) Eine solche besteht auch in den ersten Tagen des Wochenbettes; vgl. *Kleinwächter*, Geburtshilfe: „auch die ersten Tage nach Verlassen des Bettes findet man den Uterus in Folge seines grösseren Gewichtes und der Schlaffheit seiner Bänder stärker nach vorne flectiert, als in der Norm". Aehnlich äussern sich auch alle anderen Autoren in geburtsh. Lehr- u. Handbüchern, so *Schröder*, Lehrb. d. Geburtsh. 1877, § 92: „Die normale Anteflexion nimmt beim schwangeren Uterus zu — . . . ebenso beim puerperalen Uterus" u. § 512 „Die Anteflexio uteri ist bis zu einem gewissen Grade normal und die vorhandene normale wird, wenn bei Eintritt der Gravidität der Körper schwerer wird, regelmässig vermehrt".

[3]) *Luschka*, Topografie der Harnleiter des Weibes. Arch. f. Gyn. Bd. III. H. 3

Digitized by Google
Original from UNIVERSITY OF MICHIGAN
Generated on 2019-07-08 20:01 GMT / http://hdl.handle.net/2027/mdp.39015043503450
Public Domain in the United States, Google-digitized / http://www.hathitrust.org/access_use#pd-us-google

ist nun gar der Uterus vergrössert und schwerer[1]) (erste Monate der Gravidität, Metritis, Myome und im Wochenbette, wobei ausserdem nach *Börner, Schröder* u. a. in einem Drittel aller Fälle die vermehrte Anteflexion der Gebärmutter mit ausgesprochener Anteversion derselben combiniert erscheint)[2]), so ist der auf der Blase lastende Druck und somit der auf die Uretheren und durch diese auf die Nieren ausgeübte Zug ein stärkerer, woraus sich eine Lockerung des Suspensions- und Fixationsapparates der Nieren ohne weiters ergibt.[3]) Dass dieser Zug thatsächlich besteht, braucht wohl keines Beweises.[4])

Unter 100 Fällen eigener Beobachtung fand ich den Uterus 85 mal, darunter 9 mal hochgradig anteflectiert, 2 mal durch Gravidität in den ersten Monaten, 3 mal durch Myome und 13 mal durch Metritis vergrössert, die übrigen Male in physiologischer Anteflexion.

Die hierbei häufig gefundene *Cystocele*[5]) spricht wohl für die eben aufgestellte Annahme der Verursachung von Dislocationen der Niere bei *über das physiologische Mass gesteigerter oder normaler Anteflexion des vergrösserten Uterus.*

Dass auch aus anderweitigen Ursachen hervorgerufene Dis-

---

[1]) Bei jeder Menstruation ist dies ja zweifellos der Fall, es findet sich nach *Piccard (Hueter* „Die Flexionen des Uterus, Marburg 1870) zur Zeit jeder Menstruation eine „vermehrte Vorwärtsbeugung des Uterus statt, eine mit der Thatsache der Verschlimmerung der meisten Symptome von Seite der Wanderniere zur Zeit der Periode sehr gut in Einklang zu bringende Beobachtung."

[2]) *Amann,* Klin. d. Wochenbetterkrankungen. p. 7.

[3]) *Sänger,* über Tastung der Harnleiter beim Weibe. Archiv für Gyn. Bd. XXVIII. Heft 1. p. 54 f. „bei Vorfall und Cystocele muss die Harnleitermündung mit nach vorne und unten gezogen werden". — *Pawlik,* über Harnleitersondierung b. Weibe u. ihre practische Verwendung in *Langenbecks* Arch. Bd. XXXIII. H. 3.

[4]) *Bonneau,* über Compression der Uretheren durch den graviden Uterus u. s. w. Thèse de Paris 1893. Steinheil.

[5]) *Winckel,* die Pathologie der weiblichen Sexualorgane, Leipzig 1881 über Cystocele: „es versteht sich von selbst, dass neben der Dislocation der Blase in manchen Fällen beide Uretheren einer mehr minder starken Zerrung ausgesetzt sind, da der in der Cystocele befindliceh Theil der Blase ja gerade das Trigonum Lieutaudii enthält".

Das cystoskopische Bild zeigt stets, sowohl in der Schwangerschaft, als auch bei Myomen des Uterus, welche an dessen vord. Wand sitzen, Verengerung der Uretherenmündung. Siehe Centr. f. Gyn. 1895. Nr. 21. p. 578.

Herczel l. c., „dahin gehören jene Fälle, wo Lageveränderungen der Genitalien einen directen Zug auf Uretheren und Peritoneum ausüben und dadurch das Entstehen der Wanderniere fördern sollen."

Digitized by Google
Original from UNIVERSITY OF MICHIGAN
Generated on 2019-07-08 20:02 GMT / http://hdl.handle.net/2027/mdp.39015043503450
Public Domain in the United States, Google-digitized / http://www.hathitrust.org/access_use#pd-us-google

locationen der Blase konsecutiv solche der Niere im Gefolge haben können, ist einleuchtend.

G. Garson[1]) machte seiner Zeit nach *Hyrtl* interessante und praktisch verwerthbare Mittheilungen über die Lageveränderung der Harnblase bei Ausdehnung des Mastdarmes; somit würden wir *einen neuen durch habituelle Obstipation herbeigeführten Factor* für Nierendislocationen gegeben haben; insbesondere möchte ich, wie eben von der Cysto-, von der Rectocele und somit von den Erschlaffungszuständen der Scheide insgesammt behaupten, dass sie zu den Dislocationen der Niere zweifellos in ätiologischer Beziehung stehen.

Damit kommen wir aber auch auf die *Erschlaffungszustände des Beckenbodens* zu sprechen, welche ja in der Regel die eben genannten Erschlaffungszustände der Scheide veranlassen.

In dieser Hinsicht haben wir in der *Schwangerschaft*[2]) ein Moment zu suchen, das für das Zustandekommen von Nierendislocationen eine Rolle spielen kann.

An die Erschlaffungszustände der weiblichen Sexualorgane möchte ich *die entzündlichen Processe,* resp. die Residuen derselben reihen, insofern diese mit der Wanderniere in Verbindung gebracht werden können. Perimetritische Adhäsionen, sowie parametritische Schwielenbildungen dürften wol häufiger, als man dies bisher angenommen hat, Dislocationen der der Seite ihres Sitzes angehörigen Niere verursachen.

Ich verfüge über eine ganze Reihe derartiger Beobachtungen, von denen ich nur einen Fall, weil die seltenere Verlagerung der linken Niere betreffend, erwähne; es handelte sich hierbei um eine 42jährige Frau, welche sechs Mal geboren hatte und bei ihrer Aufnahme auf die Klinik an einer subacuten linksseitigen Parametritis litt; das linke Parametrium erschien herabgedrängt, teigig weich infiltriert, der Uterus in diesem Falle retroflectiert, die linke Niere war descendiert; ich glaube den Descensus der linken Niere hier durch die linksseitige Parametritis und deren entschiedene Beeinflussung der Verlaufsrichtung des Urethers dieser Seite bedingt auffassen zu dürfen.

Noch erklärlicher erscheint der Einfluss späterhin sich ver-

---

[1]) *Garson,* s. Arch. f. Anat. u. Physiol. 1878 (cit. bei *Hyrtl,* Lehrb. d. Anat. des Menschen § 296).

[2]) Gegen deren Ende zu drückt ausserdem der vorliegende Kopf mehr minder beständig auf die Harnleiter, welche man über denselben gespannt verlaufend bei den meisten Schwangeren von der Scheide aus nachweisen kann. (*Sänger,* Arch. f. Gyn. Bd. XXVIII. H. 1.

Digitized by Google
Original from UNIVERSITY OF MICHIGAN
Generated on 2019-07-08 20:01 GMT / http://hdl.handle.net/2027/mdp.39015043503450
Public Domain in the United States, Google-digitized / http://www.hathitrust.org/access_use#pd-us-google

kürzender Bindegewebsstränge oder straffe Einbettung der Uretheren in Carcinommassen auf die Verlaufsrichtung derselben und auf die Lage der Niere; bei der die genannten Erkrankungen stets begleitenden allgemeinen Gewebserschlaffung erscheint die Mobilisierung der Nieren um so begreiflicher.

Sänger [1]) äussert sich diesbezüglich folgendermassen: „die stärksten Lageveränderungen der Harnleiter kommen offenbar bei Schwangeren vor und hier wieder bei einseitiger Ausdehnung des Scheidengewölbes, ferner bei parametralen Schrumpfungsvorgängen, wenn das Collum stark an die Seite herübergezogen wurde."

Endlich hat man von jeher das *Mieder* für eine ganze Reihe pathologischer, klinisch und anatomisch nachweisbarer Organ- und Lageveränderungen verantwortlich gemacht (Schnür-, Wanderleber, besser Drehleber nach *Landau*, Magendilatation *[Chapotot])*, so auch für die Dislocationen [2]) der Niere.

Wir können diesen Standpunkt nicht unbedingt theilen und müssen uns trotz der immer auch in neuester Zeit [3]) gegen das Mieder erhobenen Vorwürfe der schon seiner Zeit von *Landau* vertretenen Ansicht, dass dasselbe, entsprechend construiert, geradezu *ein Schutzmittel gegen derartige Dislocationen* sei, anschliessen.

Es handelt sich nun darum, zu bestimmen, welche Construction des Mieders wir für die zweckmässigste halten — es gibt deren nur eine.

Nur jenes Mieder, welches seinen *Stützpunkt am Darmbeinkamme* findet, erfüllt die sonst an dasselbe gestellten Anforderungen, ohne zur Dislocation der Abdominalorgane beizutragen, ja gewährt im Gegentheile einen gewissen Schutz gegen dieselbe.

Dadurch, dass das Mieder an dem knöchernen Ringe seine Stütze und seinen Halt findet, entfällt einerseits die Nothwendigkeit seiner Fixierung durch allzu starkes „Schnüren" und wird anderseits eine Componente gewonnen, die in ihrer Kraftrichtung geradezu die erschlafften Bauchorgane in ihre normale Lage zurückzudrängen im Stande ist.

Zeichnungen mögen die Wirkungsweise der Mieder (Schnürleibchen) älterer unzweckmässiger Construction, sowie die ent-

---

[1]) *Sänger*, l. c.

[2]) *Hertz*, Abnormitäten in der Lage und Form der Bauchorgane bei dem erwachsenen Weibe eine Folge des Schnürens und Hängebauches. — Pathol. anat. Untersuch. Berlin 1894.

[3]) *Küster* auf dem letzten Chirurgen-Congress in Berlin s. D. med. W. 1895. Nr. 29.

Digitized by Google
Original from UNIVERSITY OF MICHIGAN
Generated on 2019-07-08 20:01 GMT / http://hdl.handle.net/2027/mdp.39015043503450
Public Domain in the United States, Google-digitized / http://www.hathitrust.org/access_use#pd-us-google

sprechend construierter auf die Lage der Bauchorgane kürzer und verständlicher, als es durch eine blosse Beschreibung möglich wäre, darstellen (siehe Fig. II und III).

Beide Arten von Miedern ergeben, wie wir aus den Zeichnungen Fig. IV und V ersehen, *ganz entgegengesetzte Resultierende* ihrer einzelnen Kraftrichtungen.

Im Punkte M haben wir uns dieselbe in Fig. IV und V das eine Mal in günstigem Sinne (Fig. III und V), das andere Mal in unerwünschter Weise in Bezug auf die Lagerung der Abdominalorgane angreifend zu denken. Die *nach hinten und aufwärts gerichtete Kraftwirkung* in Fig. III und V *suchen wir,* wie wir bei Besprechung der Therapie hören werden, *gerade zu erzeugen,* um entweder Dislocationen der Bauchorgane vorzubeugen oder bereits erfolgte möglichst zurückzuhalten.

Die nach abwärts wirkende Resultierende ist aber unbedingt auszuschalten, da sie Lageveränderungen der Bauchorgane nur begünstigt, beziehungsweise zur Vergrösserung bereits vorhandener Dislocationen beizutragen geeignet ist[1]).

Das bis an die Symphyse herabreichende Mieder stützt ausserdem die vordere Bauchwand und tritt in vielen Fällen für dieselbe, wo sie insufficient geworden, ein.

Aus der verschiedenen Art, resp. der Zweckmässigkeit oder Unzweckmässigkeit in der Construction der Mieder dürften sich wol die differenten Ansichten über dasselbe erklären lassen.

Es hat sich bereits eine Literatur für und gegen das Mieder angehäuft; wir können auf eine Besprechung dieser Frage hier nicht eingehen, betonen aber nochmals, dass ein gut construiertes Mieder keineswegs beschuldigt werden könne, Organdislocationen zu verursachen, wie man das ja auch nicht in jedem Falle unzweckmässiger Construction nachweisen kann. Viele Frauen tragen schlechte Mieder und haben doch keine Wanderniere, andere wieder haben überhaupt nie eines getragen und leiden an Dislocationen ihrer Bauchorgane.

Unter einer allerdings kleinen daraufhin beobachteten Zahl von 10 Fällen fand ich Wanderniere bei Frauen, welche nie ein Mieder getragen hatten, viermal, bei solchen mit unzweckmässig construierten Miedern sechsmal.

Um am Schlusse der Besprechung der Aetiologie nur ein Beispiel zu geben, wie weit man in dem Bestreben gegangen ist, die oft unklaren Gründe für das Auftreten von Nierendislocationen

---

[1]) Vgl. D. med. W. 1895. 20. p. 124.

Digitized by Google
Original from UNIVERSITY OF MICHIGAN
Generated on 2019-07-08 20:01 GMT / http://hdl.handle.net/2027/mdp.39015043503450
Public Domain in the United States, Google-digitized / http://www.hathitrust.org/access_use#pd-us-google

aufzudecken, erwähne ich *Koranyi's*[1]) Ansicht, dass durch das Tragen „hoher Stöckel“ (!) bei Frauen, durch „Vermehrung der physiologischen Krümmung der Wirbelsäule“, Wanderniere veranlasst werden könne.

Wir haben noch lange nicht alle für die Aetiologie der Wanderniere im Laufe der Zeiten verantwortlich gemachten Momente und die angeführten nur in Kürze kennen gelernt; damit haben wir aber schon eine so grosse Reihe von Möglichkeiten für die Entstehung von Nierendislocationen genannt, dass man sich fast wundern muss, dass nicht jede Frau im späteren Alter, wo sich meist mehrere der besprochenen Momente summieren und complicieren, an Wandernieren leide; die Wanderniere ist aber auch, um es nochmals zu betonen, kein seltenes Leiden.

Die Anführung so zahlreicher mehr oder minder als ätiologisch bedeutungsvoll aufzufassender Faktoren, möge die *Anamnese* auf die Hauptpunkte der Fragestellung nach vorausgegangenen Schädlichkeiten lenken, die für die Aetiologie der Wanderniere von Belang sein könnten, und so durch den Nachweis und die eingehende Berücksichtigung aller jener Momente, welche für die Entstehung von Nierendislocationen gelegentlich massgebend werden können, dieselben möglichst frühzeitig zu erkennen und sachgemässer Behandlung zuzuführen beitragen!

Zur Symptomatologie der Wanderniere.

Weit schwieriger noch als in gedrängter Form das Wichtigste über Beobachtungen betreffs der Aetiologie der Wanderniere wiederzugeben, ist es, das Gewirre der symptomatischen Erscheinungen, wie wir es bei genannter Affection antreffen, möglichst klar und nach gewissen Uebersichtsgruppen zerlegt, in den engen Rahmen vorliegender Arbeit unterzubringen.

Wir wollen versuchen, die *Symptomatologie der Wanderniere,* ohne bereits Bekanntes ausdrücklich hervorzuheben, in erster Linie nach eigenen Beobachtungen abzuhandeln.

Bei der Häufigkeit, mit der Nierendislocationen durch anderweitige Affectionen compliciert vorkommen, ist es meist ausserordentlich schwierig, die ersteren allein zuzuschreibenden Symptome aus dem Krankheitsbilde herauszufinden. Fälle von „reiner Wanderniere“ sind aber selten; so müssen wir uns bemühen, möglichst objectiv an der Hand der Erfahrungen, die wir eben bei Fällen einfacher, uncomplicierter Nierendislocationen gewonnen haben und

[1]) *Koranyi,* „Der Einfluss der Kleider auf die Entstehung der Wanderniere der Frauen“. Berlin. klin. Woch. 1890. Nr. 31.

Digitized by Google
Original from UNIVERSITY OF MICHIGAN
Generated on 2019-07-08 20:01 GMT / http://hdl.handle.net/2027/mdp.39015043503450
Public Domain in the United States, Google-digitized / http://www.hathitrust.org/access_use#pd-us-google

in Berücksichtigung der am häufigsten durch die jeweiligen begleitenden Affectionen ausgelösten Symptome jene der Wanderniere zukommenden zu erkennen und als solche hinzustellen.

Nierendislocationen auch höheren und höchsten Grades können jahrelang ja zeitlebens vollkommen *symptomlos* bestehen; sie sind daher oft ein zufälliger Befund bei aus irgend welchen Gründen angestellten Untersuchungen. Der Nachweis, dass eine Dislocation der Niere vorhanden ist, ist aber *das einzige objective* und als solches wichtigste *Symptom* der uns beschäftigenden Störung.

Es muss gelingen, die Niere als solche an abnormer Stelle nachzuweisen; dies geschieht nach den Graden ihrer Dislocationen auf verschiedene Weise; so in den leichteren und manchen hochgradigen Fällen meist durch die Palpation von den Bauchdecken (bimanuelle Abtastung der Nierengegend), bisweilen jedoch nur durch dieselbe von dem Scheidengewölbe oder dem Rectum aus.

Wir theilen am zweckmässigsten die durch Wanderniere hervorgerufenen Beschwerden in grosse Gruppen ein und wollen zu allererst die *Störungen des Allgemeinbefindens* besprechen.

Hier begegnen uns Klagen mannigfachster und wechselnder Art: ausgesprochenes Krankheitsgefühl ohne besondere Localisation auf ein bestimmtes Organ, deprimierte Stimmung, allgemeines Unbehagen, Gereiztheit, Schwächegefühl, vor allem abnorme Sensationen im Unterleibe, welch' letztere *Ziemssen*[1]) als „dunkle Unterleibsstörungen" besonders hervorhebt; ferner klagen manche Patientinnen über ausgesprochene neurasthenische oder hysterische Symptome, Angstgefühle, Beklemmung, Schwindel, Schlaflosigkeit.

Bei Wandernieren finden wir häufiger reflectorisch hervorgerufene, functionelle, als anatomisch nachweisbare Abnormitäten des *Verdauungsapparates;* von denselben soll in einem besonderen Abschnitte kurz die Rede sein.

Am häufigsten begegnen wir Klagen, wie wir sie bei den sogenannten „nervösen Magenleiden" zu hören gewohnt sind. Viele Frauen geben direct Schmerzen von wechselnder Häufigkeit und Intensität in der Magengegend an; dieselben können einen ganz ungewöhnlich hohen Grad erreichen, weshalb man sie mit den bekannten Schmerzparoxysmen bei Tabes dorsalis verglichen und in Analogie zu deren Bezeichnung, crises gastriques genannt hat.

---

[1]) *Ziemssen,* Handbuch der speciellen Path. und Therap. Bd. IX, p. 204: „Manche Fälle langdauernder Leibschmerzen und unerklärter dunkler Unterleibstörungen rühren davon her (sc. von Wanderniere) und werden übersehen, sobald es nicht zu einer objectiven Untersuchung kommt."

Digitized by Google
Original from UNIVERSITY OF MICHIGAN
Generated on 2019-07-08 20:01 GMT / http://hdl.handle.net/2027/mdp.39015043503450
Public Domain in the United States, Google-digitized / http://www.hathitrust.org/access_use#pd-us-google

Mathieu[1]) vergleicht sie weiterhin mit Schmerzanfällen bei der Hysterie, innerer Einklemmung oder Vergiftungen. Zeitweise schliessen die Anfälle mit Erbrechen ab und sind von solcher Heftigkeit, dass die Frauen dabei ohnmächtig werden.[2])

Die Zeit, wann die Schmerzen auftreten, wechselt sehr; häufig stellen sich dieselben morgens oder überhaupt bei nüchternem Magen ein, zeitweise beginnen sie, wie bei anatomischen Erkrankungen des Magens, nach der Nahrungsaufnahme; bald bestehen sie continuierlich, bald sind sie periodisch, meist zur Zeit der Menstruation exacerbierend, (*Mathieu*[3]) u. a.), von verschiedenstem Charakter, bald bohrend, bald stechend, bald drückend, mit dem Uebergange in jene Sensationen, die wir als Gefühl der Völle, dumpfes Druckgefühl und Schwere in der Magengegend bezeichnen. Man wird stets gut thun, Frauen mit Klagen über Magenbeschwerden mit allen uns von der Wissenschaft zu Gebote stehenden diagnostischen Hilfsmitteln zu untersuchen, um möglichst frühzeitig organische Erkrankungen als solche zu erkennen; freilich ist deren Erkennung im Beginne oft sehr schwierig, ja zuweilen unmöglich.

Es wären in differential-diagnostischer Beziehung hier die verschiedensten Affectionen des Verdauungsapparates zu berücksichtigen, unter diesen vor allem das ulcus ventriculi; aber gerade von diesem Leiden sagt *Ewald*[4]): „die ersten Stadien äussern sich in jenem Zustande des Unbehagens, der dunklen Druckempfindung, vorübergehenden, ziehenden Schmerzen und damit verbundenen Störungen des Appetits, die man im Beginne so vieler Magenerkrankungen findet“, — Symptome, die wir sämmtlich auch bei Wanderniere finden.

Im allgemeinen haben die Magenbeschwerden, über welche von den an Wanderniere leidenden Frauen geklagt wird, den Charakter der (functionellen) nervösen Affectionen, wie wir sie unter dem Begriffe der Gastralgie oder Gastrodynie zusammenfassen.

---

[1]) *Mathieu*, La semaine medicale 1893, p. 181 vergleicht daselbt die crises douloureuses (gastriques) denen bei „tabes dorsal, grossesse, l'hystérie, un etranglement interne, un empoisonement.“

Genannter Autor stellte 306 Fälle von Wanderniere zusammen, bei denen sich gleichzeitig schwere Dyspepsie fand.

[2]) Derartige schwere Fälle konnten wir, wenngleich nur in geringer Zahl, öfters beobachten und gaben intelligentere Patientinnen an, zeitweise von so unerträglichem Schmerz im Unterleib gepeinigt zu werden, dass ihnen die Sinne vergiengen.

[3]) loc. cit. „Les crises douloureuses, durant parfois plusieurs jours coincidaient avec les règles.“

[4]) *Ewald*, Klinik der Verdauungskrankheiten, 2, 18. Berlin 1888.

Digitized by Google
Original from UNIVERSITY OF MICHIGAN
Generated on 2019-07-08 20:01 GMT / http://hdl.handle.net/2027/mdp.39015043503450
Public Domain in the United States, Google-digitized / http://www.hathitrust.org/access_use#pd-us-google

Ihr Appetit ist oft „launisch", Blähungen, Aufstossen wechseln mit schmerzhaften Empfindungen unbestimmter Art, bald in der Magengegend selbst, bald in entfernteren Organen, es bestehen schmerzhafte Druckpunkte. „Der Verdauungschemismus erweist sich in der Regel als nicht wesentlich alteriert, es kann epigastrische Pulsation nachgewiesen und von den Frauen oft sehr unangenehm empfunden werden, Blutbrechen fehlt, die Zeit und Art des Erbrechens ist verschieden, letztere gewöhnlich eine leichte, Temperatursteigerungen fehlen, fast immer bestehen gleichzeitige Störungen von Seiten des Darmtractus, in der Regel sich als habituelle Obstipation manifestierend"[1].)

Nicht zu vergessen ist, dass bei vielen Frauen nervöse Magenaffectionen von Genitalerkrankungen abhängen[2]); *Lindner*[3]) allerdings schreibt der Wanderniere für deren Entstehung die grössere Rolle zu, indem er sagt: „ich glaube nicht zu weit zu gehen, wenn ich den Satz aufstelle, dass der grösste Theil der Magenstörungen und ein sehr grosser Theil der habituellen Verstopfungen bei Frauen des jüngeren und mittleren Lebensalters vor den Jahren der bösartigen Neoplasmen auf rechtsseitiger Wanderniere beruht".

Der Grad der dyspeptischen Beschwerden hängt keineswegs von dem Grade der Nierendislocationen ab; Frauen mit erst beginnenden und unbedeutenden Lageveränderungen der Nieren klagten häufig weit mehr und über höhere Grade von Verdauungsbeschwerden als solche, bei denen dieselben hochgradig ausgesprochen waren.[4]) So vermisste ich bei einer Frau mit doppelseitiger Wanderniere II. Grades, ebenso wie bei zwei Frauen mit solcher rechtsseitiger III. Grades jegliche Angabe über Störungen im Bereiche des Verdauungsapparates trotz ausdrücklicher Erkundigungen bezüglich der Verhältnisse desselben.

Als häufigste *dyspeptische Beschwerden* wurden angegeben:

---

[1]) *Ewald*, l. c.

[2]) *Theilhaber*, Beziehungen gastro-intestinaler Affectionen zu den Erkrankungen der weiblichen Sexualorgane. Archiv für Gynaek. 1894. 45, p. 374 f. — *Frank*, Ueber den Zusammenhang der Genitalaffectionen der Frau und Magenbeschwerden, Archiv für Gyn. XLV, p. 118 f. — *Stiller*, Die nervösen Magenkrankheiten, Stuttgart 1884.

[3]) *Lindner*, Ueber die Wanderniere der Frauen. Berlin, 1888. — *Hegar*, Der Zusammenhang der Geschlechtskrankheiten mit nervösen Leiden. Stuttgart 1885. — *Engelhardt*, Zur Genese der nervösen Symptomenkomplexe bei anatom. Veränderungen in den Sexualorganen. Stuttgart 1886.

[4]) *Mathieu*, La semaine medicale 1893, p. 557. „L'in tensité des accidents dyspeptiques n'est pas forcément eu proposition du degre de déplacement du rein."

Digitized by Google
Original from UNIVERSITY OF MICHIGAN
Generated on 2019-07-08 20:01 GMT / http://hdl.handle.net/2027/mdp.39015043503450
Public Domain in the United States, Google-digitized / http://www.hathitrust.org/access_use#pd-us-google

Appetitmangel, Druckgefühl, Gefühl von Völle und Schwere in der Magengegend, insbesondere nach der Nahrungsaufnahme, schlechter Geschmack im Munde,[1]) vermehrter Durst, Aufstossen, Uebelkeiten, Erbrechen, Unregelmässigkeiten des Stuhlganges, Meteorismus; sämmtlich Beschwerden, welche bei allen Formen von Dyspepsie bald vereinzelt, bald combiniert vorzukommen pflegen; das Gleiche gilt von denselben allgemeinerer Art, wie der die Dyspepsie häufig begleitenden Gemütsverstimmung, Abgeschlagenheit, Schlaflosigkeit, endlich den sie begleitenden nervösen Störungen (Kopfschmerzen u. s. w.). *Litten*[2]) hat dieselben bekanntlich als Effect einer Selbstintoxication durch Aethyldiacetsäure zu erklären gesucht.

Bei dem Umstande, dass bei Frauen *chron. Obstipation* überhaupt sehr häufig angetroffen wird, darf deren häufig beobachtetes Zusammentreffen mit anderen bei Wanderniere vorkommenden Symptomen nicht befremden.

In vielen Fällen sind die angegebenen Beschwerden geradezu als Folgeerscheinungen derselben aufzufassen; freilich kann habituelle Obstipation selbst wieder nur ein einzelnes Symptom der Wanderniere darstellen. *Icterus*[3]) hatte ich im Gefolge von Nierendislocation niemals zu beobachten Gelegenheit; die zur Verfügung stehenden anamnestischen Angaben erwähnen nichts über früheres Bestehen eines solchen, wenngleich unter meinen Fällen sich auch mit Leberdislocationen combinierte Nierendislocationen befinden.

Weisker nimmt bei Wanderniere eine *„chronische Gallenstauung"* an, deren Zustandekommen er anatomisch zu beweisen sucht; es braucht keineswegs Icterus aufzutreten und doch kann infolge der vorhandenen „Gallenstauung"[4]) zu viel derselben zurückgehalten und zu wenig an den Darmcanal abgegeben werden; berücksichtigt man die wichtige Rolle, welche der Galle beim Ablaufe des Ver-

---

[1]) Häufig von Fœtor ex ore begleitet, welch' letzteren *Lindner* als pathognomonisches Symptom bezeichnet. — Nach *Leo*, Diagnostik der Krankheiten des Verdauungstractes, Bonn 1890, fehlt derselbe aber gewöhnlich bei *nervösen* Magenaffectionen.

[2]) *Litten*, Eigenartiger Symptomencomplex bei dyspept. Zuständen. Zeitschrift für klin. Med., Bd. 7, S. 81 cit. bei *Boas*, Allg. Diagnostik und Therap. der Magenbeschw.

[3]) Auch *Hertz* (l. c.) constatiert als Ausdruck erschwerten Gallenabflusses bei Dislocation der Unterleibsorgane chronische Erweiterung der Gallenblase.

[4]) *Litten*, Zur Pathogenese des Icterus, Charité-Annalen 1880.

Stiller, Wanderniere und Icterus. Berl. klin. Wochenschrift 1880, p. 543 f.

Rüdel, Ueber Beziehung der rechtsseitigen Wanderniere zum Magen und den Gallenwegen, Tübingen 1890.

Digitized by Google
Original from UNIVERSITY OF MICHIGAN
Generated on 2019-07-08 20:02 GMT / http://hdl.handle.net/2027/mdp.39015043503450
Public Domain in the United States, Google-digitized / http://www.hathitrust.org/access_use#pd-us-google

dauungschemismus zukommt, so erscheint eine ganze Reihe von Störungen, sobald ihre Secretion eine unzureichende ist, erklärlich.

Die Galle wirkt nicht nur antizymotisch, sie regt auch direct die Darmperistaltik an; erfüllt sie aber diese Aufgaben in unzureichendem Maasse, so ist leicht einzusehen, dass einerseits abnorme Zersetzungsvorgänge[1]) im Darme auftreten können, andererseits die darniederliegende Peristaltik zu Obstipation[2]) führen müsse; *hieraus möchte ich aber eine ganze Reihe der bei Wanderniere zu findenden dyspeptischen Beschwerden erklären.*

An Häufigkeit reihen sich an die Klagen über Beschwerden von Seite des Verdauungsapparates solche über *unangenehme Empfindungen* bis zu ausgesprochenen *Schmerzen in den verschiedensten Körpergegenden.*

Von einzelnen Frauen wird geradezu das *Gefühl abnormer Beweglichkeit der Niere,* welches besonders bei Lagewechsel sehr unangenehm empfunden wird, angegeben. Nicht selten machten Frauen die Angabe, beim Gehen, im Augenblicke des Aufsetzens des der Seite der Nierendislocation entsprechenden Beines bald in die Lendengegend, bald entlang der Rippenbogen dieser Seite hinziehende, gegen den Fuss zu ausstrahlende Schmerzen zu verspüren; häufig beobachtete ich auch, dass, während das Hinaufgehen über eine Stiege anstandslos erfolgte, die Frauen *beim Abwärtsgehen* über eine solche *heftige Schmerzen* verspürten.

Mehrere Frauen gaben an, nur auf einer (meist der Dislocation nicht entsprechenden) Seite liegen zu können[3]); sobald sie sich im Schlafe umdrehten, würden sie durch ausgesprochene Schmerzempfindungen aus demselben geweckt. Die verlagerte Niere kann selbst der Ort sein, wohin die schmerzhafte Empfindung verlegt wird, d. h. die Niere selbst kann empfindlich sein; weit häufiger scheinen jedoch ausstrahlende, in entfernte Körperregionen localisierte Schmerzen vorzukommen. Was die Empfindungen in den verlagerten Nieren betrifft, so können solche zeitweise spontan auftreten; Palpation einer sonst unempfindlichen Niere erzeugt meist keinerlei unangenehme Empfindung; in mehreren Fällen jedoch, wo solche auch zeitweise von selbst auftraten, war das Betasten der unter dem Rippenbogen nachweisbaren Niere sehr schmerzhaft.

Die wenigen Patientinnen, welche überhaupt Kenntnis von dem Bestehen ihrer Wanderniere besitzen, klagen meist nur über die unangenehme Empfindung eines beweglichen Körpers im Unter-

[1]) *Litten*, l. c.
[2]) *Ewald*, l. c.
[3]) Vergl. auch *Kuttner*, Berl. klin. Wochenschr. 1892, p. 366.

Digitized by Google
Original from UNIVERSITY OF MICHIGAN
Generated on 2019-07-08 20:02 GMT / http://hdl.handle.net/2027/mdp.39015043503450
Public Domain in the United States, Google-digitized / http://www.hathitrust.org/access_use#pd-us-google

leibe, wenige über dumpfen Schmerz im verlagerten Organe, welcher jedoch eine derartige Intensität erreichen kann, dass auf Grund seines Charakters und seiner Localisation eine Verwechslung mit Gallensteinkolik möglich wird.[1]) Nicht selten gaben Frauen an, nach Aussage der zu Rathe gezogenen Aerzte an Gallensteinen zu leiden; die vorgenommene Untersuchung ergab Wanderniere.

Schmerzanfälle solcher Intensität, wie *Berger*[2]) in einem Falle constatierte, beobachteten wir nicht, doch waren die durch Wandernieren ausgelösten Schmerzen oft so hochgradig und häufig wiederkehrend, dass die Frauen vollkommen arbeitsunfähig wurden.

Die sogenannten *ausstrahlenden Schmerzen* finden sich meist in der der Nierendislocation entsprechenden Seite und zeigen in Bezug auf Häufigkeit ihres Vorkommens und Grad ihrer Stärke sehr verschiedenes Verhalten. — Dieselben werden zumeist als ziehend bezeichnet und nehmen ihren Ausgangspunkt entweder von der verlagerten Niere selbst oder von der Lendengegend oder vom Kreuze; sie streichen nach auf- und abwärts („in die Brüste", Extremitäten), zeitweise gegen die Mittellinie, um sich nicht selten in Schmerzpunkten (häufig in der Nabelgegend) zu verlieren. Eine keineswegs seltene Beobachtung ist das Auftreten *konsensueller Schmerzempfindungen;* häufig wurden solche in der nicht verlagerten Niere angegeben, dementsprechend auch ausstrahlende Schmerzen in die dem Sitze der Nierendislocation entgegengesetzte Seite; wo die Wanderniere atrophisch nachgewiesen werden kann, stösst die Erklärung des Auftretens von Schmerzempfindung in der normal gelagerten Niere in Analogie ähnlicher Vorgänge an anderen paarigen Organen auf keine Schwierigkeiten[3]); es handelt sich dabei nämlich immer um Hypertrophie des gesunden, wobei schon durch die stärkere Ausdehnung der Kapsel Schmerzen ausgelöst werden können.

Am häufigsten beruhen die ausstrahlenden Schmerzen auf direkter, mechanischer Irritation (Druck oder Zug) von Nervenstämmen (meist der aus dem Plexus lumbalis und sacralis ent-

---

[1]) *Mathieu,* Sem. med. 1892, p. 425, cit. einen Fall, wo man bereits Vorbereitungen zu Cholecystotomie getroffen, aber noch rechtzeitig eine Wanderniere entdeckte, nach deren zweckentsprechender Behandlung die Schmerzen vollständig zum Verschwinden gebracht wurden.

[2]) *Berger,* Klin. Wochenschr., Berlin 1884, p. 431. Die Frau bildete sich ein, ein lebendes Thier im Leibe zu haben, gab genau die Grösse und Form desselben an; „es kriecht im Leibe umher und packt manchmal so an, dass sie fürchtet, es beisse ihr den Darm entzwei."

[3]) Vergl. *Reinhard Kaspar,* Wiener Klinik 1892, Ueber Reflexlähmung der Nieren, bes. d. Reflex reno-renal *(Gyon-Tuffier).*

Digitized by Google
Original from UNIVERSITY OF MICHIGAN
Generated on 2019-07-08 20:02 GMT / http://hdl.handle.net/2027/mdp.39015043503450
Public Domain in the United States, Google-digitized / http://www.hathitrust.org/access_use#pd-us-google

springenden Nerven). *Edebohls* leitete eine Reihe derselben aus Compression, Zerrung und Reizung des Plexus solaris ab.

Typische *Lendenmarksymptome,* sowie *Intercostalschmerzen,*[1]) wie besonders letztere als für Wanderniere charakteristisch bezeichnet werden, constatierten wir zu wiederholten Malen. Interessant ist die Thatsache, dass die *Schmerzempfindungen* in der Ueberzahl der Fälle *zur Zeit der Menstruation* eine meist wesentliche *Steigerung* erfahren. Ist meine Annahme bezüglich des Einflusses gesteigerter Anteversion und Anteflexion des Uterus auf die Lage der Niere richtig, so würde durch die zur Zeit der Menstruation vermehrte Vorwärtsbeugung der Gebärmutter[2]) *(Picard)* ein vermehrter Zug an den durch zu dieser Zeit gleichfalls an der allgemeinen Congestion der Unterleibsorgane theilnehmenden Nieren *(Fournier, Becqueret, Lanceraux)* stattfinden, und sich damit die Verschlimmerung aller Symptome, insbesondere etwaiger Schmerzen bei Wandernieren, unschwer erklären lassen.

Der *Circulationsapparat* oder wenigstens einzelne Antheile desselben werden durch Nierendislocationen gleichfalls beeinflusst; hier wären vor allem Circulationsstörungen in dem verlagerten Organe selbst zu nennen, die bei einigermassen höheren Graden stets bestehen (venöse Hyperämie, Stauung); eine Reihe von Circulationsstörungen ist durch directen Druck der Wanderniere auf bestimmte Stromgebiete zu beziehen (Oedeme der unteren Extremitäten, Stauungen im venösen Kreislauf des Unterleibes, Hämorrhoiden u. s. w.). Natürlich kann der Wanderniere allein wol nicht die Veranlassung einer „Abdominalplethora" zugeschrieben werden, bei ihrem Zustandekommen concurrieren stets mehrere und gewichtigere pathologische Zustände. Von manchen Autoren wird angegeben, dass mit Wandernieren behaftete Frauen häufig an *Metrorrhagien* leiden sollen; wir können diese Ansicht nach unseren Beobachtungen nicht theilen; die bei Wanderniere bisweilen beobachteten Metrorrhagien liessen sich stets ungezwungener aus anderen Ursachen erklären; auf die Angabe reichlicherer menstrualer Blutung darf bei den individuellen Schwankungen derselben kein allzugrosses Gewicht gelegt werden.

In Fällen, wo reichlichere Blutungen des Endometriums durch

---

[1]) *Ziegenspeck*, Anleitung zur Massagebehandlung (*Thure Brandt)* bei Frauenleiden, Berlin 1895. p. 165. bezeichnet solche im 4. und 5. Intercostalraume als geradezu pathognomonisch.

[2]) *Kuttner,* Ueber palpable Nieren, Berl. klin. Wochenschrift, unter 100 Fällen 11 mal. Vergl. auch *Tuffier*, Rein flottant et néphrorrhaphie.

[3]) Vergl. *Hüter,* Flexionen des Uterus, Marburg 1870.

Digitized by Google
Original from UNIVERSITY OF MICHIGAN
Generated on 2019-07-08 20:02 GMT / http://hdl.handle.net/2027/mdp.39015043503450
Public Domain in the United States, Google-digitized / http://www.hathitrust.org/access_use#pd-us-google

eine bestehende Abdominalplethora erklärt werden können, hat begreiflicherweise eine entsprechend construierte Bandage häufig den Erfolg, ausser der Zurückhaltung der Niere an normaler Stelle auch die Blutungen zu beseitigen, jedoch nicht dadurch, dass die Niere reponiert wurde, sondern lediglich dadurch, dass der in diesem Falle stets vorhandene Hängebauch, resp. die mit demselben verbundenen Circulationsstörungen, eliminiert wurden.

Am weitesten in der Annahme des schädlichen *Einflusses* von Nierendislocationen *auf die Circulationsverhältnisse speciell der weiblichen Geschlechtsorgane* ist *Thiriar*[1]) gegangen. Nach ihm sollten durch Compression des Plexus spermaticus nicht nur durch venöse Stauung bedingte pathologische Gewebsveränderungen (Endometritis), sondern durch letztere geradezu mit Schaffung eines locus minoris resistentiae für Infectionserreger das Zustandekommen der verschiedenartigsten entzündlichen Krankheitsvorgänge im weiblichen Genitalapparate begünstigt werden.

Nicht selten beobachtete ich das *gleichzeitige Vorkommen von Nierendislocationen bei krankhafter Vergrösserung des Uterus (Metritis, Myome);*[2]) wir haben bei Besprechung der Aetiologie auf die möglicherweise bestehende Abhängigkeit der Nierendislocationen von dem Verhalten des vergrösserten Uterus (Anteflexion) hingewiesen; an dieser Stelle nun muss des umgekehrten Verhältnisses gedacht werden, dass nämlich Wandernieren auf die von *Thiriar* betonte Weise das Auftreten von Metritiden wenn nicht schon hervorzurufen, so doch zu begünstigen scheinen; möglicherweise würde auf dieselben Störungen auch die häufigere Entwicklung von Myomen zu beziehen sein.

Circulationsstörungen im Parenchyme des Uterus sind vermöge der eigentümlichen Anordnung der Gefässe ungemein häufig und leicht auszulösen.

Circulationsstörungen allgemeiner Art, die ihren Ausdruck in unangenehmen Sensationen, wie Herzklopfen, Congestionen u. s. w. finden, dürften bei mit Wanderniere behafteten Frauen wol nicht häufiger vorkommen, als bei solchen, die nicht daran leiden; auffallend fand ich in einigen Fällen eine aus anderen Ursachen nicht erklärliche *Tachycardie,* (Puls von 120 resp. 128—144! in der Minute), Fälle betreffend, die nicht allein von mir, sondern auch von zugezogenen internen Klinikern als frei von jeder anderen

---

[1]) *Thiriar,* Störungen im Bereich der weiblichen Geschlechtsorgane in Folge von ren mobilis. Brüssel 1892.

[2]) Vergl. *Scanzoni,* Die chronische Metritis, Wien 1863. § 2.

Digitized by Google
Original from UNIVERSITY OF MICHIGAN
Generated on 2019-07-08 20:02 GMT / http://hdl.handle.net/2027/mdp.39015043503450
Public Domain in the United States, Google-digitized / http://www.hathitrust.org/access_use#pd-us-google

Störung, die die abnorme Pulsfrequenz erklärt hätte, befunden wurden.

Inwieweit die subjectiven Störungen im Circulationsapparate, Herzpalpitationen, Blutandrang zum Kopfe u. s. w. von Nierendislocationen im gegebenen Falle abhängig sein dürften, ist schwer zu entscheiden, zumal dieselben meist von Affectionen der weiblichen Geschlechtsorgane, besonders des Uterus begleitet sind, für die eine Beeinflussung der Circulationsverhältnisse thatsächlich nachgewiesen ist[1]). Bei dem innigen Zusammenhange zwischen den Functionen des Circulations- und *Respirationsapparates* ist das gleichzeitige Vorkommen von *Störungen*, falls der eine derselben krankhaft verändert ist, im anderen begreiflich. Doch sind Klagen über Athembeschwerden bei an Wanderniere leidenden Frauen recht selten. Was das *Verhalten der Menstruation* betrifft, sei hier nur bemerkt, dass wesentliche „Unregelmässigkeiten im Sinne der Vermehrung", wie *Lindner* sie angiebt, wol in einzelnen Fällen beobachtet werden konnten, jedoch die Möglichkeit ihrer Veranlassung aus anderer Ursache als durch Nierendislocationen zugegeben werden muss.te. Bestehende, der Wanderniere zugeschriebene Beschwerden und Schmerzempfindungen pflegen zur Zeit der Menstruation zu exacerbieren, es soll aber auch die Wanderniere direct dysmenorrhoische Beschwerden[2]) auszulösen imstande sein.

Fourrier[3]) hat eine Reihe von Fällen unerklärter, schwerer Dysmenorrhoe mit Wanderniere in Verbindung gebracht.

Ganz entgegen der naheliegenden Voraussetzung, wesentliche *Störungen im Bereiche des Harnapparates* vorzufinden, sind Klagen über solche selten; sie sind, wo sie angegeben werden, weit häufiger begleitenden Affectionen als der Nierendislocation zuzuschreiben. Charakteristisch ist für dieselben, ebenso wie bei Blasengeschwülsten das plötzliche Auftreten.[4]) Manche Frauen gaben an, seit dem Bestehen der Nierendislocationen grössere Harnmengen nach vorausgehendem Harndrange zu entleeren.

---

[1]) Vergl. *Hennig*, Die Beweise für den Wechselverkehr zwischen Herz- und Gebärmutter. Zeitschr. f. Geb. u. Gynäk. 1894.

[2]) *Leopold*, Ueber einen Fall von heftiger Dysmenorrhoe verbunden mit linksseitiger Wanderniere. Archiv f. Gyn. Bd. 9. p. 323. In dem von *L.* mitgetheilten Falle starb eine 18jähr. Nullipara, welche seit jeher an hartnäckigen Schmerzanfällen zur Zeit ihrer Periode gelitten, plötzlich am 1. Tage einer regelmässig eingetretenen Menstruation nach einem schweren Schmerzanfall; die Section erwies die linke Niere ins kleine Becken verlagert, den Mastdarm nach rechts, den Uterus nach vorne verdrängend.

[3]) *Fourrier*, (Refléxions sur plusieures de reins flottants et le traitement de cette affection. Med. Centralblatt, 1875. 40.

[4]) *Fr. Schatz*, Archiv f. Gyn. Bd. X. p. 363 f.

Digitized by Google
Original from UNIVERSITY OF MICHIGAN
Generated on 2019-07-08 20:02 GMT / http://hdl.handle.net/2027/mdp.39015043503450
Public Domain in the United States, Google-digitized / http://www.hathitrust.org/access_use#pd-us-google

In alle neueren Monographien über Wanderniere ist ein hierher gehöriger Fall *Appoland's*[1]) von Polyurie aufgenommen.

Beobachtungen über Einklemmungen der Niere stehen mir nicht zur Verfügung.

Der Einfluss von Nierendislocationen auf das *Nervensystem*, so weit er locale Schädigungen betrifft, wurde bereits besprochen; beizufügen wäre nur noch die Beobachtung, dass sowol *Krämpfe* als auch *Lähmungen* der (unteren) Extremitäten im Gefolge von Wandernieren vorkommen können.[2]) *Edes* bezeichnet als direct von der Niere auslösbare Erscheinungen: „Muskelzuckungen, Puppillarphänomene, Cephalalgien, Schlaflosigkeit, Stupor, Krämpfe".

Alle diese Phänomene konnten wir vereinzelt oder combiniert in einer Reihe von Fällen beobachten, ebenso ist ausgesprochenes *Schwindelgefühl* ein lästiges Symptom bei vielen mit Nierendislocationen behafteten Frauen. (*Lindner*.) Als vereinzelte Beobachtungen aus der Literatur erwähne ich einen Fall von Epilepsie, welche als Reflexepilepsie infolge von Wanderniere gedeutet wurde; nach vorgenommener Nephrectomie sistirten die Anfälle erst ganz, traten dann allerdings wieder, aber viel seltener auf;[3]) es kann also unter Umständen die Wanderniere ganz gewaltige Reflexerscheinungen auslösen.

Was schliesslich die *psychische Sphäre* anbelangt, so wird dieselbe nicht selten durch die Vorstellung, dass die Wanderniere ein überaus gefährliches Leiden sei, wesentlich ungünstig beeinflusst, ein Punkt, auf den die Therapie Rücksicht zu nehmen hat; der Umstand, dass viele Frauen, so lange sie nicht entsprechend behandelt werden, bei jeder Gelegenheit wieder auf ihre Leiden aufmerksam, theils durch unangenehme, theils durch wirkliche Schmerzempfindungen stets daran gemahnt werden, dass sie mit einem körperlichen Gebrechen behaftet sind, das nach ihrer Ansicht zu einem der gefährlichsten zähle, ist sehr beachtenswerth. Hysterie, Neurasthenie und Hypochondrie sind daher häufige Begleiterscheinungen der Wanderniere.

Wir haben theils an der Hand eigener, theils an fremden

---

[1]) *Appoland*, D. med. W. 1886. Nr. 40. Die Harnmenge betrug 5000 ccm.[3], kehrte nach Anlegung einer entsprechenden Bandage, womit auch alle früher bestehenden Beschwerden verschwanden, auf die Norm zurück.

[2]) Zwei Fälle eigener Beobachtung. Vergl. *Eichhorst*, Sp. Path. u. Ther. Bd. II. S. 604. Vergl. *Edes*, Centralblatt f. Neurologie. 1888. p. 669.

[3]) Vergl. *Tillmanns*, Ueber Nephrorrhaphie, Nephrectomie bei Wanderniere. D. Zeitschr. f. Chir. XXXIV. 1892.

Digitized by Google
Original from UNIVERSITY OF MICHIGAN
Generated on 2019-07-08 20:02 GMT / http://hdl.handle.net/2027/mdp.39015043503450
Public Domain in the United States, Google-digitized / http://www.hathitrust.org/access_use#pd-us-google

Beobachtungen gezeigt, dass die Wanderniere nicht nur einzelne Organe und Organsysteme, sondern auch den Gesammtorganismus wesentlich zu alterieren imstande ist; stellt sie, wie wir bei Besprechung der Prognose hören werden, ein in Bezug auf den Bestand des Lebens auch meist bedeutungsloses Leiden vor, so ist sie doch gewiss imstande, den Genuss desselben wesentlich zu behindern oder vollständig unmöglich zu machen, was uns begreiflich erscheint, wenn wir die zahlreichen, oft schweren Symptome berücksichtigen, die wir in ihrem Gefolge kennen gelernt haben.

Zur Statistik der Wanderniere.[1])

Auf ausführliche statistische Angaben betreffs der Häufigkeit des Vorkommens der Nierendislocationen, deren Veranlassungen, Symptome und Complicationen kann hier nicht eingegangen werden.

Bei dem Umstande, dass die Angaben der Autoren über die Häufigkeit der Wanderniere zwischen 0·10 und 27 % schwanken, auch heute noch einzelne also die Nierendislocationen als seltene Befunde hinstellen, dagegen *Lindner* bekanntlich behauptete, dass jede 5.—7. Frau an Wanderniere leide, („die häufigste Abnormität des weiblichen Körpers"), war es interessant, zu berechnen, welchen Procentsatz unsere beobachteten Fälle ergeben würden. Ich muss hier gestehen, dass die ursprünglich gefundene Verhältnisszahl von nur 100 Fällen von Nierendislocationen auf 6612 theils klinische, theils poliklinische Patientinnen (= 1·51 %) nach meinen in jüngster Zeit immer häufiger constatierten Befunden von Nierendislocationen bei Frauen entschieden zu tief gegriffen erscheinen musste. Eine neuerliche, durch drei Monate sorgfältig geführte Statistik, während welcher sämmtliche poliklinische Patientinnen genauestens auf etwaige Nierendislocationen hin untersucht wurden, ergab ein Verhältnis von 206 : 11, somit eine Procentzahl von rund 5 % und damit, wie ich glaube, auch eine der Wirklichkeit entsprechendere.

---

[1]) *Edebohls* gibt an, dass ca. $^1/_5 = ^1/_6$ aller Frauen an Wanderniere leide; seine Statistik ergibt ein Verhältnis von 500 : 90, d. i. 18 %.

Mathieu sah bei 306 Frauen 85 mit Wanderniere, ein Verhältnis, welches = 27·1 % entsprechen würde. (Du rein mobile chez la fèmme. Ann. des malad. des app. genito-urin. 1894.

Fischer—Benzon nach Obductionsbefunden (17—22 %), *John Schmitt* 10 %. (Wanderniere und Frauenkrankheiten, New-Yorker med. Monatsschrift, März 1891.

Dumas, Ueber habituelle Stuhlverstopfung, deren Ursache und Behandlung. Berliner klin. Wochenschr. 1891. Nr. 74.

Digitized by Google
Original from UNIVERSITY OF MICHIGAN
Generated on 2019-07-08 20:02 GMT / http://hdl.handle.net/2027/mdp.39015043503450
Public Domain in the United States, Google-digitized / http://www.hathitrust.org/access_use#pd-us-google

Stellt die Wanderniere auch nach unseren Erfahrungen ein häufig vorkommendes Leiden vor, so dürften Zahlen wie 20 und 27 % doch zu hoch gegriffen sein.

Die überwiegend vorkommende Dislocation der rechten Niere ergab sich in unseren Fällen in 96 %, linksseitige Wanderniere allein fanden wir unter hundert Fällen viermal, beiderseitige fünfmal.

Was den Grad der Dislocationen anbelangt, so fanden wir in 89 % der Fälle Dislocationen, welche wir als solche 1. Grades bezeichnen (Descensus renis ausgeschlossen), sechsmal solche zweiten, fünfmal dritten Grades, darunter einmal rechtseitige Wanderniere 2. Grades mit ebensolcher 3. Grades linkerseits combiniert.

Wanderniere bei Nulliparen stellten wir in 14 % der Fälle fest.[1]) Unter den übrigen Frauen befanden sich 15, die einmal geboren hatten, die meisten hatten mehrere Schwangerschaften mit normaler Beendigung derselben durchgemacht, eine Frau deren 10, ausserdem dreimal abortiert! Bei vielen Frauen fanden sich Schwangerschaften mit normaler und frühzeitiger Unterbrechung, so bei denen, die nur einmal z. Z. geboren, einmal ausserdem vier, bei zwei anderen je ein Abortus verzeichnet. Nur abortiert hatten zwei Frauen und zwar eine drei-, die andere einmal. Ausgesprochene Erschlaffungszustände zunächst des Abdomens, Hängebauch, konnte in acht Fällen konstatiert werden.

Die Bauchdecken sind als mehr minder, zuweilen hochgradig erschlafft, ohne dass jedoch Hängebauch bestand, in 33 Fällen ($^1/_3$ aller) bezeichnet, in drei Fällen fand sich ausserdem Diastase d. recti, in einem Verdünnung und Ausdehnung der Narbe nach Laparatomie. Was das Zusammentreffen von Nierendislocationen mit Genitalaffectionen betrifft, so sind hier die Erschlaffungszustände wol in erster Linie zu nennen, also Erschlaffung des Beckenbodens durch wiederholte Geburten (Ruptura perinei) und deren Folgeerscheinungen: Descensus und Prolaps; wir beobachteten dieselben bei Wanderniere häufig (in 46 % der Fälle finden sich Notizen über mehr minder hochgradige derartige Veränderungen)[2]), in zwei Fällen fand sich gleichzeitig bestehende Gravidität.

---

[1]) *Mathieu* berechnet für dieselben 11 %. *Kuttner* (Berliner klin. W. 1890, H. 15) meint, dass „bei sorgfältiger Untersuchung" Wanderniere bei Nulliparis ebenso häufig gefunden werden könne, als bei Frauen, die geboren haben.

[2]) *Schütz* l. c. gibt an, unter 80 Fällen von Wanderniere 34 mal, d. i. in 42·5 % dieselbe bei gleichzeitigen Genitalaffectionen angetroffen zu haben.

Thiriar umgekehrt 20 % „ectopischer Nieren" bei Genitalleiden der Frauen, ein Verhältnis, welches für unsere Fälle berechnet nur 5 % ergäbe.

Digitized by Google
Original from UNIVERSITY OF MICHIGAN
Generated on 2019-07-08 20:02 GMT / http://hdl.handle.net/2027/mdp.39015043503450
Public Domain in the United States, Google-digitized / http://www.hathitrust.org/access_use#pd-us-google

Pathologische Processe, resp. deren Residuen in den Parametrien, liessen sich in acht Fällen nachweisen (darunter zweimal acute Parametritiden), in zwei Fällen erwies sich das der Seite der Nierendislocation entsprechende Parametrium straff, mehrmals fanden sich in demselben Narben.

Ist man berechtigt, schon der einfachen Infiltration der Parametrien einen Einfluss auf die Entstehung von Nierendislocationen zuzuschreiben, so darf man umsomehr die carcinomatöse Infiltration derselben in Beziehung mit ersteren bringen, zumal bei letztgenannter Affection, wie bereits bei Besprechung der Aetiologie erwähnt, der Allgemeinerkrankung mit ihrer Schädigung des Gesammtorganismus eine wichtige Rolle zukömmt.

In vereinzelten Fällen liessen sich Residuen abgelaufener perimetritischer Processe nachweisen.

Was die Beziehungen zwischen den Lageveränderungen des Uterus und den Nierendislocationen anbelangt, haben wir bereits erwähnt, dass in der weitaus grössten Zahl der Fälle Anteflexion bezw. Anteversion und zwar meist übernormalen Grades zugleich mit Wanderniere beobachtet werden konnte.

Was gleichzeitig bestehende anderweitige Affectionen (Erkrankungen) betrifft, beobachteten wir Nierendislocationen im Gefolge von Carcinom (der portio vaginalis) fünfmal, darunter einmal bei Recidivcarcinom nach Totalexstirpation des Uterus, einmal bei gleichzeitigem Carcinom des rechten Ovariums. Emphysem der Lungen bestand in vier Fällen, Infiltration derselben sechsmal, zweimal fand ich ausgesprochene Magenerweiterung.

Reine, uncomplicierte Wanderniere fand sich in 17 Fällen, meist jüngere Personen betreffend; von diesen hatten 14 nicht geboren, bei zwei bestand die Nierendislocation vollkommen beschwerdelos, wiewol sie eine solche II. Grades war, bei einer 28jährigen Nullipara mit virginalem Genitale, welche an ausgesprochener rechtsseitiger Wanderniere III. Grades litt, fanden sich keinerlei complicierende Erkrankungen, die Symptome beschränkten sich hauptsächlich auf Kreuzschmerzen.

Was die Symptome überhaupt anbelangt, konnten wir constatieren, dass drei Frauen mit der directen Angabe die Klinik aufsuchten, an unangenehmen, durch die Mobilisierung des Organes hervorgerufenen Empfindungen zu leiden.

Wie bereits erwähnt, waren Klagen über Magenbeschwerden die am häufigsten gehörten, solche nicht ausdrücklich angegeben haben nur sehr wenige Frauen; in 28 % der Fälle fand sich mehr

Digitized by Google
Original from UNIVERSITY OF MICHIGAN
Generated on 2019-07-08 20:02 GMT / http://hdl.handle.net/2027/mdp.39015043503450
Public Domain in the United States, Google-digitized / http://www.hathitrust.org/access_use#pd-us-google

minder hochgradige Obstipation, Unregelmässigkeiten im Stuhlgange u. s. w.

Anomalien in der Harnentleerung wurden selten beobachtet, meist und zwar dreimal in Erschwerung derselben bestehend; eine Frau mit rechtsseitiger Wanderniere II. Grades, sowie eine solche mit einer solchen I. Grades gaben an, oft tagelang selbst den Harn nicht entleeren zu können.

Ueber Harndrang wurde öfter, über Schmerz in der Nierengegend seltener geklagt. Allgemeine Erscheinungen nervöser Art fanden sich vereinzelt, auf dieselben wurde bereits bei der Besprechung der Symptomatologie hingewiesen.

Zur Diagnose der Wanderniere.

Die Wanderniere ist in jüngster Zeit immer häufiger gefunden worden. Wenn bis zum Jahre 1859 nur 35 Fälle solcher bekannt waren, heutzutage diese Zahl aber auf einer einigermassen stärker besuchten Poliklinik in einem Vierteljahre nachgewiesen werden kann, so liegt das darin, dass man die Wanderniere, seit man nach ihr sucht, oder besser gesagt auf ihr Bestehen hin untersucht, auch häufiger findet.

Für den Geübten ist das Erkennen einer ausgesprochenen Nierendislocation nicht schwer, dem Ungeübten kann eine solche vollständig entgehen oder zufällig entdeckt ein unklarer Befund sein, wie ja besonders in *differential-diagnostischer* Hinsicht auf diesem Gebiete auch erfahrenen Fachleuten Schwierigkeiten begegnen.

Die Diagnose[1]) auf Wanderniere (wir fassen hier sämmtliche Grade derselben zusammen) kann nach der Ansicht mancher Autoren gestellt werden, sobald es gelingt, *die Niere*, bezw. einen Theil derselben *palpatorisch nachzuweisen;* normalerweise sollte dies nicht möglich sein. Eine andere Ansicht geht dahin, dass auch normalerweise (bei Athembewegungen des Zwerchfelles) [Inspiration] der untere Nierenpol zu tasten sei. Wir wollen uns hierauf nicht einlassen, sondern die Art der Diagnose der anerkannt dislocierten[2]) Niere besprechen. Gelingt es beispielsweise unter dem rechten Rippenbogen, von der Resistenz der Leber deutlich gesondert, einen der Form (und Grösse) der Niere entsprechenden Tumor nachzuweisen, an dessen der Medianlinie zugekehrten Cavität ein pulsirendes

---

[1]) *Hilbert* bezeichnet derartige Formen als ren palpabilis.

[2]) Vergl. *Hildebrandt:* Grundriss der chirurg. topograf. Anatomie mit Einschluss der Untersuchungen an Lebenden. Wiesbaden 1894.

Digitized by Google
Original from UNIVERSITY OF MICHIGAN
Generated on 2019-07-08 20:02 GMT / http://hdl.handle.net/2027/mdp.39015043503450
Public Domain in the United States, Google-digitized / http://www.hathitrust.org/access_use#pd-us-google

Gefäss zu fühlen ist *(Frerichs)*, so ist die Diagnose mit absoluter Sicherheit auf rechtseitige Wanderniere (III. Grades) zu stellen.

Solche typische Fälle kommen in der That nicht selten vor, die Pulsation der Nierenarterie ist zwar nur selten nachzuweisen, aber alle anderen Merkmale sprechen in mehr minder überzeugendem Grade zu Gunsten der Diagnose der Nierendislocation.

Häufig gelingt es natürlich nur einen Theil (den unteren Pol) der Niere nachzuweisen, dann lässt sich ihre Resistenz nach oben hin nur schwierig von der Leber trennen; von der Percussion ist hier überhaupt wenig zu erwarten. Charakteristisch für die Wanderniere ist ihr *Entschlüpfen* unter der palpierenden Hand, welches wir wol in einzelnen Fällen, aber weitaus nicht so häufig nachweisen konnten, wie es von den Franzosen angegeben wird, die dieser Erscheinung den Namen „Echàppement" gegeben haben.

Die Diagnose der Wanderniere kann durch eine Reihe von Umständen erschwert werden. Gelingt bei schlaffen, fettarmen Bauchdecken allerdings auch nur in seltenen Fällen der Nachweis des dislocierten Organes durch die *einfache Inspection* (bes. in Knie-Ellenbogenlage), so kann bei fettreichen, straffen und empfindlichen Bauchdecken der *palpatorische Nachweis* kaum oder gar nicht möglich sein; in solchen Fällen muss die Narcose zu Hilfe gezogen werden.

Der negative Befund des Fehlens der physiologischen „Nierendämpfung"[1]) ist zumindest trügerisch.[2]) Schon *Skoda* weist auf die Unzuverlässigkeit der Percussionsresultate dieser Gegend hin und gibt genaue Vorschriften zur Erzielung brauchbarer.[3])

Landau,[4]) *Weil*[5]) u. a. sprechen dem Fehlen der physiologischen Nierendämpfung gleichfalls jede Bedeutung für die Diagnostik ab.

Mit einiger Vorsicht zu verwerthen wäre dagegen bei Abtastung der Gegend der Wirbelsäule, welche der Lage der Niere entspricht, die Empfindung der verminderten Resistenz (leichtere Eindrückbarkeit auf der Seite der Dislocation).

Die Auscultation nach *Landau*, bis zu seiner Zeit für die Diagnose der Wanderniere nicht herangezogen, dürfte es auch in Zukunft bleiben, dieselbe allein würde auch niemals verwerthbar sein; dass Geräusche in der Nierenarterie bei gewissen Lage-

---

[1]) *Keppler* leugnet das Bestehen derselben überhaupt.

[2]) *Guttmann* hielt dasselbe für ein „absolut brauchbares" diagnost. Zeichen. (Klin. Untersuchungsmethoden d. Brust- u. Unterleibskrankheiten, 1880 S. 351.)

[3]) *Skoda*, Abhandlungen über Percussion und Auscultation, III. Aufl. 1850. p. 222.

[4]) *Landau*, die Wanderniere der Frauen. 1881.

[5]) *Weil*, Handbuch und Atlas der topograph. Percussion, Leipzig 1880.

Digitized by Google
Original from UNIVERSITY OF MICHIGAN
Generated on 2019-07-08 20:02 GMT / http://hdl.handle.net/2027/mdp.39015043503450
Public Domain in the United States, Google-digitized / http://www.hathitrust.org/access_use#pd-us-google

veränderungen des Organes zustande kommen können, ist aus der Analogie an anderen Organen nicht von der Hand zu weisen.

Was die *Verwerthung der chemischen Untersuchung* des Harnes bei Wandernieren betrifft, hat dieselbe bisher negative Resultate ergeben. Zeitweise Unterbrechung, bezw. Behinderung der Circulation hat begreiflicherweise auf die Zusammensetzung des Harnes einen Einfluss und, wie experimentell nachgewiesen ist, in der Weise, dass nach einer Dauer von $^1/_4$—$^1/_2$ Stunde ausser quantitativer Abnahme des Secretes auch der Harnstoffgehalt um circa 0·5 % sinkt.

Um zu brauchbaren Resultaten diesbezüglich zu gelangen, muss man das Secret jeder Niere einzeln untersuchen.

Methoden, das von der dislocierten Niere gelieferte Secret gesondert untersuchen zu können, sind von mehreren Autoren[1]) angegeben, doch sind die meisten derselben compliciert. Von Bedeutung werden sie, wenn es sich darum handelt zu entscheiden, was jede der einzelnen Nieren zu leisten imstande ist. Für diese Fälle ist die Harnleitersondierung beim Weibe nach *Pawlik* nicht zu umgehen. Auf cystoskopischem Wege verwertbare Resultate zu erzielen hat in neuerer Zeit besonders *Kelly*[2]) gelehrt.

Zur Constatierung einer einfachen, uncomplicierten Nierendislocation genügt stets der *manuelle Nachweis derselben an abnormer Stelle,* bemerken will ich jedoch noch, dass derselbe durch gewisse Körperhaltungen und Stellungen wesentlich erleichtert, ja oft erst ermöglicht wird; man wird daher gut thun, die Patientinnen nicht nur liegend (Rücken- oder Seitenlage), sondern auch im Stehen, eventuell ausserdem in der Knie-Ellenbogenlage zu untersuchen. Dass durch möglichste Erschlaffung der bedeckenden Weichtheile Schwierigkeiten in der Untersuchung beseitigt werden sollen, ist selbstverständlich.

Die *Differentialdiagnose* zwischen Dislocationen der Niere und anderweitigen Befunden kann zuweilen sehr schwierig sein. *Lindner*,[3]) welcher seinerzeit den Satz ausgesprochen, dass ihm „differentialdiagnostische Schwierigkeiten nicht begegnet" seien, hat bereits

---

[1]) *Pawlik,* Archiv. f. Gyn. Bd. 18. p. 491.

Sänger, über Tastung der Harnleiter beim Weibe, Archiv f. Gyn. 1886. 28. p. 54.

Warkalla, ibid. über Absperrung der Harnleiter von der Scheide her zu diagnostischen Zwecken.

Hegar ligierte temporär den Harnleiter einer Seite, um den Harn der anderen Niere gesondert zu erhalten.

[2]) *Howard A. Kelly,* Diseases of the femal bladder and urethra. Baltimore 1892.

[3]) *Lindner,* über Wanderniere bei Frauen. p. 10

Digitized by Google
Original from UNIVERSITY OF MICHIGAN
Generated on 2019-07-08 20:02 GMT / http://hdl.handle.net/2027/mdp.39015043503450
Public Domain in the United States, Google-digitized / http://www.hathitrust.org/access_use#pd-us-google

zwei Jahre nach Erscheinen seiner Monographie zugegeben: „es seien ihm noch nachträglich wiederholt differential-diagnostische Schwierigkeiten aufgestossen“;[1]) somit dürften also mit ihm wol Alle jene, welche sich mit der Frage der Wanderniere eingehender beschäftigt haben, darin übereinstimmen, dass deren Diagnose fallweise eine sehr schwierige werden kann.

Die Stellung der richtigen Diagnose ist aber gerade für die Wanderniere in Bezug auf das einzuschlagende therapeutische Vorgehen von der grössten Wichtigkeit.

Die Thatsache, dass Verwechslungen, besonders der Abdominaltumoren untereinander schon sehr häufig vorgekommen sind, beleuchten am besten die zahlreichen diesbezüglichen casuistischen Mittheilungen, sowie mehrere ausführliche Arbeiten.[2])

Häufig hat man erst nach der Laparotomie die richtige Diagnose gestellt; dies gilt besonders bezüglich der vorher schwierigen Entscheidung, ob es sich im gegebenen Falle um eine hydronephrotische (Wander-) Niere oder um eine Ovarialcyste handelt.[3])

Differential-diagnostisch können in Betracht kommen:

Partielle Contracturen der Bauchmuskeln, sowie hysterische Phantomgeschwülste;[4]) wiederholte oder Untersuchung in Narkose wird hier Klarheit verschaffen.[5])

Tumoren; solche können bekanntlich auch durch partielle Kothstauung vorgetäuscht werden; wie vor jeder Untersuchung des Abdomens empfiehlt sich besonders bei der auf Nierendislocationen vorhergehende gründliche Entleerung des Darmes.

---

[1]) Münchner med. Wochenschr. 1890. p. 265.

[2]) *Fränkel u. Kaufmann,* zur Diagnostik der Unterleibsgeschwülste. Archiv f. Gyn. 1889. p. 398.

Litten, physikal. Untersuchungen der Nieren. Handbuch der Harn- und Sexualorgane I.

Schetelig, Beiträge zur Diagnostik d. chron. Unterleibsgeschwülste. Archiv f. Gyn. Bd. I. p. 415.

Hildebrandt, Grundriss der chirurg. topograph. Anatomie. Wiesbaden 1894.

Curschmann, topograph. klin. Studien. D. Archiv f. klin. Med. 1894. L III, 182.

Albert, Diagnostik der chirurg. Erkrankungen in 20 Vorlesungen. Wien 1882, p. 204.

[3]) *v. Rufe,* diagnost. Irrthümer, welche bei Ovariotomien vorgekommen sind. Breslau 1867.

[4]) *Krukenberg,* zur Kenntnis der hysterischen Phantomgeschwülste. Arch. f. Gyn. Bd. 13. p. 142.

[5]) *Henoch* erwähnt einen Fall von Verwechslung eines Hämatomes im musc. rect. abdom. mit Wanderniere.

Digitized by Google
Original from UNIVERSITY OF MICHIGAN
Generated on 2019-07-08 20:02 GMT / http://hdl.handle.net/2027/mdp.39015043503450
Public Domain in the United States, Google-digitized / http://www.hathitrust.org/access_use#pd-us-google

Tumoren der Leber, abgeschnürte Lappen derselben,

Geschwülste der Gallenblase;

solche haben bereits wiederholt zur Verwechslung mit Wanderniere Veranlassung gegeben; einen hieher gehörigen Fall, wo die intermittierenden Schmerzanfälle vom Charakter der Gallensteinkoliken die Vorbereitungen zur Cholecystotomie treffen liessen, habe ich bereits an früherer Stelle angeführt. Einen ähnlichen Fall erwähnt *Le Dentu*:[1]) es handelte sich hier umgekehrt um Verwechslung eines soliden Tumors der Gallenblase mit Wanderniere.

Solide Tumoren des Magens und Pankreas

dürften durch ihre relative Unbeweglichkeit *(Landau)* vor Verwechslung schützen.

Neubildungen an den oberen Abschnitten des Darmrohres (Duodenum, Colon ascendens und Colon descendens) haben bereits zu Verwechslungen mit Wanderniere Veranlassung gegeben, doch kommen denselben in der Regel den Nierendislocationen nicht eigene Symptome zu (Blutungen, Stenosenerscheinungen u. s. w.)[2])

Dislocationen der Milz

kann man durch den negativen Nachweis des Fehlens der physiologischen Milzdämpfung an normaler Stelle, sowie durch die Form und Grösse des dislocierten Organes meist leicht von Wandernieren unterscheiden.[3])

Von Tumoren des Uterus

kommen wol nur langgestielte subseröse Myome[4]) in Betracht. Einmal wurde eine im Becken verlagerte Niere für ein erkranktes Ovarium gehalten;[5]) es wäre auch die umgekehrte Verwechslung möglich.

An späterer Stelle werde ich einen Fall, dessen Krankengeschichte ich der Güte meines hochverehrten Chefs verdanke,

---

[1]) *Le Dentu,* Abeille med. 1893. Nr. 9. In 3 weiteren Fällen von Laparotomien fand man statt Wandernieren Geschwülste des Netzes, in einem einen Tumor des Processus vermiformis. (Reclus.)

[2]) *Floret,* Z. Kasuistik d. diagnostischen Irrthümer der Unterleibstumoren. Bonn 1895.

[3]) Neuestens beschreibt *M. Runge* einen erst durch die Laparotomie aufgeklärten diff.-diagnost. interessanten Fall v. Axendrehung d. Stieles einer excessiv beweglichen Milz, welche vor der Operation als Wanderniere angesprochen worden war. (Berl. klin. Wochenschrift 1895. Nr. 16.)

[4]) Zwei Fälle bei *Landau.*

[5]) *Paul Mundé,* New York, med. journ. 1888. Juli p. 58.

Digitized by Google
Original from UNIVERSITY OF MICHIGAN
Generated on 2019-07-08 20:03 GMT / http://hdl.handle.net/2027/mdp.39015043503450
Public Domain in the United States, Google-digitized / http://www.hathitrust.org/access_use#pd-us-google

etwas ausführlicher besprechen, in welchem die verlagerte Niere für die *Placenta* bei Extrauterinschwangerschaft gehalten wurde.

Um solche Irrthümer zu vermeiden, dürfte sich, nachdem man von der Rectaluntersuchung mit der vollen Hand [1]) *(Simon)* immer mehr abkommt, die gleichzeitige Digitaluntersuchung von Rectum und Scheide aus empfehlen.

Schwierig ist die Differenzialdiagnose meist zwischen Tumoren des Netzes und Nierendislocationen, so in erster Linie den Cysten desselben; sie sind nicht so selten, als man meinen könnte, und ist ihre Aetiologie sowie ihre Bedeutung bereits hinreichend gekannt.

Unter einem Materiale von 6612 Fällen fanden sich auf unserer Klinik zwei Fälle von Cysten des Mesenteriums; *Frentzel* giebt an, dass unter 90 bis zum Jahre 1892 beobachteten Tumoren des Netzes 30 mal Cysten beobachtet wurden. [2])

Geschwülste der Harnblasenwand dürften wol kaum jemals Veranlassung zu diagnostischen Irrthümern in der Weise geben, dass derartige Neubildungen mit excessiven Dislocationen der Niere verwechselt würden, es ist mir kein derartiger Fall aus der Literatur bekannt; nur *Albaran* [3]) erwähnt als differentialdiagnostisch bei Blasengeschwülsten in Betracht zu ziehen: „Tumoren der Niere."

Die Endoskopie der Blase ergiebt hier gewünschten Aufschluss. [4])

---

[1]) *Landau,* über den Wert der Rectaluntersuchung mit voller Hand. Archiv f. Gyn. Bd. VII. S. 541.

[2]) bez. d. Literatur s. *Frentzel.* z. Semiotik u. Therapie mesent. Cysten. D. Zeitschr. f. Chirurgie XXXIII, 1892. III.

Sänger u. Klopp, z. Kenntnis der angeborenen Bauchcysten. Archiv für Gynäk. XVI, 414.

Werth, im Arch. f. Gyn. Bd. XIX, 321.

Klebs, Handbuch der pathol. Anatomie. Bd. I, 331.

Eppinger, Prager Vierteljahrsschrift 1873, über congenitale Cystenbildungen v. chirurg. Interesse.

Roth, über Neubildungen im Bereiche d. ductus omphalomesent. Virch. Archiv. Bd. 86. H. 3.

Floersheim, Chyluscyste des Mesenteriums. Gaz. des hôp. 1895. Nr. 1.

Brentano, 3 Cysten. Berl. klin. Wochenschr. 1895. Nr. 18.

A. Coggans, Fall von Mesenterialcyste. Med. age 1894. Nr. 2. (Die Punktionsflüssigkeit ergab Eiweiss, Phosphate u. Chloride.)

Benckiser, zur Kasuistik und Diagnose der Netztumoren. Centr. f. Gyn. 1895. Nr. 24.

Olshausen, Handb. d. Frauenkrankheiten, Bd. II. p. 462.

Pèan, Tumeurs. — *Witzel,* Deutsche Zeitschr. f. Chirurgie, 1885. Bd. XXI.

Rokitansky, Handb. Bd. II. p. 173.

[3]) *Albaran,* le tumeurs de la vesice. Paris 1892.

[4]) Diesbezüglich in neuerer Zeit *Kelly's* Aufsatz in Bull. of the John Hopkins Hosp. 1893. November.

Digitized by Google
Original from UNIVERSITY OF MICHIGAN
Generated on 2019-07-08 20:02 GMT / http://hdl.handle.net/2027/mdp.39015043503450
Public Domain in the United States, Google-digitized / http://www.hathitrust.org/access_use#pd-us-google

Bis jetzt war stets nur von der Differentialdiagnose, die pathologisch nicht veränderte Wanderniere betreffend, die Rede; *Dislocationen hydronephrotischer Nieren*[1]) haben Veranlassung zu *Verwechslung mit Ovarialcysten*[2]) gegeben; es geschah dies auch einmal in einem Falle eigener Beobachtung, wo bei einer 35jährigen Frau nicht nur von einem prakt. Arzte, sondern auch auf der Klinik bei der ersten, spät abends flüchtig vorgenommenen Untersuchung die Diagnose auf linksseitige Ovarialcyste gestellt wurde. Damaliger Befund: ein Tumor in der linken Bauchhälfte von länglicher (?) Gestalt und cystischer Beschaffenheit, Längsdurchmesser 15 cm. Linkes Ovarium nicht nachweisbar. In der der Untersuchung folgenden Nacht entleerte die Frau auffallend viel Urin und bemerkte noch in derselben Stunde die früher in der linken Körperseite befindliche Resistenz nahezu verschwunden; am nächsten Tage bestätigte sich diese Wahrnehmung dadurch, dass die bisher der Frau passenden Kleider zu weit geworden waren. Nun ergab sich folgender Befund: der linksseitige Tumor verschwunden, linkes Ovarium deutlich abtastbar, linke Niere scheinbar vergrössert, descendiert, beweglich, entsprechend der rechten Niere eine Geschwulst von Faustgrösse, descendiert, beweglich, an derselben befindet sich ein der normalen Niere entsprechender Antheil, an den ein cystischer sich anschliesst; im Harne Eiweiss (2 ‰ *Esbach*, 0 Sediment, 0 Zucker, zahlr. Leukocythen und rothe Blutkörperchen, Epithelien, gran. Cylinder) [Hydronephrosis bilateralis intermitt., zur Zeit nur rechts nachzuweisen].

Muss man zugeben, dass die Resultate der Harnuntersuchung in Fällen uncomplicierter Wanderniere für die Diagnostik vorläufig geringes Interesse beanspruchen, so darf man andererseits nicht übersehen, dass für die Entscheidung, ob es sich in einem Falle um Hydronephrose oder Ovarialtumor handle, eine genaue Harnuntersuchung von grösster Bedeutung sein kann; die schwierige Differentialdiagnose wird durch letztere oft allein ermöglicht.

Schwankt die Diagnose aber nicht nur zwischen hydronephrotischer Wanderniere und Ovarialcyste, sondern kommt auch noch die Möglichkeit des Vorhandenseins einer Echinococcusgeschwulst in Frage, so ist die chemische Untersuchung der durch *Punction* gewonnenen Flüssigkeit das einzig entscheidende.

---

[1]) *Schramm*, Exstirpation einer hydronephrotischen Wanderniere, die als rechtsseitige Ovarialcyste diagnosticirt war. Centralblatt für Gynäkologie 1892. p. 108.

[2]) *Navarro*, Contribution à l'étude des Hydronéphroses. Thése de Paris 1894.

Digitized by Google
Original from UNIVERSITY OF MICHIGAN
Generated on 2019-07-08 20:03 GMT / http://hdl.handle.net/2027/mdp.39015043503450
Public Domain in the United States, Google-digitized / http://www.hathitrust.org/access_use#pd-us-google

Es muss hier ausdrücklich betont werden, dass die Flüssigkeit, handle es sich auch um Hydronephrose, unbedingt durch Punction zur Untersuchung gewonnen werden müsse, andernfalls kann die Beschaffenheit des oft in vermehrter Menge von der gesunden Niere secernierten Harnes das Ergebnis in fehlerhafter Weise beeinflussen; die Punction ist jedenfalls einfacher und führt rascher und ungefährlicher zum Ziele als die Sondierung der Harnleiter, der ja trotz alledem noch eine Punction der fraglichen Geschwulst anzuschliessen sich empfehlen würde. *Spiegelberg*[1]) verlor einen Fall, in dem Echinococcus der rechten Niere für eine Ovarialcyste gehalten wurde, und bedauert, der Laparotomie die Probepunction nicht vorausgeschickt zu haben; „die Harnuntersuchung hatte nichts abnormes ergeben.“ — *Oerum*[2]) gibt folgende Anhaltspunkte für die Verwertung der Ergebnisse der chemischen Untersuchung von Punctionsflüssigkeiten:

„Harnstoff findet sich im Inhalte von Hydronephrose-Säcken meist reichlich, kann aber auch vollständig fehlen, trotzdem empfiehlt es sich in allen Fällen nicht mit dem qualitativen Nachweise desselben sich zu begnügen, sondern quantitative Bestimmungen anzustellen; bekanntlich findet sich Harnstoff in geringer Menge in der Ovarialcystenflüssigkeit und in serösen Exsudaten, bei letzteren aber, Uraemie ausgenommen, höchstens bis zu 2 ‰, wonach ein höherer Gehalt an Harnstoff für Hydronephrose spräche.. Kreatinin wurde gleichfalls in Hydronephrosesäcken gefunden.“

Was die chemische Zusammensetzung der Hydronephrosen-Flüssigkeit anbelangt, so ist dieselbe wol wesentlich von der Dauer des Bestandes einer solchen abhängig; in länger bestehenden Hydronephrosesäcken gehen die für die Provenienz der Wanderniere charakteristischen Bestandtheile, Harnstoff, Harnsäure, bisweilen gänzlich verloren, als ein Zeichen, dass die hydronephrotische Niere ihre Function bereits gänzlich aufgegeben habe.

Bérard fand in einem Falle in 1000 Theilen:

Wasser	920
Albumin	75
Salze und Extractivstoffe	4
Organ. Bestandtheile	1
Harnstoff	—

[1]) Archiv f. Gyn. Bd. II. p. 146 f.

[2]) *Oerum*, Kemisker Studier over Ovariecysted vädsker (Studien über die chemische Zusammensetzung verschiedener Punctionsflüssigkeiten und deren diagnostische Verwertung) Schmidt's Jahrbücher 1884. 202, 218.

Digitized by Google
Original from UNIVERSITY OF MICHIGAN
Generated on 2019-07-08 20:02 GMT / http://hdl.handle.net/2027/mdp.39015043503450
Public Domain in the United States, Google-digitized / http://www.hathitrust.org/access_use#pd-us-google

Wölfler konnte in einer Beobachtung auf der *Billroth*'schen Klinik Harnstoff (0·58), Harnsäure, Kreatinin, Indican und andere Harnsalze nachweisen. In einem auf der *Esmarch*'schen Klinik operierten Falle, welchen *Schetelig* beschrieb, handelte es sich um eine mehr colloide Flüssigkeit, welche keinen Harnstoff, aber Paralbumin, Mucin, Serumalbumin und Cholestearin enthielt, so dass man die Diagnose auf einen Ovarialtumor gestellt hatte und daraufhin zu operativer Entfernung geschritten war (nach *Eichhorst*, Handbuch der sp. Path. u. Therap., 1890, Bd. II, S. 613). Aus *Schetelig's* Beobachtung geht hervor, dass einerseits der positive Nachweis von Paralbumin, anderseits der negative Befund des Fehlens von Harnstoff keineswegs mit absoluter Sicherheit die Differentialdiagnose zwischen Ovarialcyste und Hydronephrose zu Gunsten ersterer zu stellen gestatte.

Bedenkt man die Möglichkeit, dass sowol bei Ovarialcysten, als auch bei der Hydronephrose, das Flüssigkeitsquantum ein ganz enormes sein kann, (*Zielewicz* fand bei einer 69jähr. Frau bei Hydronephrose 30, einmal sogar 36 Liter Fluidum) so ist dadurch ein weiteres Moment gegeben, die Differentialdiagnose wesentlich zu erschweren. *v. Jaksch*[1]) betont gleichfalls die Möglichkeit, zuweilen Harnstoff und Harnsäure in Ovarialcysten-Flüssigkeit nachweisen zu können.

Ein besonderes Gewicht legt genannter Autor aber auf die *mikroskopische Untersuchung* und den dadurch möglichen Nachweis von Harncanälchenepithelien; er sagt an der betreffenden Stelle: „Wir möchten nochmals hervorheben, dass das grösste diagnostische Gewicht zu legen ist auf die Auffindung der ganz charakteristischen Harncanälchenepithelien; da sie sich jedoch in derartigen Cystenflüssigkeiten nur in geringer Menge vorzufinden pflegen, so empfiehlt es sich, Punctionsflüssigkeit sedimentieren zu lassen, am besten mit Hilfe der Centrifuge und das Sediment zu untersuchen."

Als charakteristisch für Ovarialcysteninhalt wurde das Vorkommen von Metalbumin (Paralbumin) bezeichnet; betreffs des Nachweises und der chemischen Reactionen dieses Eiweisskörpers verweise ich auf ebengenanntes Werk.[2])

Entsprechend der Erfahrung, dass in manchen Fällen auch Hydronephrosen eine enorme Grösse erreichen können, wie wir sie sonst, Ascites ausgenommen, nur bei Ovarialcysten zu beobachten gewohnt sind, dürfen wir bei auffallender Vergrösserung des Ab-

---

[1]) Klin. Diagnostik innerer Krankheiten. Wien 1892. S. 447.

[2]) *Huppert*, Prag. med. Wochenschr. 1870. Nr. 321.

Digitized by Google
Original from UNIVERSITY OF MICHIGAN
Generated on 2019-07-08 20:02 GMT / http://hdl.handle.net/2027/mdp.39015043503450
Public Domain in the United States, Google-digitized / http://www.hathitrust.org/access_use#pd-us-google

domens niemals vergessen, dass dieselbe durch Hydronephrose bedingt sein könne.

Nun werden aber gerade Wandernieren häufig zu hydronephrotischen, und fällt somit ein weiteres differential-diagnostisches Moment, welches man darin suchen zu können glaubte, dass man sagte: Nierentumoren wüchsen von oben nach unten, Ovarientumoren drängen von unten nach oben vor, weg.

Letzteres Moment wurde bekanntlich von *Spencer Wells* (die Krankheiten der Eierstöcke 1874, S. 159) mit der anschliessenden Bemerkung, dass Ovarialtumoren vor, Nierengeschwülste hinter den Därmen lägen, als differential-diagnostisch verwerthbares empfohlen; aber beiden kann ein absoluter Werth nicht zugesprochen werden, besonders ersterem Moment nicht, welches in der Regel nur durch anamnestische Angaben zuweilen sehr zweifelhaften Werthes zu erhalten ist.

Was die klinischen Untersuchungsmethoden zur Feststellung der Diagnose der Hydronephrose einerseits, der Ovarialcysten andererseits anbelangt, muss ich auf die bezüglichen Stellen in den Lehr- und Handbüchern der internen Medicin, resp. Chirurgie und Gynaekologie verweisen.[1]) Beherrscht man die genannten Untersuchungsmethoden bis zu jenem Grade der Vollkommenheit, zu welchem sie ausgebildet sind, so wird sich auch die Zahl der Fälle, in welchen eine bestimmte Diagnose nach der einen oder anderen Richtung nicht gestellt werden könnte, wesentlich beschränken lassen, immerhin aber doch eine gewisse Anzahl solcher übrig bleiben, wo alle Hilfsmittel moderner Untersuchungstechnik nicht hinreichen, die Differentialdiagnose präciser als mit einem gewissen Grade von Wahrscheinlichkeit zu stellen. Wir wollen, ohne mit dem Folgenden Anspruch auf Vollständigkeit erheben zu können, versuchen, einige Anhaltspuncte für die erfahrungsgemäss am häufigsten in Betracht kommende *Differentialdiagnose* zwischen *Hydronephrose* und *Ovarialcyste* zu geben.

Zuweilen können *anamnestische Angaben,* wenngleich solchen häufig, selbst wenn sie von intelligenten Patientinnen gemacht werden, ein nur zweifelhafter Werth beizumessen ist, unsere Diagnose auf die richtige Fährte lenken.

Wo hauptsächlich Störungen von Seiten der Harnsecretion geklagt werden, ist es naheliegend, in erster Linie an Affectionen der Nieren zu denken, wo solche von Seiten der Menstruation an-

---

[1]) Vergl. unter anderen: *Eichhorst,* II, 614, *Fritsch,* d. Krankheiten der Frauen 1894 p. 448.

Digitized by Google
Original from UNIVERSITY OF MICHIGAN
Generated on 2019-07-08 20:02 GMT / http://hdl.handle.net/2027/mdp.39015043503450
Public Domain in the United States, Google-digitized / http://www.hathitrust.org/access_use#pd-us-google

gegeben werden, solche der Eierstöcke zu vermuthen. Doch kommen bekanntlich sowol bei cystischer Degeneration der Ovarien Störungen im Bereiche des Harnapparates vor, als, wie wir bereits gehört haben, Menstruationsanomalien bei der Wanderniere keinen allzu seltenen Befund darstellen. Die Duplicität der in Betracht zu ziehenden Organe erschwert die Diagnose und trübt insofern das Krankheitsbild, als wir die Leistung der einzelnen Nieren nur zeitweise, die eines einzelnen Ovariums überhaupt gar nicht zu prüfen im Stande sind.

Es kann die eine Niere vollkommen hydronephrotisch zu Grunde gegangen sein, und doch die Quantität des aufgefangenen Harnes normal erscheinen, es tritt eben die gesunde Niere für die ausser Thätigkeit gesetzte ein.

Es sind Fälle von beiderseitiger Hydronephrose bekannt, wo die Harnuntersuchung weder in quantitativer noch in qualitativer Richtung die Grenze des Physiologischen überschreitende Befunde ergeben hätte.[1])

Ein Analogon hiezu ist die vollkommene cystische Degeneration eines Ovariums bei fortdauernd typischem Fortbestehen der Periode. Aber auch beide Ovarien können nahezu vollständig cystisch degeneriert sein und doch braucht die Menstruation keine wesentlichen Modificationen zu zeigen.

Wollen wir mit der grösstmöglichen Wahrscheinlichkeit die Differentialdiagnose zwischen Ovarialcyste und Hydronephrose stellen, so sind wir auf die chemische Untersuchung der durch Probepunction gewonnenen Flüssigkeit angewiesen, zumal dieselbe auch noch in Bezug auf eine dritte Erkrankung, welche differential-diagnostisch in Betracht kommen kann, Aufschluss zu geben im Stande ist, nämlich die Echinococcen der Abdominalorgane.

Betreffs der chemischen Untersuchung der Echinococcen-Punctionsflüssigkeit gilt nach *v. Jaksch* folgendes:

„Der Inhalt der Punctionsflüssigkeit ist klar, ihre Reaction alkalisch, ihre Dichte meist gering, 1·006—1·010. Sie enthält geringe Mengen einer reducierenden Substanz (Traubenzucker), sehr wenig Eiweisskörper und ist reich an anorganischen Salzen, als Chlornatrium; bisweilen hat man in solchen Cysten Bernsteinsäure und Inosit gefunden.“

Sehr wichtig ist die *mikroskopische Untersuchung,* vor allem das Auffinden der Echinococcushaken oder der Theile der charakte-

[1]) Unter anderen ein Fall *Pawlik's,* in dem die chemische Untersuchung der Punktionsflüssigkeit Serumglobulin, Serumalbumin, Salze des Serums, aber *keine Harnbestandtheile* ergeben hatte.

Digitized by Google
Original from UNIVERSITY OF MICHIGAN
Generated on 2019-07-08 20:02 GMT / http://hdl.handle.net/2027/mdp.39015043503450
Public Domain in the United States, Google-digitized / http://www.hathitrust.org/access_use#pd-us-google

ristischen, quergestreiften auf ihrer inneren Fläche gleichmässig granulierten Echinococcusmembran. Allenfalls findet man auch in einer solchen Flüssigkeit Scolices, welche ausgestreckt aus einem mit zwei Hakenkränzen und vier contractilen Saugnäpfen versehenen Vordertheile (Kopf) und einem sackförmigen, durch eine ringförmige Einschnürung von letzterem getrennten Hintertheile bestehen. Zur Auffindung derselben wird es sich empfehlen, die Flüssigkeit zu centrifugieren".

Wir haben uns bei der Frage der differential-diagnostischen Entscheidung durch die chemische Untersuchung etwas länger aufgehalten; die Bedeutung derselben rechtfertigt dies jedoch. Zur Beleuchtung des Umstandes, dass im practischen Leben dieselbe ihre volle Berechtigung verdienen würde, aber bisher doch noch immer zu wenig berücksichtigt wurde, seien einige der zahlreichen casuistischen Fälle von verhängnisvollen Verwechslungen von Ovarialcysten und Geschwülsten der Niere zum Schlusse angereiht. *Löbker* berichtet in einem Referate über eine Anzahl von in der Greifswalder Klinik ausgeführten Laparotomien einen Fall von Exstirpation der rechtsseitigen Hydronephrose auf Grund eines „error in diagnosi." Der Harn vor der Operation untersucht, zeigte normale Beschaffenheit; die chemische Untersuchung des Inhaltes des Nierensackes ergab: mässig alkalische Reaction, kein Zucker, etwas Eiweiss, 0·65 % Harnstoff; der Harn aus der Blase an demselben Tage schwach alkalische Reaction, kein Eiweiss, 2·3 % Harnstoff.

Schramm[1]) berichtet gleichfalls über Exstirpationen hydronephrotischer Wandernieren, die als Ovarialcysten diagnosticiert waren.

Die reichhaltige Literatur über Verwechslungen von Echinococcen mit hydronephrotischen Wandernieren und Ovarialcysten ist bei *Wiener*[2]) zusammengestellt, worauf ich hiemit verweise.

Zum Schlusse der Besprechung der Diagnostik will ich nur noch erwähnen, dass sogar noch ferner liegende Affectionen für hydronephrotische Wandernieren oder umgekehrt gehalten werden könnten, wie dies *Ewald* beispielsweise bei Behandlung der Diagnose von *Magendilatationen* betont. Auch Pankreascysten könnten noch in Betracht kommen, hier entscheidet einzig sicher die chemische Untersuchung (s. *v. Jaksch,* p. 446).

---

[1]) Centralblatt f. Gyn. 1892. p. 108.

[2]) *Wiener,* Archiv f. Gyn. Bd. XI. p. 580 f.

Digitized by Google
Original from UNIVERSITY OF MICHIGAN
Generated on 2019-07-08 20:02 GMT / http://hdl.handle.net/2027/mdp.39015043503450
Public Domain in the United States, Google-digitized / http://www.hathitrust.org/access_use#pd-us-google

Die Wanderniere während der Schwangerschaft, unter der Geburt und im Wochenbette.

Das Verhalten von Nierendislocationen in der Schwangerschaft, während der Geburt und im Wochenbette beansprucht eine gesonderte Besprechung.

In der Schwangerschaft haben Nierendislocationen im allgemeinen dieselbe Bedeutung wie ausser derselben, bis zu einem gewissen Grade ist der Schwangerschaft ja (in den späteren Monaten) sogar ein günstiger Einfluss zuzuschreiben.[1])

Besteht aber bereits eine Nierendislocation vor Eintritt der Gravidität, so kann sich dieselbe in den ersten Monaten, wie wir dies bereits bei der Aetiologie erwähnten, verschlimmern.

Die Art und Weise, wie wir uns diese Thatsache zu erklären hätten, haben wir bereits besprochen (gesteigerte Anteflexion des vergrösserten Uterus). Es muss aus den an genannter Stelle aufgestellten theoretischen Erwägungen die Möglichkeit zugestanden werden, dass die Gravidität bereits vorhandene Dislocationen in den ersten Monaten sowol zu steigern, als solche bei vorhandener Disposition hervorzurufen im Stande sein könne. Insbesonders wiederholte und rasch aufeinander folgende Schwangerschaften sind hier in Betracht zu ziehen; also besonders jene, welche nur so lange währen, als der vergrösserte Uterus noch im kleinen Becken sich befindet oder Nabelhöhe nicht erreicht hat; die typische Anteflexion desselben kann hier bei schlaffen Bauchdecken einen hohen Grad erreichen. Folgen Fehlgeburten in den ersten Monaten der Schwangerschaft häufiger auf einander, so ist die Möglichkeit der Entstehung von Nierendislocationen auf dem bereits besprochenen, rein mechanischen Wege gegeben; hiezu kommen als begünstigende Momente noch die den Abortus begleitenden, oft reichlichen Blutungen, etwaige gynäkologische Folgekrankheiten und schliesslich die mit jeder Schwangerschaft einhergehende Erschlaffung des Genitalapparates und der Bauchwand.

In den letzten Monaten der Schwangerschaft reponiert aber der gravide Uterus geradezu dislocierte Nieren, falls ihre Dislocation nicht schon eine gewisse Grenze überschritten hat (Wanderniere III. Grad.); gleichzeitig gibt er aber wieder durch Erweiterung der Zwerchfellskuppel, welche sich im Wochenbette erst allmählich zur Norm zurückbildet, Gelegenheit, dass die bis dahin zurückgehaltene Niere, besonders wenn die Frauen zu früh das

[1]) *Harrer* u. *Oppolzer* beschreiben bekanntlich Fälle von Heilungen der Wanderniere durch die Gravidität.

Digitized by Google
Original from UNIVERSITY OF MICHIGAN
Generated on 2019-07-08 20:02 GMT / http://hdl.handle.net/2027/mdp.39015043503450
Public Domain in the United States, Google-digitized / http://www.hathitrust.org/access_use#pd-us-google

Bett verlassen, nach abwärts dislociert wird. Die in der Schwangerschaft gesteigerte Lordose der Lendenwirbelsäule bedingt wol einen erhöhten Druck im Abdomen (*Schatz*), welcher Dislocationen der Niere entgegenwirkt; dieser sinkt aber mit der Entleerung des Uterus sehr bedeutend und gerade diese Druckschwankung ante et post partum, zusammengehalten mit den der Geburt und dem Wochenbette eigenthümlichen Schädigungen, erklärt die Beobachtung, dass man zuweilen Wandernieren in relativ kurzer Zeit nach einer Geburt auftreten sieht.

Ist es richtig, dass in der Schwangerschaft die Nieren an Grösse zunehmen,[1]) so dürfte diesem Umstande bei Dislocationen in den ersten Schwangerschaftsmonaten gewiss auch eine Bedeutung zukommen.

Dass die Wanderniere direct für das Auftreten von Frühgeburten verantwortlich gemacht wurde, haben wir bereits erwähnt. (*Edebohls*). Mechanisch könnte eine (vergrösserte) fixierte Wanderniere im kleinen Becken der Vergrösserung des Uterus hindernd in den Weg treten. Umgekehrt könnte wieder von Seite der wachsenden Gebärmutter auf die Niere ein keineswegs gleichgültiger Druck[2]) ausgeübt werden, so dass zweifellos höhere Grade von Wandernieren besonders solcher, die fixiert sind, eine höchst unerwünschte Complication der Schwangerschaft abzugeben im Stande wären.[3])

Dasselbe gilt noch mehr von der angeboren fix dislocierten Niere (Hufeisenniere).

Ob die Wanderniere in den ersten Schwangerschaftsmonaten, wie theoretisch naheliegend, hochgradigere Beschwerden zu verursachen im Stande sei, als ausserhalb der Gravidität oder gegen deren Ende zu, wo, wie wir wissen, der Uterus direct ihre Reposition besorgt, habe ich von den zur Verfügung stehenden Fällen nicht erfahren können.

In einem Falle klagte die Frau über Senkungsbeschwerden und starkes Drängen nach abwärts, in einem anderen über Schwächegefühl, Ohnmachtsanwandlungen, stechende Schmerzen im rechten Hypogastrium, Magendrücken, besonders nach dem Essen, Obstipation; beide befanden sich im II. Grav. Monate.

In späteren Monaten der Schwangerschaft hatte ich Wandernieren nachzuweisen, noch keine Gelegenheit, es dürfte ihr Nach-

---

[1]) *Kleinwächter*, Grundriss d. Geburtshilfe p. 58.

[2]) *Montaux*, Observat. clinic. Paus. 1889 beschreibt einen Fall von Einklemmung der Nieren durch den vergrösserten, graviden Uterus.

[3]) So aus neuester Zeit *Albers-Schoenberg*, Centrabl. f. Gyn. 1894, 48.

Digitized by Google
Original from UNIVERSITY OF MICHIGAN
Generated on 2019-07-08 20:02 GMT / http://hdl.handle.net/2027/mdp.39015043503450
Public Domain in the United States, Google-digitized / http://www.hathitrust.org/access_use#pd-us-google

weis gegen das Ende der Gravidät hin sich auch immer schwieriger gestalten.

Betrachtet man die Symptome, welche den ersten Schwangerschaftsmonaten häufig, besonders bei Primiparen, eigen zu sein pflegen, so lässt sich eine gewisse Aehnlichkeit mit denen, wie wir sie bei der Wanderniere wiederfinden, nicht leugnen.

Man erklärt ihr Zustandekommen auf reflectorischem Wege durch die Raumbeschränkung im kleinen Becken von Seite des vergrösserten graviden Uterus; vielleicht wäre ein nicht geringer Antheil derselben durch indirecten Zug an den Nieren auf dem Wege der Ureteren, somit auf leichtere Formen oder den Beginn von Nierendislocationen zu beziehen; post partum könnte ein ungeschickt und zur Unzeit (bei voller Blase!) ausgeführter *Crede*'scher Handgriff zu späteren Nierendislocationen Veranlassung geben. Ein gleiches gälte nach denselben theoretischen Erwägungen für viele reflectorische Erscheinungen bei Vergrösserung des Uterus aus anderen Gründen z. B. Metritis.[1])

Dass sich nicht bleibende oder hochgradige Dislocationen der Niere entwickeln werden, sobald die Schwangerschaft ihren normalen Fortgang nimmt und das Wochenbett entsprechend verbracht wird, erklärt sich aus dem Umstande, dass zu erheblicheren Graden von Lageveränderungen stets ein grösserer Zeitraum als der weniger Monate benötigt wird und andererseits, wie bereits erwähnt, in den letzten Monaten der Schwangerschaft von Seite des Uterus nicht nur kein Zug auf die Nieren, sondern vielmehr ein Druck nach aufwärts ausgeübt wird. Ich möchte die extramediane Stellung des Uterus, wie wir sie häufig bei Schwangeren finden, auch zum Theil für die häufigere Dislocation der rechten Niere verantwortlich machen, mich auf die Thatsache stützend, dass nach wiederholten Schwangerschaften besonders der rechte Urether es ist, welcher Form- und Lageveränderungen aufweist; meist erscheint er dem der anderen Seite gegenüber stärker (hypertrophisch)[2]); er ist periodisch aber auch Zerrungen ebenso wie Compression durch den graviden Uterus ausgesetzt; gerade so wie *Bonneaux*[3]) diesem Umstande das häufigere Auftreten rechtsseitiger Nierenaffectionen

---

[1]) Vergl. *Billroth-Luecke*, Handbuch der Frauenkrankheiten p. 929.

[2]) *Sänger* fand in einem Falle, wo 16 Schwangerschaften vorausgegangen waren, „den rechten Harnleiter stark hypertrophisch"; wir fanden bei unseren Schwangeren-Untersuchungen stets den rechten Ureter deutlicher tastbar als den linken.

[3]) *Bonneaux*, Thèsede Paris, Steinheil 1893.

Digitized by Google
Original from UNIVERSITY OF MICHIGAN
Generated on 2019-07-08 20:02 GMT / http://hdl.handle.net/2027/mdp.39015043503450
Public Domain in the United States, Google-digitized / http://www.hathitrust.org/access_use#pd-us-google

(consecutive Pyonephrosen) während der Gravidität zumisst, möchte ich ein Gleiches für die Dislocationen der rechten Niere behaupten.

Schliesslich wäre den manchmal während der Gravidität beobachteten Störungen in der Harnentleerung, sowie der häufig bestehenden Obstipation der entsprechende Antheil an der Entstehung von Nierendislocationen zuzuerkennen.

Während der Geburt kann die dislocierte Niere eine sehr verhängnisvolle Complication vorstellen.

Hohl[1]) theilt einen bezüglichen Fall mit, wo die dislocierte Niere ein Geburtshindernis abgab; es erfolgten zwar wiederholte und spontane, aber stets sehr schwere Geburten.

Da die Reihe der bisher gemachten Beobachtungen einerseits eine noch nicht allzugrosse ist, andererseits aber die Frage des Verhältnisses von Nierendislocationen zum Ablaufe des Geburtsactes für das Verhalten des Geburtshelfers praktisches Interesse beansprucht, will ich sämmtliche aus der Litteratur mir zugänglich gewordenen, hiehergehörigen Fälle citiren.

Gusserow-Hueter-Freund verdanken wir Beobachtungen über Dislocationen der linken Niere ins kleine Becken, welcher Umstand mehrmals die Einleitung der künstlichen Frühgeburt erheischte. *Runge*[2]) und *Fischel*[3]) waren gezwungen die Frühgeburt einzuleiten. Im ärztlichen Berichte des k. k. Gebär- und Findelhauses zu Wien 1858, 1860, 29, findet sich ein Fall von Ruptura uteri bei einer V. para verzeichnet, herbeigeführt durch die Complication der Geburt durch eine kindskopfgrosse Cyste der rechten Niere. In neuester Zeit hat *Albers-Schönberg* einen Fall von Uterusruptur, bei congenitaler Dystopie der linken Niere als Geburtshindernis, veröffentlicht (Centralbl. f. Gyn. 1894. Nr. 48). *Winckel*[4]) „fühlte bei einer Zwillingsgeburt beide Nieren neben dem Uterus als Tumoren; dieselben waren beweglich, traten aber nicht so tief herab, dass sie die Geburt hindern konnten". Er sagt darüber: „wenn ein solcher Tumor verschieblich wäre, so würde natürlich die Reposition gemacht und die Retention durch flache Lage auf die entgegengesetzte Seite erzielt werden müssen".

Einen auch in differential-diagnostischer Hinsicht interessanten, bisher noch nicht veröffentlichten Fall verdanke ich der Beobachtung meines hochverehrten Chefs des Herrn Prof. *v. Rosthorn.*

---

[1]) *Hohl,* Meckels-Archiv f. Anat. u. Physiol. 1828. p. 355.
[2]) Prager med. W. 1885. Nr. 15.
[3]) Arch. f. Gyn. XLI, 99.
[4]) Lehrb. d. Geburtshilfe, Leipzig 1893. p. 531.

Digitized by Google
Original from UNIVERSITY OF MICHIGAN
Generated on 2019-07-08 20:02 GMT / http://hdl.handle.net/2027/mdp.39015043503450
Public Domain in the United States, Google-digitized / http://www.hathitrust.org/access_use#pd-us-google

Derselbe stammt aus der Klinik weiland des Herrn Hofrathes *Breisky* in Wien aus dem Jahre 1889:

Es handelte sich um eine 38jährige, verheirathete Frau, welche bereits zwölf lebende Kinder geboren hatte; [darunter drei Zwillingsgeburten, zwei Zangen] die letzte Geburt (Zwillinge) war vor 1¼ Jahren erfolgt. Zweimal und zwar mit zwei Monaten, und sechs Wochen hatte die Frau abortiert. Ihre Menstruation bot nichts Bemerkenswerthes dar, wurde aber von der Frau als „stark" bezeichnet. Im Jänner 1889 cessierte dieselbe, im Februar trat eine eintägige Blutung ein, im März keinerlei Blutung. Am 5. April Eintritt in die Klinik mit den Angaben, seit Jänner dieses Jahres an heftigen Kreuzschmerzen zu leiden, Patientin sei ausserdem nicht fähig zu gehen. — Seit 8 Tagen würden angeblich Kindesbewegungen gefühlt. Am Vortage Vormittag plötzliches Auftreten von Schmerzen in beiden Flanken und im Hypogastrium unter wehenartigen Schmerzen, Aufstossen und Erbrechen. — Stuhl noch am Morgen, seither nicht mehr, seitdem auch kein Abgang von Flatus. Die Schmerzen breiteten sich im Laufe des Tages auf das ganze Abdomen aus, der Bauchumfang nahm zu.

(N. U. = 113 cm.
Mitte zw. N. u. S. 83 cm.
Pr. N. 18½ cm.
N. S. 38 cm.)

Es trat Fieber auf. Der aufgenommene Status ergab ausser nicht in Betracht kommenden Befunden:

Respiration 48 v. costalem Typus. — Puls 132, leicht unterdrückbar. — Temp. 38·4, Abdomen mächtig aufgetrieben, in seiner unteren Hälfte eine diffuse Resistenz bis handbreit über den Nabel reichend, die Partie über dieser Resistenz elastisch, laut tympanitisch. Ausgesprochener Meteorismus; Palpation wegen hochgradiger Schmerzhaftigkeit nicht möglich.

Die Dämpfung erstreckt sich von der rechten Flanke über nahezu die ganze Abdominalhälfte und geht in die Leberdämpfung über; mit einem Zwickel reicht sie oberhalb des Nabels über die Medianlinie.

Corpus uteri nicht abtastbar, Cervix gelockert, P. vag. durch tiefgreifende Risse gespalten, Cervicalkanal für d. Finger durchgängig, *im Douglas eine Geschwulst, welche faustgross für die extrauterine Placenta gehalten wurde.*

Die klin. Diagnose wurde auf:

Peritonitis (Gravid. extrauterina, Incarceratio intestini?) — gestellt, und da die bedrohlichen Erscheinungen, vor allem das Erbrechen fortdauerte, am 6./4. Nachmittags zur Operation geschritten. Op. in 1½ stdl. Chlor. Nark. (H. Prof. Rosthorn.)

Im Laufe derselben ergab sich:

„der vergrösserte schwangere Uterus liegt in der rechten Bauchhälfte, die linke Seite nimmt ein blauschwarzes (gangränescierendes) Darmschlingenconvolut von ungefähr Meterlänge ein, welches an der linken Seite des Uterus, an dem Beckeneingange fixiert erscheint und sich scharf gegen den wenig injicierten Nachbardarm absetzt. Nach Aufrollung des Volvulus erscheint an dem Stiele desselben ein Strang, der von der linken Uterusseite gegen die äussere Beckenwand zieht und an dieser Seite den Darm incarceriert; Durchtrennung des Stranges, Resection des gangränösen Darmes, Anlegung eines anus arteficialis.

Nach der Operation erholte sich die Frau, der Puls wurde ruhiger; um neun

Digitized by Google
Original from UNIVERSITY OF MICHIGAN
Generated on 2019-07-08 20:02 GMT / http://hdl.handle.net/2027/mdp.39015043503450
Public Domain in the United States, Google-digitized / http://www.hathitrust.org/access_use#pd-us-google

Uhr Abends erfolgte *Abortus* einer 6—7 monatl. Frucht, gegen Morgen des folgenden Tages trat jedoch Collaps und um 1/27 Uhr exitus letalis ein.

Die Obduction bestätigte die klin. Diagnose Peritonitis; der Uterus erschien vergrössert, nach rechts gelagert, fettig gelb gestreift, matsch, enthielt Blutgerinnsel (Andeutung v. Ut. bicornis), die linke Niere befand sich an der normalen Stelle, die rechte war tief im Becken an der Symph. sacro-iliaca dextra gelagert.

Somit war der bei der inneren Untersuchung durch das hintere Scheidengewölbe für die extra-uterine Placenta gehaltene Tumor die hochgradig verlagerte, vergrösserte rechte Niere gewesen.

Interessant ist, dass die gewiss schon lange bestandene Wanderniere bei den früheren Geburten (vor 1¼ Jahr war ja noch Zwillingsgeburt erfolgt) keinerlei Störungen derselben oder Unterbrechungen der Schwangerschaft hervorgerufen hatte (die zweimal erfolgten Fehlgeburten dürften wol nicht auf dieselbe zurückzuführen sein).

Im Wochenbette ist zur Entstehung von Nierendislocationen insoferne Gelegenheit gegeben, als der vergrösserte, schlaffe Uterus an den gleichfalls erschlafften Bauchdecken keinen Halt findend, sobald die Frauen zu früh das Bett verlassen, auf dem bereits wiederholt angedeuteten Wege den Befestigungsapparat der Niere lockern kann.

Es gilt dies nicht nur von dem der normalen Beendigung der Schwangerschaft folgenden Wochenbette, sondern insbesondere auch von denen nach Fehlgeburten. Gerade in dieser Zeit wird so häufig die normale Involution des Genitales durch unzweckmässiges Verhalten hintangehalten, so dass schon dadurch allein, noch mehr aber durch die nicht selten eintretenden Folgeerkrankungen (wir nennen hier nur die Metritis),[1]) Dislocationen der Niere begünstigt werden können.[2])

Das bis jetzt Besprochene zusammenfassend, bemerke ich, dass zweifellos Beziehungen zwischen der Entstehung der Wanderniere und dem physiologischen Ablaufe der Generationsvorgänge des Weibes bestehen können, und dass, wie wir gesehen haben, nicht nur letztere Nieren-Dislocationen zu veranlassen oder zu steigern imstande sind, sondern auch die Wanderniere bisweilen als bedenk-

---

[1]) *Kleinwächter*, l. c. p. 292.

[2]) Aus diesem Grunde wäre allen Müttern, bei denen nicht Gegenanzeigen bestehen, nachdrücklich zu empfehlen, ihre Kinder selbst zu stillen, nachdem der günstige Einfluss des Stillgeschäftes auf die Rückbildung der Gebärmutter allgemein bekannt ist. *Scanzoni* („Die chronische Metritis") sagt diesbezüglich (p. 230): „wüssten die Frauen, wie sehr sie sich selbst durch das Nichtnähren ihrer Kinder schaden, wüssten sie, wie bitter diese Unterlassungssünde mit einem oft jahrelangen Siechthum gebüsst wird, so würden sie aus Egoismus einer Unsitte entsagen, die gewiss alljährlich Tausende von Kindern mit ihrem Leben bezahlen".

Digitized by Google
Original from UNIVERSITY OF MICHIGAN
Generated on 2019-07-08 20:02 GMT / http://hdl.handle.net/2027/mdp.39015043503450
Public Domain in the United States, Google-digitized / http://www.hathitrust.org/access_use#pd-us-google

liche Complication dieser physiologischen Vorgänge aufgefasst werden muss. Insbesondere möchte ich noch auf die Bedeutung wiederholter Fehlgeburten für die Wanderniere hinweisen, nicht im Sinne der Autoren, welche die Nierendislocationen für das Auftreten der Fehlgeburten verantwortlich machen, sondern von dem bereits angedeuteten Gesichtspunkte aus, wonach durch dieselben mannigfaltige Schädigungen des Gesammtorganismus (Anämie u. s. w.), sowie einzelner Organe, welche direkt oder indirekt für die Lageerhaltung der Niere von Bedeutung sind, (Peritoneum[1]), Uterus, Blase u. s. f.) herbeigeführt werden können.

Auf 100 Fälle von Wandernieren kamen unter meinen Beobachtungen im ganzen 59 Fälle von Fehlgeburten bei den betreffenden Frauen.

Complicationen und secundäre patholog. Veränderungen der Wanderniere.

Stellt die Wanderniere schon an und für sich eine Erkrankung der Frau dar, so können wir ausserdem noch von *speciellen Erkrankungen* der Wanderniere sprechen.

Die Wanderniere kann natürlich an allen jenen Affectionen erkranken, denen die normal fixirte Niere ausgesetzt ist; für gewisse derselben bietet sich vermöge der geschädigten Circulationsverhältnisse eine grössere Disposition. Hypertrophie der einen Niere bei Dislocation der anderen finden wir wol häufig; es kann sowol die Wanderniere, als die normal gelagerte hypertrophieren; die Grade der Hypertrophie, resp. Atrophie sind in der Regel keine bedeutenden und bieten diese Befunde für Wandernieren nichts charakteristisches; (sie sind ja auch bei normal gelagerten Nieren kein allzu seltenes Vorkommnis, wie ich kürzlich bei der Autopsie einer an Anaemia gravis ex atonia uteri post partum verstorbenen Frau Hypertrophie der einen Niere bei Atrophie der anderen zu Haselnussgrösse beobachten konnte; beide Nieren befanden sich in normaler Lage.)

Vermöge der geänderten Circulationsverhältnisse wären entzündliche Erkrankungen des Parenchyms, insbesondere chronischer Art wol zu erwarten, dürften im allgemeinen aber nicht häufig sein; (Eiweiss findet man bei Wandernieren nicht viel häufiger

[1]) Vergl. *Amann,* Klinik der Wochenbettskrankheiten. 1877 . . . . „vernachlässigte Wochenbetten rufen bleibende Erschlaffung der Bauchdecken und mangelhafte Retraction der verlängerten Bauchfellfalten hervor".

Digitized by Google
Original from UNIVERSITY OF MICHIGAN
Generated on 2019-07-08 20:02 GMT / http://hdl.handle.net/2027/mdp.39015043503450
Public Domain in the United States, Google-digitized / http://www.hathitrust.org/access_use#pd-us-google

als sonst im Harne.) Pyelitis[1]) und andere mit Eiterbildung einhergehende, destruierende Processe wären, falls sie bei Wanderniere häufiger gefunden würden, aus der leichteren Möglichkeit der Einwanderung von Infectionserregern von der Blase aus bei hochgradiger Dislocation und Dilatation der Uretheren verständlich.

Peri- und paranephritische Processe können zur Fixirung der Wanderniere an abnormer Stelle führen.[2])

Hydronephrose findet man bei Wanderniere nicht selten, freilich ist es oft schwer, zu entscheiden, welches das primäre Leiden war; in der Mehrzahl der Fälle dürfte die Wanderniere *hydronephrotisch geworden* sein; interessant ist die intermittierende Hydronephrose, welche wir in einem Falle beiderseitig zu beobachten Gelegenheit hatten.

Ein zweiter hieher gehörige Fall bietet insoferne besonderes Interesse, als die intermittierende Hydronephrose bei einer Patientin stets *nur zur Zeit ihrer Periode* nachweisbar war; der Uterus der Patientin lag retroflectiert, Niere und Urether waren verlagert; letzterer war zur Zeit der vermehrten Congestion der Gebärmutter während der Menstruation comprimiert, erzeugte regelmässig Hydronephrose, welche nach Aufhören der Periode unter reichlicher Harnentleerung wieder verschwand. Die Hydronephrose erreichte jedesmal Kindskopfgrösse; in der intermenstruellen Zeit fühlte die Frau keinerlei Beschwerden.[3])

Hydronephrosen bringen begreiflicherweise wieder an sich eine Reihe von Gefahren; sie können vereitern (Pyonephrose), durch excessive Grösse wesentliche Beschwerden verursachen u. a. m. *Kehrer*[4]) beobachtete einmal Gasbildung in einem Hydronephrosensacke; auch wandernde Cystennieren sind beobachtet.[5]) Dass endlich Wandernieren ebenso, vielleicht aber auch häufiger als normale maligen degenerieren können, ist bekannt. Unter den von uns beobachteten Fällen findet sich einmal carcinomatöse Degeneration

---

[1]) *Bonneau,* Ueber Compression der Ureteren durch den graviden Uterus und über consecutive Pyonephrosen. Thése de Paris. Steinheil 1893.

[2]) *Flaischlen* berichtete in der Gesellschaft für Geb. und Gyn. zu Berlin kürzlich über Pyonephrose einer fix dislocierten Niere; dieselbe stand mit ihrer Längsaxe senkrecht zur Wirbelsäule. (Centr. für Gyn. 1895. Nr. 27).

[3]) Aus der Literatur sind zahlreiche Fälle intermittierender Hydronephrosen bekannt, u. a. aus neuerer Zeit: *Gérard-Marchand,* zwei Fälle, Gaz. des hôp. 1893. Nr. 62.

[4]) *Kehrer,* Gashaltiger Hydronephrosensack. Arch. für Gyn. XVIII, 371.

[5]) *Riegner,* Exstirpation einer wandernden Nierencyste. Deutsche med. Wochenschr. 1888 Nr. 3. — *Cahen,* Ueber Cystenniere. Centr. für Gyn. XVIII, 1894.

Digitized by Google
Original from UNIVERSITY OF MICHIGAN
Generated on 2019-07-08 20:03 GMT / http://hdl.handle.net/2027/mdp.39015043503450
Public Domain in the United States, Google-digitized / http://www.hathitrust.org/access_use#pd-us-google

einer Wanderniere. Sarcome dürften wol primär in der fixen Niere entstehend, durch ihr Gewicht die Niere zur beweglichen machen.

Die Wanderniere als ätiologisches Moment.

Von verschiedenen Seiten wurde die Wanderniere geradezu als ätiologisches Moment für gewisse Affectionen oder Erkrankungen hingestellt; wir haben zum Theile davon bereits bei Besprechung der Symptomatologie gehandelt, es genügt daher hier nur an einiges davon zu erinnern und weniges neue beizufügen. Wir haben gehört, dass sogar in einem Falle der Wanderniere die *Auslösung epileptischer Krampfanfälle* zugeschrieben wurde (*Tillmanns*); von den leichteren Erkrankungen bis hinauf zu den schweren und schwersten gibt es nur wenige (mit Ausnahme der infectiösen Erkrankungen)[1]), deren Entstehung man nicht mit Nierendislocationen in Zusammenhang zu bringen versucht hätte. Vor allem gilt das von den *Affectionen des Nervensystemes* mit ihren mannigfachen Aeusserungen in den verschiedenen Organen und Organsystemen des Körpers.

Der Wanderniere, als einem für sich bestehenden Leiden, kommt nicht nur eine Reihe der bereits gewürdigten Symptome zu, man hat auch in ihrem Bestande die Veranlassung zur Entstehung anderweitiger theils reflektorischer, theils sogar *anatomisch nachweisbarer Krankheitsäusserungen* im menschlichen Körper gegeben wissen wollen. Doch hat es diesbezüglich an heftigen Controversen niemals gefehlt, und nur die eine Frage, ob beispielsweise eine gleichzeitig bestehende *Magendilatation*[2]) von Nierendislocationen oder andererseits wieder letztere als von ersterer abhängig zu betrachten seien, hat zu weitläufigen und häufigen Discussionen Veranlassung gegeben, an denen sich Internisten in gleicher Weise wie Gynäkologen betheiligten.

Eichhorst[3]) bezieht die Magendilatation auf „Innervationsstörungen und Magenatonie". *Lindner, Malbranc*[4]), *Schütz*[5]), *v. Fischer-Benzon, Oser, Landau, Leube, Ewald, Nothnagel, Litten*[6]) u. a. haben Magen-

---

[1]) Und nach *Thiriar* l. c. selbst diese.

[2]) *Kuttner*, Münchener med. Wochenschr. 1894, p. 350 f. — fand unter 89 Fällen von Wandernieren 79 mal Vergrösserung, resp. Tiefstand des Magens.

[3]) l. c. p. 604.

[4]) *Malbranc*, Ein complicierter Fall von Magenerweiterung. Berl. klin. Wochenschrift 1880. Nr. 28.

[5]) *Schütz*, Wanderniere und Magenerweiterung. Prager med. Wochenschrift 1885.

[6]) *Litten*, Verh. d. Congr. für innere Med. 1887.

Digitized by Google
Original from UNIVERSITY OF MICHIGAN
Generated on 2019-07-08 20:03 GMT / http://hdl.handle.net/2027/mdp.39015043503450
Public Domain in the United States, Google-digitized / http://www.hathitrust.org/access_use#pd-us-google

erweiterung bei Wanderniere gesehen;[1]) auch in einem Falle eigener Beobachtung bestand eine solche ausgesprochenster Art; *Bartels* und *Müller-Warneck* wollten die Magenerweiterung als consecutive (Compression des Duodenums durch die verlagerte Niere) erklären; gegen diese Ansicht haben sich jedoch sämmtliche vorhingenannten Autoren ausgesprochen; eine nennenswerthe Compression des Duodenums kommt durch die (mobil) dislocierte Niere nicht zu Stande, viel plausibler ist die Ansicht *Landau's* zufolge der anatomischen Verhältnisse des Peritoneums in solchen Fällen eine Abknickung des Duodenums anzunehmen.

An dieser Stelle will ich nur noch darauf hinweisen, dass sogar Allgemeinleiden, und zwar ein gerade bei jungen Frauen und Mädchen so verbreitetes und bedeutungsvolles Leiden, wie es die *Anämie* (Chlorose) ist,[2]) von *Lindner* auf das Bestehen von Nierendislocationen zurückgeführt werden, er sagt[3]): „Ich verfüge über eine relativ bedeutende Zahl von Fällen, in welchen Anämie, nachdem sie vorher jeder Behandlung getrotzt hatte, nach Anlegung einer die Wanderniere feststellenden Binde entweder ganz ohne Medication oder wenigstens unter Anwendung von sehr leichten, wenig eingreifenden Mitteln sich verlor und ich halte mich zu der Behauptung berechtigt, dass ein grosser Theil der bei vorher gesunden, aus erblich nicht belasteten Familien stammenden jüngeren Patientinnen jenseits der Pubertät sich ausbildenden Anämien, für die eine besondere Ursache nicht gegeben ist (Blutungen, schwere Krankheiten u. s. w.) auf Wanderniere zurückzuführen sind, kann daher nicht genug meine oben ausgesprochene Mahnung wiederholen, jedes junge Mädchen mit länger dauernden Ernährungsstörungen auf Wanderniere zu untersuchen."

Wir haben thatsächlich bei jungen Mädchen (Nulliparen), welche anscheinend an primärer Enteroptose litten (Wanderniere war

---

[1]) *Litten*, Ueber den Zusammenhang der Magenkrankheiten und Lageveränderungen der rechten Niere. Verh. d. Congress. für innere Medic. 1887. p. 223.

[2]) *Eichhorst* II. p. 605.

[3]) Nach *E. Meinert*, Ueber einen bei gewöhnlicher Chlorose des Entwicklungsalters anscheinend constanten pathol.-anatom. Befund und über die klinische Bedeutung desselben (Samml. klin. Vortr. N. J. Nr. 115 und 116. Leipzig) — findet sich bei Schülerinnen mit typischer Chlorose stets *Enteroptose*, wenigstens als Gastroptose (nach künstlicher Auftreibung des Magens) nachweisbar, nach *M.* primär, die *Chlorose darnach secundär*.

Hüber, Beitrag zur Kenntnis der Enteroptose. Corr.-Bl. der schweiz. Aerzte 1895. Nr. 11. Unter 28 Fällen von Enteroptose 24 mal Nephroptose, dieselbe 7 mal mit Gastroptose combiniert.

Digitized by Google
Original from UNIVERSITY OF MICHIGAN
Generated on 2019-07-08 20:03 GMT / http://hdl.handle.net/2027/mdp.39015043503450
Public Domain in the United States, Google-digitized / http://www.hathitrust.org/access_use#pd-us-google

nicht immer nachweisbar), einigemale vom Tragen einer entsprechenden Leibbinde unter Beobachtung einer rationellen Lebensweise (Regelung des Stuhles, der Bewegung) erhebliche Besserung des Allgemeinbefindens und Ernährungszustandes, Schwinden subj. und obj. (*Fleischls* Hämometer) Zeichen der gleichzeitig bestehenden „Blutarmut" gesehen.

Zur Prognose der Wanderniere.

Stellt die Wanderniere zweifellos für viele Frauen ein sehr ernstes Leiden dar, welches ihnen nicht nur den Lebensgenuss, sondern auch die Schaffenskraft vollständig benehmen kann, so ist die Prognose quoad vitam, falls sie nicht Anlass zu Fehldiagnosen und verhängnisvollen Eingriffen abgibt, als eine durchaus günstige zu bezeichnen,[1]) d. h. direct droht von Seite der Wanderniere niemals augenblickliche Lebensgefahr.

Selbst die bedrohlichen Erscheinungen einer „Einklemmung" derselben gehen bei zweckmässigem Verhalten wieder vorüber. Dieselbe scheint überdies nicht sehr häufig vorzukommen, wenigstens beobachteten wir bisher keinen Fall einer solchen; im übrigen ist die Prognose betreffs des Allgemeinzustandes von dem Allgemeinbefinden d. h. von den durch die Wanderniere bedingten Beschwerden abhängig. Es gibt erfahrungsgemäss Frauen, welche von dem Bestehen ihrer Wanderniere keine Ahnung oder wenigstens keinerlei Beschwerden haben; für dieselben ist eigentlich die Dislocation der Niere ein ganz belangloses Factum, freilich darf man nicht vergessen, dass von jeder Zeit an Beschwerden von Seiten derselben eintreten können, es gilt dies besonders von schweren Körperanstrengungen, vor denen sich diese Frauen sorgfältig zu hüten haben werden.

Ich möchte die Prognose im einzelnen Falle überhaupt mit Rücksicht auf die äusseren Verhältnisse, in denen sich die Patientinnen befinden, stellen.

Demnach können hochgradige Nierendislocationen bei entsprechender Ruhe und Schonung der Frauen weit weniger Beschwerden verursachen, als geringgradige Lageveränderungen bei solchen, die gezwungen sind, schwere körperliche Arbeit zu verrichten.

Die Prognose bezüglich der Beseitigung bestehender Beschwerden — denn eine restitutio ad integrum ist ja selbst bei

[1]) *Trousseau* sagt: „Die Prognose der Wanderniere ist in keiner Weise eine ernsthafte, nur die Irrthümer, zu denen dieses Leiden Veranlassung geben kann, machen sie zu einer ernsten."

Digitized by Google
Original from UNIVERSITY OF MICHIGAN
Generated on 2019-07-08 20:03 GMT / http://hdl.handle.net/2027/mdp.39015043503450
Public Domain in the United States, Google-digitized / http://www.hathitrust.org/access_use#pd-us-google

sorgfältigster conservativer Behandlung nicht denkbar — richtet sich gewiss nach der Dauer, etwaigen Complicationen und begleitenden Erkrankungen der bestehenden Wanderniere.

Selbstverständlich geben im Allgemeinen kürzere Zeit bestehende und daher geringgradigere Dislocationen eine günstigere Prognose als Wandernieren III. Grades, die Insulten weit mehr ausgesetzt sind, viel leichter „eingeklemmt" werden, endlich fixirt, besonders in gewissen Abschnitten des Geschlechtslebens des Weibes (zur Zeit der Menstruation, zur Zeit der Geburt) eine gefährliche Störung im sonst normalen Ablaufe physiologischer Vorgänge verursachen können. Ich habe erwähnt, dass von einer Reposition der dislocierten Niere auf conservativem Wege (durch Massage, Bandage u. s. w.), von einer restitutio der anatomischen Verhältnisse ad integrum keine Rede sein könne;[1]) das kann uns aber vom klinischen Standpunkte aus ganz gleichgültig sein, wir streben nur die Beseitigung der Beschwerden an, nicht nur bei der Wanderniere, sondern auch bei vielen anderen Affectionen, die wie die Wanderniere keine indicatio vitalis zu eingreifenderem Vorgehen erfordern. Ohne auf die chirurgische Behandlung der Wanderniere im Folgenden überhaupt einzugehen, will ich nur bemerken, dass ja auch die Nephrorrhaphie keine normalen Verhältnisse wiederherzustellen imstande ist; Prof. *Riedel's* Methode sucht durch Annähung der Niere an das Zwerchfell, mit dem sie dessen Athembewegungen mitzumachen hätte, möglichst die physiologischen Verhältnisse herzustellen und nachzuahmen; was dieselbe zu leisten berufen sein wird, muss noch abgewartet werden. Die bisher mitgetheilten Resultate scheinen günstig.

Eine Prognose quoad sanationem gibt es also für die Wanderniere nur in beschränktem Maasse, d. h. man kann keiner Patientin versprechen auf conservativem Wege ihre Affection zu „heilen", die vorhandene Dislocation vollkommen zu beseitigen; wol aber gilt dies zum Glück für viele Fälle in Betreff der durch die Wanderniere ausgelösten Beschwerden. Bei entsprechend langer und sorgfältiger Behandlung, der Möglichkeit der Schonung und Vermeidung für die Dislocation der Niere erfahrungsgemäss schädlich wirkender äusserer Einflüsse, kann man den meisten Frauen in Aussicht stellen, mittelst der conservativen Behandlung günstige, dieselben vollständig befriedigende Resultate zu erzielen.

Wir haben bei Besprechung der Symptomatologie der Wander-

[1]) Vergl. diesbezüglich *Hertz*, Abnormitäten in der Lage und Form der Bauchorgane bei dem erwachsenen Weibe, eine Folge des Schnürens und Hängebauches. Berlin 1894.

Digitized by Google
Original from UNIVERSITY OF MICHIGAN
Generated on 2019-07-08 20:04 GMT / http://hdl.handle.net/2027/mdp.39015043503450
Public Domain in the United States, Google-digitized / http://www.hathitrust.org/access_use#pd-us-google

niere erfahren, wie vielgestaltig das Bild der Beschwerden, welche durch dieselbe veranlasst werden können, sein kann, und doch kann in den meisten Fällen mit einem Schlage dasselbe zum Verschwinden gebracht werden. Das sind eben die prognostisch günstigsten Fälle. Bei diesen sind wir durch einen einfachen, nie im Stiche lassenden Versuch in jedem Falle in der Lage zu bestimmen, ob unsere conservative Therapie von Erfolg gekrönt sein werde.

Ein einfacher Handgriff, von den Franzosen zuerst angegeben, belehrt uns hierüber; gelingt es nämlich durch einen mit der flachen Hand der Seite der Dislocation entsprechend mässigen nach ein- und zugleich aufwärts wirkenden Druck *momentan* der Frau eine Erleichterung oder vollständiges Aufhören der Beschwerden zu verschaffen, so können wir derselben eine ausserordentlich günstige Prognose stellen, insoferne nämlich eine entsprechende Bandage für immer den versuchsweise erzielten Effect erwarten lässt. Gelingt es zunächst die mechanische Störung auf diese Weise zu beseitigen, d. h. die Niere, soweit dies überhaupt möglich ist, zu reponieren und reponiert zu erhalten, so schwinden in der Regel bald auch die reflectorischen Erscheinungen von Seite des Magens, Nervensystems u. s. w., kurz, die Frau fühlt sich wieder gesund. Wo dies nicht möglich, ist freilich die Prognose insoferne ernst, als, wie wir gesehen haben, dann schwere Symptome bestehen bleiben, auch wie bereits erörtert, die Wanderniere selbst eine Reihe von Schädigungen hervorrufen kann. Die schweren Symptome von Seiten des Verdauungsapparates treten dann oft so sehr in den Vordergrund, dass die Prognose des weiteren Allgemeinzustandes von denselben abhängig zu machen sein wird. Jedenfalls ist endlich noch zu berücksichtigen, dass die Prognose betreffs der Wandernieren stets nur für eine gewisse Zeit zu stellen ist, d. h. dass jederzeit entweder vorher nicht bestandene Beschwerden eintreten, bereits vorhanden gewesene wieder auftauchen oder sich verschlimmern können.

Zur Prophylaxe der Wanderniere.

Wir haben unseren bisherigen Auseinandersetzungen nur noch einiges über die Verhütung und Behandlung von Nierendislocationen anzuschliessen.

Mit voller Berechtigung kann man von einer *Prophylaxe der Wanderniere* sprechen. Aufgabe dieser wird es sein, einerseits alle jene Momente hintanzuhalten, welche wir bei Besprechung der Aetiologie im allgemeinen und einzelnen kennen

Digitized by Google
Original from UNIVERSITY OF MICHIGAN
Generated on 2019-07-08 20:04 GMT / http://hdl.handle.net/2027/mdp.39015043503450
Public Domain in the United States, Google-digitized / http://www.hathitrust.org/access_use#pd-us-google

gelernt haben, andererseits, falls dieselben bereits schädigend eingewirkt haben, ihren Einfluss möglichst zu beschränken.

Dass sich die Frauen überhaupt und vor allem zu gewissen Zeiten ihres Geschlechtslebens vor allzu schweren körperlichen Anstrengungen hüten sollen, ist und wird immer nur ein frommer Wunsch bleiben.

Welche tiefgreifenden Störungen im Organismus der Frau könnten dadurch eliminiert werden, wenn jede derselben sich bewusst würde, wie schwer sich an ihr selbst unter Umständen Nichtbeachtung gewisser hygienischer Vorschriften und Verhaltungsmassregeln rächen kann! Viele Frauen sündigen geradezu auf ihre Gesundheit, nicht so sehr durch absichtliche Schädigungen, als vielmehr durch eine gewisse Gleichgültigkeit in der Erhaltung und Bewahrung derselben; so ist, um nur ein Beispiel hervorzuheben, die bei so vielen Frauen anzutreffende *chronische Obstipation* sehr häufig als „schlechte Gewohnheit", die durch zweckmässiges diätetisches Verhalten und entsprechendes Entgegenkommen des Individuums den natürlichsten Bedürfnissen gegenüber beseitigt werden könnte, zu bezeichnen.

Es ist eben ein Fehler der Erziehung, dass, wie auch manche Mütter vergessen oder besser gesagt versäumen, ihre Töchter auf den Eintritt der Menstruation und ein entsprechendes Verhalten während derselben aufmerksam zu machen, dieselben auch darauf nicht achten, dass von der frühesten Kindheit an der Stuhlgang ihrer Töchter geregelt werde und geregelt erhalten bleibe.

Durch eine entsprechende Diät, in deren Auswahl und Abwechslung natürlich individualisiert werden muss, durch eine gewisse Gewöhnung in bestimmten Zeitperioden regelmässig die Darmentleerung mindestens zu versuchen, endlich durch Folgeleisten, falls zu aussergewöhnlicher Zeit sich das Bedürfnis derselben einstellen sollte, kann der Entwicklung der habituellen Obstipation gewiss am besten vorgebeugt werden. Es ist zwar unverständlich, aber Thatsache, dass häufig aus Bequemlichkeit, bisweilen aber auch aus „Schamgefühl" Frauen der Befriedigung ihrer natürlichsten Bedürfnisse nicht nachgeben; damit kann aber der erste Schritt zur Entwicklung habitueller Obstipation gegeben sein. Insbesondere hätten sich Frauen, welche in Folge irgend welcher anderweitiger Erkrankungen (Anämie, Chlorose, Erschlaffungszustände der Bauchorgane) zur habituellen Obstipation prädisponiert erscheinen, diesbezüglich in Acht zu nehmen.

In vielen Fällen werden die einfachsten „Hausmittel" ausreichen, den Stuhlgang zu regeln und geregelt zu erhalten, also:

Digitized by Google
Original from UNIVERSITY OF MICHIGAN
Generated on 2019-07-08 20:03 GMT / http://hdl.handle.net/2027/mdp.39015043503450
Public Domain in the United States, Google-digitized / http://www.hathitrust.org/access_use#pd-us-google

das mechanisch reizende Grahambrot, Obst, entweder frisch oder conserviert, reichlichere Flüssigkeitszufuhr überhaupt oder zu gewissen Tageszeiten z. B. morgens nüchtern ein Glas frischen Brunnenwassers u. s. w.

Eine zweckmässige Eintheilung von Zeit und Menge der Nahrungsaufnahme, sowie von Ruhe und Bewegung, endlich gewisse mechanische Maassnahmen, denen erfahrungsgemäss eine Beschleunigung und Regelung der Verdauungsvorgänge zukommt (Massage), werden hier mehr leisten, meist sicherer, stets aber gefahrloser in Anwendung gebracht werden können, als die zahllosen Medicamente, die gegen Obstipation so häufig verordnet werden.[1])

Weiterhin hätte sich die Prophylaxe der Wanderniere mit der *Prophylaxe der Erschlaffungszustände überhaupt* zu decken[2]); es ist dies vielleicht das umfangreichste Gebiet ihrer Aufgaben, denn es umfasst eine grosse Reihe von zu berücksichtigenden Momenten. Es muss vor allem dem Hängebauche[3]) nach der Schwangerschaft durch entsprechendes Verhalten im Wochenbette vorgebeugt, Erschlaffungszustände (Dammrupturen) des Beckenbodens müssen sorgfältigst corrigiert werden. Es zerfällt hier der Wirkungskreis der Prophylaxe in eine orthopädische[4]) und operative Richtung.

Es empfehlen sich nicht nur des psychischen Effektes wegen, sondern auch in Hinblick auf die Absicht, die Nierendislocationen auf mechanische Weise zu beseitigen, hydro-therapeutische, mit Massage verbundene Maassnahmen, Mastkuren, letztere eventuell mit mehrwöchentlicher Bettruhe; (in neuerer Zeit wurde ja der Vorschlag gemacht, durch den auf solche Weise zu erwartenden Fettansatz in der Umgebung der Niere dieselbe sich wieder fixiren zu lassen.)

Erkrankungen, welche erfahrungsgemäss einen Einfluss auf Nierendislocationen ausüben können (Emphysem, Metritis (?), Myome) müssen rechtzeitig erkannt und entsprechend behandelt werden.

Magenaffektionen (vor allem Dilatationen) sind schon im Interesse des Allgemeinzustandes sachgemäss zu behandeln. Allzuhäufige

---

[1]) ein unverantwortlicher *Missbrauch*, auf den in jüngster Zeit *Sänger* besonders aufmerksam gemacht hat. Vergl. auch *Nicaise*, Rev. génér. de med., de chir. et à'obstetric. 1893 Nr. 37.

[2]) *Le Gendre*, Pathologie et Prophylaxie du rein mobile. Annal. des. mal. des org. genit. urin. XII. 1884. 137.

[3]) *Landau*, Die Wanderleber und der Hängebauch der Frauen. Berlin 1885 p. 140 und Journal of Obstetrics, März 1884.

Meissner, In Schmidts Jahrb. 1869, Nr. 1. S. 107 f.

[4]) *Credé*. Archiv für Gyn. XXIV, p. 281.

Prochownik, Die Diastase der Bauchmuskeln im Wochenbette. Arch. für Gyn. 1885, p. 419 f.

Digitized by Google
Original from UNIVERSITY OF MICHIGAN
Generated on 2019-07-08 20:03 GMT / http://hdl.handle.net/2027/mdp.39015043503450
Public Domain in the United States, Google-digitized / http://www.hathitrust.org/access_use#pd-us-google

Schwangerschaften, zu langes Stillen, insbesonders häufiger Abortus wären möglichst hintanzuhalten.

Wo schlaffe, insufficiente Bauchdecken nicht nur die Entstehung des Hängebauches, sondern auch die von Nierendislocation befürchten lassen, wird es sich empfehlen, prophylactisch entsprechende Binden[1]) tragen zu lassen.

Zu gewissen Zeiten bedarf es aber grösserer Schonung der Frauen, als sich die meisten derselben angedeihen lassen; dies gilt besonders von den ersten Schwangerschaftsmonaten und vom Wochenbette. Niemals können schwere körperliche Anstrengungen für die Entstehung von Nierendislocationen so bedeutungsvoll werden, als zu diesen Zeiten; unter solchen Umständen muss auch die Prophylaxe eine aufmerksamere und gewissenhaftere sein.

Insbesondere gilt dieser Satz für das Verhalten nach Fehlgeburten; leider werden solche häufig zu wenig beachtet; viele Frauen empfinden nicht, dass sie nach einer solchen geradeso Wöchnerinnen sind, als nach einer am normalen Ende erfolgten Niederkunft; die Ausserachtlassung dieses Umstandes rächt sich aber meist sehr bitter.

Berücksichtigt man, ein wie schweres Leiden in manchen Fällen die Wanderniere darstellt, so wird man stets, insbesondere aber zu dieser Zeit, welche für die Entstehung von Nierendislocationen am günstigsten zu sein scheint, mit allen zu Gebote stehenden Hilfsmitteln dem Auftreten derselben vorzubeugen trachten.

Zur Therapie der Wanderniere.

Es handelt sich zunächst darum, die Frage zu erledigen, ob, wenn eine vorgenommene Untersuchung lediglich objective Anzeichen des Bestehens einer Verlagerung der Niere ergeben hat, es gerathen oder nothwendig ist, therapeutisch einzugreifen; die Antwort hierauf lässt sich nicht in einem Satze geben.

Fälle von uncomplicierter Wanderniere, welche keineswegs Beschwerden aufweisen, erfordern natürlich auch vorderhand keinerlei Behandlung; es könnte sich nur darum handeln zu verhüten, dass die Dislocation, besser gesagt, die Mobilität der Niere, wie das ja erfahrungsgemäss mit der Zeit geschehen kann, zunehme, und dadurch Beschwerden ausgelöst würden. Aber wo soll da die Therapie angreifen? Setzen wir den Fall, es handle sich um Wanderniere bei gesunden kräftigen Frauen, mit sufficienten Bauchdecken, ohne pathologische Veränderungen des Genitalapparates, die

[1]) Siehe solche im ebengenannten Journal of obstetrics, März 1894.

Digitized by Google
Original from UNIVERSITY OF MICHIGAN
Generated on 2019-07-08 20:04 GMT / http://hdl.handle.net/2027/mdp.39015043503450
Public Domain in the United States, Google-digitized / http://www.hathitrust.org/access_use#pd-us-google

durch ihr „Leiden“ gar nicht belästigt werden, ja von demselben gar keine Ahnung haben; was haben wir solchen zu rathen?

Solche Fälle sind *in Beobachtung zu halten,* eine symptomlos bestehende Wanderniere kann ja von jeder Zeit an Beschwerden auszulösen beginnen; die Patientinnen sind also auf das Bestehen ihres Defektes aufmerksam zu machen, damit sie einerseits nicht allzu sehr erschrecken, wenn eines Tages Beschwerden auftreten oder gar eine „Geschwulst“ im Unterleibe entdeckt würde, andererseits dieselben aber zu dieser Zeit sich schonen und ärztlichen Rath suchen; dann ist es natürlich nötig in der Weise, wie wir es noch zu besprechen haben werden, *zu versuchen, was eine rationelle Therapie* gegen das Leiden *zu leisten imstande sei,* indem gerade diese Fälle meist viel schwerer zu behandeln sind, als „complicierte“, bei denen der Therapie, wenngleich oft nur entfernte, so doch meist *mehrere Angriffspunkte* für ihr Wirken geboten sind.

Verursacht eine Wanderniere bei sonst normalen Verhältnissen des Genitalapparates und sufficienten Bauchdecken Beschwerden, so werden wir doch gut thun, letztere noch künstlich leistungsfähiger zu machen, den Folgeerscheinungen des „inneren Hängebauches“ *(Ewald)* entgegenzutreten, dadurch dass wir den Widerstand der Bauchwand erhöhen und verstärken; das geschieht am einfachsten durch die allgemeine Abdominalmassage und eine entsprechend construirte und angelegte Bauchbinde, eventuell Bandage (Mieder).

Es ist usuell und auch sehr verlockend, bei bestimmten Organleiden oder Erkrankungen gewisser Organsysteme zunächst auf dieselben allein sein therapeutisches Vorgehen zu concentrieren; es hat daher jeder Zeit auch nicht an Versuchen gefehlt, die Dislocationen der Nieren direkt corrigieren zu wollen, theils durch unwirksame, aber unschädliche, theils durch eingreifende, häufig auch unwirksame, aber nicht selten geradezu lebensgefährliche Manipulationen und Eingriffe.

Die Behandlung der Wanderniere soll weder eine einseitige, noch viel weniger eine das Leben des Individuums gefährdende sein. Sie muss theils eine allgemeine, teils eine nach den einzelnen Symptomen gerichtete sein. Den theoretischen Anschauungen, dass die Niere z. B. durch das ihre Kapsel umgebende Fettgewebe in ihrer Lage erhalten werde, entsprechend, empfiehlt es sich den *allgemeinen Ernährungszustand* der Frauen zu berücksichtigen, bezw. *zu heben* zu trachten.

Reichliche und entsprechende Nahrungszufuhr bei Vermeidung körperlicher Anstrengung, event. Bettruhe in gewissen Fällen,

Digitized by Google
Original from UNIVERSITY OF MICHIGAN
Generated on 2019-07-08 20:03 GMT / http://hdl.handle.net/2027/mdp.39015043503450
Public Domain in the United States, Google-digitized / http://www.hathitrust.org/access_use#pd-us-google

besonders bei gleichzeitig bestehender Neurasthenie geradewegs eine Mastkur (Zwangsfütterung, wie sie *Boas* nennt (Gavage-Alimentation forcé, Suralimentation) [*Debose*], deren Anwendung bei vielen Consumptions-Erkrankungen wärmstens empfohlen wird)[1]) nach *Weir-Mitchell* können mit Erfolg versucht werden. Es empfehlen sich besonders leicht assimilirbare Nahrungsmittel in kleinen, aber häufigen Dosen verabreicht, vor allem Milch; da letztere aber bekanntlich bei manchen Individuen Obstipation, auch Gährung, sowie Abnormitäten in der Darmfunktion zu verursachen pflegt[2]), müsste diese unerwünschte Nebenwirkung nöthigenfalls durch geeignete Zusätze [leichtere Mineralwässer (Selters, Giesshübler u. s. w.), Natr. bicarb., Cognac etc.] vermieden werden.

Weiter gehört zur Allgemeinbehandlung eine *Kräftigung des Gesammtorganismus*, theils durch entsprechende active Körperbewegungen und Massage, theils durch anderweitige Massnahmen (Bäder und hydrotherapeutische Proceduren, vor allem Kaltwasserbehandlung unter entsprechendem Regime); diese Verordnungen pflegen gleich wolthätig auf das geistige, wie das körperliche Befinden der Patientin einzuwirken.

Die direkte Behandlung der Wanderniere ist eine mechanische und beseitigt häufig mit einem Male alle Symptome; wo dies nicht der Fall sein sollte, kann man gegen einzelne derselben einzugreifen gezwungen sein; stets kommt aber ausser der Allgemeinder mechanischen Behandlung der Wanderniere die grösste Bedeutung zu.

Das Naheliegende, eine zunächst rein mechanische Störung auf mechanischem Wege zu behandeln, führte dahin, Apparate zu construieren, welche die verlagerte Niere in ihrer normalen Lage zu erhalten imstande sein sollten. Nun geschieht dies, wie wir schon besprochen haben, in vollkommener Weise überhaupt nicht,[3]) durch die complicierten Apparate, Pelotten u. s. w. am allerwenigsten, und ist man auch hier zur Ueberzeugung gekommen, dass das einfachste das beste sei.

Bei der Construction der Wandernierenbandagen gieng man bis in die neueste Zeit von der irrigen Ansicht aus, dafs man im-

---

[1]) *Arendt*, Ueber Mastkuren und ihre Anwendung bei Erkrankungen der weiblichen Sexualerkrankungen. 64. Vers. deutsch. Naturf. und Aerzte. — *Debose*, du traitement de la phthise pulmonaire par l'alimentation forcé. Paris 1881. — *Peiper*, Deutsch. Arch. für Klin. 1885, XXXVII.

[2]) *Boas*, Allg. Diagnostik und Therapie der Magenkrankheiten.

[3]) *Hertz*, Abnormitäten in der Lage und Form der Bauchorgane u. s. w. Berlin 1894.

Digitized by Google
Original from UNIVERSITY OF MICHIGAN
Generated on 2019-07-08 20:04 GMT / http://hdl.handle.net/2027/mdp.39015043503450
Public Domain in the United States, Google-digitized / http://www.hathitrust.org/access_use#pd-us-google

stande sei, durch directen Druck der Pelotte die Niere zurückzuhalten, in der Weise, wie man dies von den Bruchbändern den Hernien gegenüber voraussetzt.

Bei den Wandernieren liegen aber die Verhältnisse wesentlich anders; würde eine Pelotte auch die Niere bei Rückenlage zurückzuhalten imstande sein, so würde sie bei jeder anderen Körperhaltung der Frau, vorausgesetzt, dass nicht ein unzulässiger, abnorm hoher Druck direct auf die Niere ausgeübt würde, ihren Zweck nicht mehr erfüllen. Die Niere entschlüpft der Pelotte; man befindet sich im argen Irrthume, wenn man meint, mit der Verordnung einer derartigen Bandage den Patientinnen etwas geleistet zu haben.

Man ist heute wol allgemein darüber klar, dass *die Dislocationen der Niere nur auf indirectem Wege corrigiert* werden können, nämlich dadurch, dass man dieselbe durch *sämmtliche Organe der Bauchhöhle* vor Verlagerungen (nach abwärts) überhaupt, beziehungsweise vor ihrem weiteren Herabsinken zu schützen sucht.

Im Ambulatorium unserer Klinik hatte ich Gelegenheit einigemale nach Art der Bruchbänder construierte Wandernieren-Bandagen zu sehen; meist war die dislocierte Niere ummittelbar seitlich und median von der Pelotte, in einem Falle sogar unterhalb (!) derselben nachweisbar — in diesem letztgenannten Falle hatte also die Pelotte gerade das veranlasst, was man zu verhindern sucht, die Niere direct herabdrängt. Als ein Fortschritt war es schon zu bezeichnen, als man statt der kleinen, ihren Zweck keineswegs erfüllenden Pelotten, grössere schildförmige anwandte (die Wahrscheinlichkeit, die Niere durch solche in ihrer Lage erhalten zu können, wächst mit der Grösse der dazu verwendeten Fläche); da zu deren Befestigung aber breitere Bänder und Gurten erforderlich waren, näherte man sich unserem heutigen Principe der Construction der Wandernierenbandagen, deren *Hauptaufgabe besonders darin zu bestehen hat, die Organe der Bauchhöhle in toto am Herabsinken zu verhindern.*

In neuerer Zeit werden daher die Bandagen ausschliesslich nach diesen Grundsätzen verfertigt und häufig die Pelotte überhaupt weggelassen. *Niehaus* hat vor einigen Jahren noch eine Wandernierenbandage mit Pelotte angegeben; dieselbe ist nach seiner eigenen Beschreibung im wesentlichen „ein doppeltes Bruchband mit Stahlfeder und einer in einem Kugelgelenk drehbaren Pelotte“, welche direct die Wanderniere zurückhalten solle; er erwähnt *eines* Falles, wo er einen ausgezeichneten Erfolg mit dem Tragen seiner

Digitized by Google
Original from UNIVERSITY OF MICHIGAN
Generated on 2019-07-08 20:03 GMT / http://hdl.handle.net/2027/mdp.39015043503450
Public Domain in the United States, Google-digitized / http://www.hathitrust.org/access_use#pd-us-google

Bandage constatieren konnte. *Lindner's* Bandage ist nach *Niehaus*[1]) im wesentlichen eine fest anschliessende Leibbinde, hinten zum Schnüren mit Einlage eines länglichrunden 12 cm langen, 9·5 cm breiten und 3 cm dicken festgepolsterten Kissens an der Stelle, wo die Niere vortritt.

Appoland[2]) verwendet eine breite Gummigurte, die durch Schenkelbänder fixiert, die Aufgabe hat, besonders auf die untere Parthie des Unterleibes einen nach aufwärts wirkenden gleichmässigen Druck auszuüben. Diese Bandage soll nach demselben Principe wirken, das uns die Natur andeutet, indem der schwangere Uterus in den späteren Monaten die Niere emporschiebt und falls sie dislociert ist, so zurückhält; die Bandage tritt statt der erschlafften Bauchwand ein, die Därme werden gleichsam als Kissen, auf dem die Niere ruht, emporgehoben. *Appoland* hat mit seiner Binde zweifellose Erfolge aufzweisen.

Wandernierenbandagen wurden in grosser Zahl angegeben, sie leisten alle, wenn nach demselben, einzig richtigen Principe gearbeitet, in den meisten Fällen ausgezeichnete Dienste.[3])

Fast allgemein sehen wir jetzt an denselben ein „*Bauchschild*" angebracht, welches nach *Schatz*[4]) wesentlich die Leistungsfähigkeit der einfachen Bauchbinde zur Zurückhaltung der Niere erhöhen soll; er empfiehlt „ein quer oval-concaves Bauchschild (zw. Nabel und Symphyse) und eine Kreuzplatte mit zwei elastischen, lose um das Becken herumgehenden Federn" anzubringen.

Bei der Anfertigung entsprechender Wandernierenbandagen muss individualisiert werden und gelingt es häufig erst nach längerem Ausprobieren, eine wirklich entsprechende Bandage (die Grösse des Bauchschildes, sowie die Stärke und Spannkraft der dasselbe an das Abdomen andrückenden Federn kann und muss nach Bedarf variiert werden) den Frauen mitzugeben. *Kuttner* empfiehlt, wie nahezu jeder, der über Wandernieren gearbeitet hat, eine eigene Bandage; dieselbe besitzt gleichfalls ein concaves, nach unten zu mehr gepolstertes Schild; ganz besonders macht er auf den schon von *Féréol* u. A. wärmstens empfohlenen, ich möchte sagen, *in Bezug auf den Erfolg der Therapie „prognostischen Handgriff* aufmerksam."[5])

---

[1]) *Niehaus,* Centralbl. für Chir. 1888. Nr. 12.

[2]) *Appoland,* Deutsche med. Wochenschr. 1886. Nr. 41.

[3]) *Köhler,* Sitzung der freien Vereinigung der Chirurgen Berlins, Juli 1888.

[4]) *Schatz,* Verh. aus der Ges. für Gyn. IV. Congr. Bonn; über den intraabdominalen Druck u. d. wandernden Bauchorgane.

[5]) Siehe p. 244 dieser Arbeit.

Digitized by Google
Original from UNIVERSITY OF MICHIGAN
Generated on 2019-07-08 20:03 GMT / http://hdl.handle.net/2027/mdp.39015043503450
Public Domain in the United States, Google-digitized / http://www.hathitrust.org/access_use#pd-us-google

Derselbe hat sich auch mir bewährt und wäre, bevor man die oft unbemittelten Patienten der Auslage der Anschaffung kostspieliger Bandagen aussetzt, in keinem Falle unversucht zu lassen. Die auf unserer Klinik bisher in Anwendung gebrachten Bandagen bieten keinen Anlass zu ausführlicherer Beschreibung, ihr Princip ist das bereits erörterte, die geringen Modificationen derselben ohne weiteres aus den Zeichnungen ersichtlich. — Ich verfüge über nahezu 50 Fälle von Wanderniere, welche im Gebrauche und in Bezug auf die Erfolge der verwendeten Bandagen controlliert werden konnten.

Die Wandernierenbandage nach Fig. II hat für uns mehr historisches Interesse; nach dem absolut zu verwerfenden Principe der für die Reposition von dislocierten Nieren gar nichts leistenden Bruchbänder konstruiert, erfüllte dieselbe ihren Zweck nur höchst unvollkommen oder gar nicht; in vielen Fällen wirkte sie direkt schädlich, ihre Anwendung ist von uns daher vollkommen verlassen. In neuester Zeit wurde mir vom hiesigen orthopädischen Bandagisten Herrn *Jurschitzka* eine in zwei Modification hergestellte derartige „Wandernierenbandage" zur Begutachtung empfohlen. (Fig. I, VII u. VIII). Dieselbe unterscheidet sich von anderen „bruchbandartigen" Bandagen durch Einschaltung eines weichen Messing- oder Kupferdrahtstückes von 10—12 cm Länge zwischen Leibfeder und Pelotte; durch Biegen desselben kann die Patientin der Pelotte die gewünschte Stellung jederzeit und sofort geben (individuelle Abänderung der Kraftwirkung und -Richtung); eine weitere Verbesserung der Bandage scheint *in der Anbringung der Feder um die „gesunde" Seite* (nach Art der englichen Bruchbänder) erreicht worden zu sein, ausserdem durch die *Vergrösserung der stellbaren Pelotte,* schliesslich *durch Teilung des Gurtes vor seinem Ansatz an die Pelotte* in zwei Riemen, deren unterer wie das Perinealband nach Belieben nöthigenfalls stärker angezogen werden kann, wodurch eine Steilstellung der Pelotte erzielt wird (Fig. VIII a).

Diese Bandage hätte vor allem den Vorzug der Compendiosität und bewährte sich in dieser Art der Ausführung in zwei bisher versuchten Fällen.

System IX und X, Bauchbinde, wie sie von uns auch gegen Hängebauch angewendet wird, aber mit Pelotte (ohne Feder); letztere (einseitig) an einer festgearbeiteten, flachgehaltenen Bauchbinde befestigt, entweder gepolstert oder in Form eines Kautschukballons mit Luft zu füllen (Modification nach Dr. *Krohl-Kiew*) nächst den Bandagen Fig. XIV. XV am häufigsten und mit meist

Digitized by Google
Original from UNIVERSITY OF MICHIGAN
Generated on 2019-07-08 20:03 GMT / http://hdl.handle.net/2027/mdp.39015043503450
Public Domain in the United States, Google-digitized / http://www.hathitrust.org/access_use#pd-us-google

vollkommen befriedigendem Resultate angewendet; einige Beispiele sollen diese Thatsache veranschaulichen.

1. Frau *H.*, 34 Jahre alt, erhielt nach vielen missglückten Behandlungsversuchen eine derart construierte Bandage; sofort nach deren Anlegung fühlte sie sich wohler, trägt dieselbe ununterbrochen seit fast zwei Jahren und behauptet, ohne dieselbe nicht sein zu können, indem sie vom Tage ihrer Verordnung an beschwerdelos ihren häuslichen Verrichtungen wieder ungehindert nachzugehen imstande sei.

2. Frau *K.*, 30 Jahre, Fabriksarbeiterin (Abnehmerin an einer Schnellpresse), welche sich schnell bewegen muss, war nach ihren Angaben von Schmerzen heftigster Art geplagt, ihr Unterleib so empfindlich, dass sie auf die leiseste Berührung desselben energisch reagierte und ihre Arbeit einstellen musste. Nach Constatirung ihres Leidens erhielt sie die entsprechende Bandage; obwol sie dieselbe erst auf längeres Zureden trug, zeigte sich bereits nach kurzer Zeit, dass die Schmerzen ganz nachgelassen hatten und sie wieder ihre frühere Arbeit aufnehmen konnte.

3. Frau *L.*, 40 Jahre alt, war von so heftigen Schmerzen geplagt, dass sie, sowie ihre ganze Umgebung darunter schwer zu leiden hatte. Nach verschiedenen missglückten Versuchen erhielt sie eine derartige Bandage. Es musste nun nach und nach die Pelotte erhöht werden, damit selbe sich mehr in die Bauchhöhle eindrängte. Patientin befindet sich nun nach 1¾ Jahren, seit welcher Zeit die Bandage getragen wird, ganz wohl, kann aber ohne dieselbe nicht mehr sein, da sie sich daran vollkommen gewöhnt hat und befürchtet, die Schmerzen könnten wieder eintreten, sobald sie die Bandage wegliesse.

System Fig. XI, XII, XIII *(Berger)*, XIV, XV (*Jurschitzka*), bestehend aus einer gepolsterten Pelotte, „Bauchschild", auf welcher ein stellbarer Hebel angebracht ist, auf dem zwei Federn nach der Art wie an einem Doppelbruchband wirken; mit dieser Bandage wurden sehr gute Erfolge erzielt. Sie ist nach *Schatz's* Principe construiert.

1. Frau *W.*, 40 Jahre alt, dem Mittelstande angehörig, von sehr schwachem Körperbau, trägt die Bandage mit starkem Federdruck seit 2½ Jahren, kann ohne dieselbe nicht sein, behält sie die Nacht über sogar im Bette an, da sie nach wiederholten Versuchen, selbe abzulegen, von grossen Schmerzen und Erbrechen geplagt wurde.

2. Frau *S.*, 48 Jahre alt, dem besseren Stande angehörig, hat, nachdem sie verschiedene Bandagen getragen, die nie die Schmerzen behoben, eine derartig construierte Bandage erprobt, und fiel die Probe so günstig aus, dass Frau S. in kurzer Zeit keine Schmerzen mehr verspürte und wieder ihren häuslichen Verrichtungen nachgehen kann. Sie hat sogar, um ja nicht in Verlegenheit zu kommen, wenn die Bandage unvorhergesehen schadhaft würde, sich eine zweite in Reserve anfertigen lassen.

In weiteren Fällen haben sich mit dieser Art von Bandagen die Erfolge ebenfalls günstig gestaltet; es betreffen selbe meist Frauen niederen Standes, welche schwer arbeiten mussten.

Jurschitzka verfertigt statt einer (nicht gezeichneten) Modification mit zwei, einer oberen und unteren Querfeder (*Berger*), eine

Digitized by Google
Original from UNIVERSITY OF MICHIGAN
Generated on 2019-07-08 20:03 GMT / http://hdl.handle.net/2027/mdp.39015043503450
Public Domain in the United States, Google-digitized / http://www.hathitrust.org/access_use#pd-us-google

solche mit einfacher in der Mitte der Pelotte befestigten Feder, von deren Enden divergierende Ansätze zur Befestigung und beliebigen Spannung eines oberen und unteren von der Gurte aus sich theilenden Riemens, ausgehen (Fig. XIV), ausserdem eine Bandage gleicher Construction, ebenfalls mit einer Feder, aber beliebig um eine quere (sagittale) Axe verstellbaren Pelotte. (Fig. XV.)

Diese Bandage ist speciell für Individuen geeignet, welche keinen stärkeren Druck vertragen oder Abnormitäten der Brust- oder Lendenwirbelsäule aufweisen.

Als wesentlich nach dem Principe der Fig. IX (*Berger*) construiert, erwähne ich noch *Jurschitzka's* in einem entsprechenden Mieder angebrachte Pelotte Fig. XVI und die von französischen Bandagisten verfertigten Gürtelbandagen nach Dr. *Tuffier* Fig. XVIII, sowie die nach dem Nordhäuser Bandagisten *Werther* wiedergegebene Fig. XVII.

Jurschitzka's Mieder mit eingenähter Pelotte dürfte der in Leibbinden angebrachten gegenüber den schätzbaren Vortheil gewähren, weniger beweglich zu sein und von den Frauen lieber getragen zu werden; es erscheint zwei Zwecken auf einmal zu dienen berufen, welcher Umstand nicht hoch genug anzuschlagen ist, theils der Einfachheit und Bequemlichkeit halber, theils um den Frauen nicht durch das Tragen einer eigenen Bandage ihr Leiden immer und immer wieder in Erinnerung zu rufen, endlich weil das Tragen einer eigenen Nierenbandage für die Frauen das weitere Tragen eines Mieders meist unmöglich macht — allerdings im allgemeinen kein Unglück — für viele aber ein Bedürfnis.

Zahlreiche Erfahrungen über die Zweckmässigkeit der Construction dieser anscheinend sinnreichen Combination von entsprechenden Miedern mit Pelotten zur directen Zurückhaltung der verlagerten Niere stehen allerdings noch aus.

Im Principe wirken alle entsprechenden Bandagen gleich d. h. durch die erzielte Kraftrichtung nach innen und gleichzeitig aufwärts (s. Fig. XIII, Seitenansicht); einerseits erreichen wir dies durch Federkraft (Gurten), anderseits durch entsprechende Polsterung des Bauchschildes, welche nach abwärts dementsprechend verstärkt wird. Alle nicht nach diesen Grundsätzen verfertigten Bandagen[1]) haben sich uns nicht bewährt.

---

[1]) Der Preis der zu empfehlenden Bandagen beläuft sich wie folgt: bei Herrn *Berger*, Prag, Wenzelsplatz Nr. 45:
System IX 8—12 fl., System XI. XII 8—10, resp. 7—9 fl.

Digitized by Google
Original from UNIVERSITY OF MICHIGAN
Generated on 2019-07-08 20:03 GMT / http://hdl.handle.net/2027/mdp.39015043503450
Public Domain in the United States, Google-digitized / http://www.hathitrust.org/access_use#pd-us-google

Den sachlichen Auseinandersetzungen unserer beiden orthopädischen Bandagisten, deren Wandernierenbandagen ich nach reiflicher Erwägung und entsprechender Prüfung zum grössten Theil an klinischen Patientinnen reichlich zu erproben Gelegenheit fand, ist wenig beizufügen; ich stimme mit denselben vollkommen, besonders aber in dem einem Puncte überein, *dass nicht eine Bandage für alle Fälle passe*, sondern in jedem Falle *individualisiert werden* müsse.

Für ihr bereitwilliges Entgegenkommen, sowie für die Mühen und Kosten, welche dieselben nicht gescheut, wirklich Zweckentsprechendes zu ersinnen und herzustellen, sei ihnen an dieser Stelle hiermit mein Dank ausgesprochen.

Nebst, oder besser gesagt, vor der Bandagenbehandlung kommt die *Massage* zu ihrem Rechte. Wir versuchen dieselbe stets vor der Verordnung von Bandagen, indem wir durch dieselbe allein öfter befriedigende Erfolge erzielen konnten; wo sie durch längere Zeit fortgesetzt im Stiche liess, muss natürlich von ihr Abstand genommen und zur Bandagenbehandlung übergegangen werden. Nicht verschweigen will ich, dass mir Fälle vorkamen, wo auch eine schonendst ausgeführte Massage nicht vertragen wurde; umso befriedigender waren hier die Resultate der Bandagenbehandlung.

Die jetzt gebräuchliche Art der Massage[1]) der Wandernieren ist von *Thure Brandt* eingeführt und angegeben worden. Sie wird in der vom Erfinder beschriebenen Weise als „Unternierenzitterdrückung" ausgeführt, indem „der Gymnast sich nach Reposition der Niere so setzt, dass er die Patientin ansieht, dann seine beiden Hände unter den Rippenbogen ansetzt und dieselbe unter leisem Schütteln nach hinten und oben führt, wobei die Fingerspitzen an der Hinterfläche des Rumpfes hingleiten." Ausserdem werden Querlendenklopfungen- und Uebungen

---

bei Herrn *Jurschitzka*, Prag, Jerusalemsgasse Nr. 14:

System Fig. VII, VIII 5—6, resp. 10—12 fl., System Fig. IV je nach Ausführung 8—12 fl., System Fig. XIV 12—15 fl., System Fig. XV 9—12 fl.

[1]) *Thure Brandt's*, Heilgymnast. Behandlung weibl. Unterleibskrankheiten, übers. von Dr. *Resch*, Wien. 1888.

Bachmaier, Die Wanderniere und deren manuelle Behandlung nach *Thure Brandt*. — Wien, medicinische Presse, XXX, III, 1892 19, 20.

Reibmayer, Unterleibsmassage. Wien 1889.

Zabludowsky empfiehlt die Massage von Wandernieren in Knie-Ellenbogenlage. (Klin. Wochenschr., Berlin 1890, p. 436.)

Reibmayer, Die Massage und ihre Verwerthung in den verschiedenen Disciplinen der pract. Medicin. 1887.

Ziegenspeck, Anleitung zur Massagebehandlung *(Thure Brandt)* bei Frauenleiden. Berlin 1895.

Dollinger, Die Massage für Aerzte und Studierende. Stuttgart 1890.

Digitized by Google
Original from UNIVERSITY OF MICHIGAN
Generated on 2019-07-08 20:03 GMT / http://hdl.handle.net/2027/mdp.39015043503450
Public Domain in the United States, Google-digitized / http://www.hathitrust.org/access_use#pd-us-google

für die Bauchmuskeln angegeben; (als gymnast. Uebung empfiehlt *Thure Brandt:* „neigreitsitzende Wechseldrehung mit Nachvorkrümmung des Rumpfes".)

Wir haben mit längerdauernder Massage, in einigen Fällen aber auch schon nach einigenwenigen „Sitzungen", häufig günstige Erfolge erzielt, ohne jedoch in *Ziegenspeck's* optimistische Behauptung ohne weiteres einstimmen zu können: „in frischen Fällen heilt (?) die Verlagerung, in älteren verschwinden nur die Beschwerden, diese aber stets nach sehr kurzer Zeit". — Häufig waren wir dennoch gezwungen, Bandagen tragen zu lassen.

Was nun noch die Behandlung einzelner Symptome anbelangt, so ist zu bemerken, dass dieselbe in vielen Fällen gegenstandslos wird; eine entsprechende Behandlung des Grundleidens (Massage ev. Bandage) beseitigt dieselben häufig vollständig; wo einzelne stärker in den Vordergrund treten oder längere Zeit zurückbleiben sollten, würde die Behandlung der Wanderniere unterstützend eine symptomatische am Platze sein. Gerade hier leistet auch die Massage wieder vorzügliches entweder in Form allgemeiner oder als Bauchmassage, letztere besonders gegen die die Erschlaffungszustände der Bauchorgane meist complicierende Obstipation und Anomalien des Verdauungsapparates sich vorzüglich bewährend. Daneben können allgemeine Faradisation und Galvanisation der Bauchorgane, ebenso wie hydriat. Proceduren (kalte Douchen auf das Abdomen u. s. w.) mit Erfolg versucht werden.

Auf die Behandlung der einzelnen Symptome einzugehen, würde uns zu weit führen, sie ist nach den hiefür geltenden Grundsätzen einzurichten; zuweilen sind selbst die narcotischen, schmerzstillenden Mittel nicht von der Hand zu weisen; im allgemeinen aber empfiehlt es sich weniger auf einzelne Krankheitsäusserungen als auf den Allgemeinzustand des Gesammtorganismus Rücksicht zu nehmen. Nur die Erscheinungen von Seiten des Magen-Darmcanales erfordern oft, theils solatii causa, theils wegen thatsächlich bestehender Abnormitäten eine meist wenig eingreifende Behandlung.

Wir schliessen, mit den Erfolgen unserer conservativen Therapie, soweit wir dieselben verfolgen konnten, vollkommen zufrieden, dieses Kapitel und unsere Arbeit überhaupt mit den Worten *Schatz's*, mit denen er auf dem IV. Gynäkologen-Congresse zu Bonn neuerlich für diese Art der Behandlung eingetreten ist, übereinstimmend: „Das Annähen der Niere muss mit seltenen Ausnahmen verworfen

---

Lewandowski, Electro-Diagn. und Electrotherapie. (Erkrankungen der Abdominalorgane). Wien 1882. p. 495.

Digitized by Google
Original from UNIVERSITY OF MICHIGAN
Generated on 2019-07-08 20:03 GMT / http://hdl.handle.net/2027/mdp.39015043503450
Public Domain in the United States, Google-digitized / http://www.hathitrust.org/access_use#pd-us-google

werden; es beseitigt höchstens ein Symptom einer Allgemeinkrankheit, bringt, wenn die Ursachen fortbestehen, leicht Recidiven und ist, wenn man diese beseitigt, überhaupt überflüssig."

Operative Eingriffe bei Wanderniere wurden auf der Klinik nicht ausgeführt; über diesbezügliche Beobachtungen verfüge ich daher nicht, die Erfahrungen aber, die wir mit der conservativen Behandlung der Wanderniere zu machen bisher Gelegenheit hatten, berechtigen uns in dem im vorgehenden angedeuteten Sinne derselben getreu zu bleiben und dieselbe aufs wärmste, insbesondere dem praktischen Arzte, zu empfehlen.

Digitized by Google
Original from UNIVERSITY OF MICHIGAN
Generated on 2019-07-08 20:03 GMT / http://hdl.handle.net/2027/mdp.39015043503450
Public Domain in the United States, Google-digitized / http://www.hathitrust.org/access_use#pd-us-google

Erklärung der Abbildungen auf Tafel IV und V.

Fig. I. Schema der Nierenverlagerungen.

nl nr die Niere an normaler Stelle.
nl' nr' descendierte Niere.
nr'' mobil dislocierte (Wander-) Niere.
nr'' fix dislocierte (fixirte Wander-) Niere.
m angeboren fix dislocierte (Hufeisen-) Niere.

Zur Erklärung der *Wirkungsweise der Mieder* dienen *Fig. II, III, IV, V.*

Für *Fig. II.* dd' die Schnürcomponente in Fig. II. grösser als in Fig. III.
d'a die in beiden Fig. gleichzusetzende Componente. (Emporhalten der Brüste.)
d'a' die in Fig. II. indirekt nach abwärts wirkende Componente, bedingt durch die Kraftrichtung der Componente dd', vor allem aber die Leibesform. (Uebergang in den geräumigen Antheil des Abdominalcavum).
d'B = MB' die Resultierende aus dd' und d'a', *nach hinten und abwärts gerichtet.*

Für *Fig. III.* dd', wie in Fig. II., jedoch wegen Fixirung des Mieders am Darmbeinkamme kleiner.
d'a wie in Fig. II.
cc' die neu gewonnene, durch den festen Widerhalt am Darmbeinkamme nach aufwärts wirkende Componente.
cA = MA' die Resultierende aus dd' und cc', *nach hinten und aufwärts gerichtet.*

Wandernierenbandagen:

Fig. VI. VII. VIII. IX. X. XVI., *Fig. XI. XII. XIII. XIV. XV.* Modificationen im wesentlichen nach *Schatz*, *Fig. XVII.* nach *Werther*, *Fig. XVIII.* nach Dr. *Tuffier.*

Digitized by Google
Original from UNIVERSITY OF MICHIGAN
Generated on 2019-07-08 20:03 GMT / http://hdl.handle.net/2027/mdp.39015043503450
Public Domain in the United States, Google-digitized / http://www.hathitrust.org/access_use#pd-us-google

(Aus der medicinischen Klinik des Professor *R. v. Jaksch* in Prag.)

BEITRAG ZUR SYMPTOMATOLOGIE UND DIAGNOSE DER MELANOTISCHEN TUMOREN.

Von

Dr. KARL PICHLER,
I. Assistenten der Klinik.

Die Frage der Melanurie, bezw. der Möglichkeit, aus gewissen Harnreactionen bei Lebzeiten des Kranken die melanotische Natur von Geschwülsten zu erkennen, ist noch keineswegs eine ganz geklärte.

Nachdem in den letzten Jahren von *v. Jaksch* zwei neue Reactionen für solche Fälle vorgeschlagen worden sind, deren Erprobung in der Feuerprobe der klinischen Diagnostik noch ausstand, glaube ich, dass der im folgenden zu beschreibende Krankheitsfall Interesse bieten dürfte, zumal er auch sonst einiges vom gewöhnlichen Bilde Abweichende darbot.

Am Abend des 7. Januar l. J. kam an der Klinik der 45jährige Dampfkesselheizer *F. P.* zur Aufnahme.

Die Anamnese, welche wegen des psychischen Verhaltens des Kranken zum Theile von den Angehörigen erhoben werden musste, ergab folgendes: Patient stammt aus gesunder Familie; seine erste Frau starb an Tuberkulose, die zweite ist gesund; ein Kind aus erster Ehe erlag einer Nierenentzündung, über die Todesursache von vier anderen weiss er nichts anzugeben. Vier Kinder (aus zweiter Ehe) leben und sind gesund.

Vor 25 Jahren verlor Patient infolge einer Verletzung das Endglied der rechten grossen Zehe.

Im Jahre 1884 litt er durch drei Wochen an Gelbsucht, ohne dass er damals oder später Schmerzen in der Lebergegend empfunden hätte.

Digitized by Google
Original from UNIVERSITY OF MICHIGAN
Generated on 2019-07-08 20:03 GMT / http://hdl.handle.net/2027/mdp.39015043503450
Public Domain in the United States, Google-digitized / http://www.hathitrust.org/access_use#pd-us-google

Vor 5 Jahren erlitt der Kranke eine Verbrühung des rechten Auges.

Seit etwa zwei Jahren klagt er über das Gefühl von Völle im Magen und über Blähungen; der Stuhl ist angehalten. Am 24. December 1895 verspürte Patient nach einem Sprunge aus zwei Meter Höhe heftige stechende Schmerzen in der Leber- und Lendengegend und musste seither das Bett hüten. Einen Tag darauf trat angeblich Gelbsucht auf, welche bis zum 5. Januar anhielt. Gleichzeitig bekam der Kranke heftiges Erbrechen; das Erbrochene war meist gallig gefärbt. Die Schmerzen in der Oberbauchgegend bestehen andauernd heftig fort; seit dem Auftreten derselben will der Kranke auch eine Verhärtung an dieser Stelle bemerken. Da vom 4. Januar ab der Zustand des Kranken sich sehr verschlimmerte, derselbe auch psychische Störungen darbot (Benommenheit, Delirien), so überbrachten ihn die Angehörigen am heutigen Tage ins Prager allgemeine Krankenhaus, wo er zunächst als angebliche innere Incarceration der chirurgischen Klinik (Prof. *Wölfler*) übergeben wurde. Nachdem daselbst sofort das Fehlen einer solchen, wol aber das Vorhandensein einer grossen Leberschwellung constatiert worden war, erfolgte die Transferierung an unsere Klinik. Es wurde am 5. Früh folgender Status praesens erhoben:

Grosser, sehr kräftig gebauter Mann mit gut entwickelter Muskulatur und mässigem Fettpolster. Temperatur 37° C. Die Haut ist feucht; sie sieht blass aus mit einem Stich ins Gelbliche. Deutliche icterische Verfärbung weder an der Haut, noch an den Schleimhäuten. Die Haut zeigt nirgends ein Exanthem, nirgends Blutungen; ebensowenig finden sich irgendwo am Körper Pigmentflecken. Oedeme fehlen.

Die Endphalanx des Hallux dexter fehlt; es besteht daselbst eine glatte, reizlose Narbe.

Kopf mesocephal. Die rechte Hornhaut mit einem sehr dichten centralen Leukom, welches die Augenspiegeluntersuchung vereitelt; der Augapfel dieser Seite völlig reizlos, sonst normal configuriert. Am linken Auge die Pupille eng, prompt reagierend; die ophthalmoskopische Untersuchung ergibt sowol central, als an der Peripherie der Netzhaut völlig normale Verhältnisse. Lippen und Zunge trocken, rissig. Hals mittellang; beiderseits einzelne bis erbsengrosse, schmerzlose Lymphdrüsen tastbar, sonst nirgends Drüsenschwellungen zu finden; keine Struma. Thorax lang, breit, gewölbt; das rechte Hypochondrium deutlich ausgedehnt.

Die Athmung 36 in der Minute, rhythmisch, dabei vertieft, vorwiegend costal.

Digitized by Google
Original from UNIVERSITY OF MICHIGAN
Generated on 2019-07-08 20:03 GMT / http://hdl.handle.net/2027/mdp.39015043503450
Public Domain in the United States, Google-digitized / http://www.hathitrust.org/access_use#pd-us-google

Der Puls, 114, rhythmisch, von gewöhnlicher Füllung und Spannung; keine Arteriosklerose an den zugänglichen Gefässen.

Herzspitzenstoss an gewöhnlicher Stelle (4. J. C. Raum, nach innen von der Mammilla).

Herzdämpfung begrenzt sich am linken Sternalrande, unteren Rande der 4. Rippe und etwas nach innen von der Mammilla.

An allen Herzostien dumpfe, begrenzte Töne.

Vorne der Lungenschall in normaler Ausdehnung.

Die Auscultation ergibt vorne beiderseits reines Vesiculärathmen. Der Bauch erscheint ausgedehnt u. zw. stärker über dem Nabel; etwas unter diesem verläuft eine quere Furche. Die darüber gelegene Vorwölbung ist rechts stärker als links. Palpiert man, so findet sich das ganze Epigastrium ausgefüllt von einem, unter dem Rippenbogen hervorkommenden, sehr harten Tumor. Dieser zeigt eine glatte Oberfläche und endet zwei Querfinger unter dem Nabel mit einem ziemlich scharfen Rande; der Tumor verschiebt sich ausgesprochen mit den Respirationsbewegungen. Die Berührung desselben schmerzt den Kranken mässig. Die Percussionsgrenzen der Leber stehen durchwegs 1—2 Querfinger über der Palpationsgrenze. Unterhalb des Nabels ist das Abdomen mässig gespannt, nicht druckschmerzhaft. Es sind daselbst keine Tumoren zu tasten. Rechterseits eine freie Leistenhernie. Die Milzdämpfung nicht nachzuweisen; das Organ nicht zu tasten. Freie Flüssigkeit im Bauchraume nicht nachzuweisen. Die Wirbelsäule gerade, nicht druckschmerzhaft. Die Percussion ergibt die untere Lungengrenze links am 9., rechts am 7. Brustwirbeldorne. Die Auscultation ergibt links vesiculäres Athemgeräusch, rechts desgleichen bis auf den Dämpfungsbezirk, wo sehr leises hauchendes Athmen gehört wird.

Im Mastdarm tastet man harte Kothmassen, keine Tumoren.

Harnuntersuchung: Harn vom spec. Gewichte 1020, dunkelroth, mit weissem Schaume, beim Stehen an der Luft nachdunkelnd;[1]) er lässt ein geringes rosarothes Sedimentum lateritium fallen, in welchem bei mikroskopischer Untersuchung ausser Uraten, einzelnen Krystallen von Harnsäure und oxalsaurem Kalk spärliche hyaline Cylinder sich finden. Bei Anstellung der Kochprobe trübt sich der Harn nicht, wol aber wird seine Farbe nach Zusatz von HNO_3 tiefrothbraun.

Die Essigsäure-Ferrocyankaliprobe bleibt negativ, desgleichen die Biuretprobe.

---

[1]) Eine geringe Portion, mit Chloroformzusatz aufbewahrt, wurde am Lichte (nach mehreren Wochen) tiefbraunschwarz, undurchsichtig.

Digitized by Google
Original from UNIVERSITY OF MICHIGAN
Generated on 2019-07-08 20:03 GMT / http://hdl.handle.net/2027/mdp.39015043503450
Public Domain in the United States, Google-digitized / http://www.hathitrust.org/access_use#pd-us-google

Zuckerproben: Trommer starke Braunfärbung, *Nylander* (*Almén*) Schwarzfärbung; Phenylhydrazinprobe (*Fischer*, *v. Jaksch*) ergibt deutliche Phenylglukosazonkrystalle in allerdings geringer Menge. Indicanprobe (*Jaffé*) negativ. *Huppert*'sche Probe negativ für Bilirubin, die Rothfärbung des sauren Alkohol zeigt dagegen Urobilin an (*v. Jaksch*).[1])

Probe auf Hämatoporphyrin (*Salkowski*) negativ.

Bei Anstellung der *Legal*'schen Acetonprobe tritt auf Zusatz von Nitroprussidnatriumlösung und Lauge eine intensiv purpurrothe Färbung ein, welche durch Hinzufügen von Essigsäure in eine dunkelblaue Färbung übergeht; die Probe wird dabei undurchsichtig. (Berlinerblaureaction, *Thormählen, v. Jaksch.*) Auf Zusatz von Eisenchlorid zum Harne wird derselbe tiefschwarz (Melaninreaction von *v. Jaksch*). Eine ähnliche, nur nicht so intensive Schwärzung bewirken auch rauchende Salpetersäure, sowie Chlorkalklösung.

Decursus morbi.

8. Januar. Patient ist fieberfrei, höchste Tagestemperatur 37·2° C. Der Mann ist schlafsüchtig, klagt über heftigen Durst. Nahrungsaufnahme gering; kein Erbrechen. Der Kranke äussert spontan, besonders aber bei Betasten der Leber grosse Schmerzen in derselben.

Die Untersuchung der Reflexe, Sehnen-, wie Hautreflexe an den Beinen ergibt normale Verhältnisse.

Blutuntersuchung:

R = 6.200.000
W = 36.200
R : W = 171 : 1
Hb (*Fleischl*) 95 % = 13·3 g.

9. Januar. Die Nacht über war der Kranke ziemlich unruhig, erscheint am Morgen völlig desorientiert, zeigt grosse Jactation.

Klinische Vorstellung durch Prof. *v. Jaksch.* Die Untersuchung sehr erschwert durch das fortwährende Sichumherwenden und Wälzen des Kranken, welcher schwer benommen, offenbar von heftigen Schmerzen geplagt wird. Krämpfe fehlen. Radialpuls heute kaum fühlbar, seine Frequenz über 140. Auscultation des Herzens unmöglich wegen der steten Unruhe des Kranken. Auch im heutigen Harne fallen die Berlinerblau- und die Eisenchloridprobe aus wie am Vortage. Die Untersuchung eines nativen Blutpräparates ergibt:

Die rothen Blutzellen abnorm blass; Poikilocytose. Die Leukocyten erscheinen etwas vermehrt. Unter ihnen fallen auf einzelne

[1]) *v. Jaksch,* Klinische Diagnostik. 3. Auflage 1892. Wien, *Urban* und *Schwarzenberg* 349.

Digitized by Google
Original from UNIVERSITY OF MICHIGAN
Generated on 2019-07-08 20:03 GMT / http://hdl.handle.net/2027/mdp.39015043503450
Public Domain in the United States, Google-digitized / http://www.hathitrust.org/access_use#pd-us-google

von ungewöhnlicher Grösse, welche polarständig stark lichtbrechende Granula führen. Ferner findet sich ein mittelgrosser Leukocyt, welcher randständig mit mehreren distincten stäbchenförmigen Pigmentkörnchen besetzt ist. Ausserdem zeigt sich im Präparate ziemlich viel freies, intensiv schwarzes, scholliges Pigment und grosse pigmentführende Protoplasmaklumpen.

Klinische Diagnose: Sarcom. melanodes hepatis. Cholaemia. Patient verfällt zusehends; eine subcutane Injection von 1 mg Strychnin. nitric. bewirkt keine Hebung der Herzthätigkeit.

Patient lässt Stuhl unter sich; derselbe ist lichtbraun, breiig.

Mikroskopisch finden sich in ihm: Detritusmassen, Tripelphosphat, einzelne Faden- und Hefepilze. Die Temperatur bleibt andauernd subnormal, die peripheren Theile sind kühl, unter Zunahme der nervösen Depression erfolgt der Tod um $1^1/_2$ Uhr Nachmittag.

Die Obduction (vorgenommen am folgenden Morgen durch Herrn Professor *Chiari*) ergab folgendes Resultat:[1]) Der Körper 175 cm lang, kräftig gebaut, mit starker Muskulatur und mässigem Panniculus adiposus. Die allgemeine Hautdecke blass, auf der Rückseite blasse Todtenflecke, Naevi nirgends zu sehen; Todtenstarre deutlich ausgesprochen. Das Haar blond. Die linke Pupille ziemlich eng, die rechte durch eine centrale, circa 4 mm im Durchmesser haltende, weissliche Narbe der Cornea verdeckt. Der Hals kurz, der Thorax breit, gut gewölbt; das Abdomen etwas ausgedehnt, in der Regio epigastrica eine harte Resistenz zu tasten, sonst im Unterleibe leichte Fluctuation. Von der rechten grossen Zehe die distale Phalanx fehlend, dementsprechend an der proximalen Phalanx eine derbe Narbe.

Schädeldecken ziemlich blutreich, Schädel 55 cm im Horizontalumfange haltend, etwas dicker, ziemlich compact, von gewöhnlicher Gestalt. Die harte Hirnhaut fest adhärent, in den Sinus flüssiges Blut von dunkler Farbe. Innere Meningen von mittlerem Blutgehalte, feucht, leicht abziehbar. Auch das Gehirn von mittlerem Blutgehalte, etwas feuchter. Die Ventrikel nicht erweitert. Das Zwerchfell rechts bis zur 3., links bis zur 5. Rippe reichend. Schilddrüse gewöhnlich gross, von mittlerem Blutgehalte, in der Luftröhre spärlicher, zäher Schleim, ihre Schleimhaut, wie die des Pharynx und Larynx geröthet. Tonsillen nicht vergrössert, ebenso nicht die Lymphdrüsen am Halse. Die rechte Lunge frei, in der unteren Hälfte durch Hochstand des Zwerchfelles atelektatisch

---

[1]) Herrn Professor *Chiari* bin ich für die Ueberlassung des Obductionsbefundes, sowie des mikroskopischen Befundes zu grösstem Danke verpflichtet.

Digitized by Google
Original from UNIVERSITY OF MICHIGAN
Generated on 2019-07-08 20:04 GMT / http://hdl.handle.net/2027/mdp.39015043503450
Public Domain in the United States, Google-digitized / http://www.hathitrust.org/access_use#pd-us-google

ihr Parenchym blutreich, ziemlich ödematös. In der Spitze eine alte Schwiele. Unter der Pleura des Unterlappens einzelne, bis hanfkorngrosse, schwarze Knötchen. Die linke Lunge frei, blutreich, lufthaltig bis auf umschriebene schwielige Verdichtung in der Spitze. Im Herzbeutel ein Esslöffel klaren Serums, das Herz entsprechend gross, Epikard mit einzelnen Ecchymosen versehen. In den Herzhöhlen flüssiges und frisch geronnenes Blut. Herzklappen zart, Fleich blassgelblich, leichter zerreisslich. In den Papillarmuskeln des linken Ventrikels hie und da kleinste, i. e. bis mohnkorngrosse, schwarze Knötchen. Aorta zartwandig. Die Oesophagusschleimhaut normal. Die peribronchialen Lymphdrüsen anthrakotisch, partiell verkalkt. Vor dem Herzbeutel rechts von der Mittellinie ein Knoten weicher, melanotischer Aftermasse. In der Bauchhöhle 300 cm^3 klaren Serums. Leber mächtig vergrössert, 34 cm breit, 30 cm lang, 13 cm dick, 6200 g schwer. An der Aussenfläche der Leber, deren Ränder plump sind, zahllose, bis 1 cm^2 grosse, schwarze und spärlichere weisslich graue Flecken. Diesen Flecken entsprechen Neoplasmen, welche zum grössten Theile schwarz pigmentiert, die Leber in grosser Masse durchsetzen, so dass nur inselförmige Parenchymreste zwischen den Tumoren sich finden. In der Gallenblase spärliche, zähe, dunkle Galle. Die periportalen Lymphdrüsen durchwegs vergrössert, schwarz verfärbt.

Milz weich, gross, Kapsel verdickt, Parenchym blutreich, mit einem Stich ins Schwarze, von einzelnen, bis erbsengrossen, schwarzen Knoten durchsetzt.

Die beiden Nieren gewöhnlich gross, vom mittlerem Blutgehalte, Kapsel der linken Niere etwas fester haftend, in der Corticalis derselben eine erbsengrosse Cyste, sonst das Nierenparenchym ohne pathologische Veränderung. In der Harnblase klarer Harn. Die beiden Hoden gewöhnlich beschaffen, ebenso die Prostata und Samenbläschen. In mehreren perivesicalen Venen Thrombose.

Im Magen blasse, graugelbe, schleimige Flüssigkeit, Schleimhaut stellenweise geröthet. Pankreas normal. Im Dünndarm gallig gefärbte, chymös-schleimige Massen, seine Schleimhaut nicht pathologisch verändert. Im Dickdarm blassgelbe, breiige Fäcalmassen, seine Schleimhaut blass.

Nebennieren etwas grösser, auf Durchschnitten durch dieselben, nach einwärts von den äusseren Rindenlagen zahlreiche, bis erbsengrosse melanotische Knoten. Einige retroperitoneale Lymphdrüsen in der Gegend der Einmündung der Vena renalis dextra in die Hohlvene intumesciert, von melanotischer Aftermasse durchsetzt.

Digitized by Google
Original from UNIVERSITY OF MICHIGAN
Generated on 2019-07-08 20:04 GMT / http://hdl.handle.net/2027/mdp.39015043503450
Public Domain in the United States, Google-digitized / http://www.hathitrust.org/access_use#pd-us-google

Die Untersuchung des rechten Bulbus erweist in demselben keine Aftermassen, (der linke Bulbus wurde nicht seciert). Im Marke des allein durchsägten rechten Oberschenkelknochens mehrere bis 1 cm³ grosse melanotische Knoten. *Ein primärer Tumor nirgends zu finden.*

P. S. Nach Härtung in Alkohol wurden mikroskopisch untersucht die Leber, die rechte Lunge, das Myokard, die beiden Nebennieren und die Milz. In der Leber war deutlich zu sehen, wie die meist melanotisch pigmentierten, spindelzelligen Neoplasmen innerhalb der Blutgefässe zwischen den Leberzellenbalken zur Entwicklung gekommen waren, und auch in allen anderen Organen waren die melanotischen Neoplasmen augenscheinlich secundärer Natur gewesen, indem sie überall die Organgewebe auseinandergedrängt hatten, nirgends aber die Entstehung der Neoplasmen aus dem Organgewebe sich erkennen liess.

Pathologisch-anatomische Diagnose:

Sarcoma melanodes fusocellulare secund. hepat., glandularum lymph. retroperiton., pulmon. dextr., glandulae lymph. mediastini, myocardii, glandul. suprarenal. utriusque, lienis et ossis femoris dextr. (Sarcoma primar.?) Cicatrix corneae dextr. Defect. phalang. II. halluc. dextr. Thrombos. venar. perivesical. Tuberculos. obsolet. apic. pulmon. et glandul. lymphatic. peribronchial.

Wenn auch der Zweck dieser Mittheilung ein rein klinischer ist, so sei es mir doch gestattet, zunächst kurz die pathologisch-anatomische Seite des Falles zu besprechen. Nach der ersten makroskopischen Besichtigung der Organe gab Professor *Chiari* der Meinung Ausdruck, es könne sich um eine primäre Sarkomgeschwulst in den Nebennieren handeln. Er behielt aber sein endgiltiges Urtheil sich bis zur Durchführung der mikroskopischen Untersuchung vor.

Die letztere liess nun keinen der verschiedenen melanotischen Heerde als den primären erkennen. Es erhebt sich also die Frage: wo sass der primäre Tumor, war er vielleicht schon aus dem Körper (operativ?) entfernt, oder wurde das ihn beherbergende Organ nicht der Sektion unterzogen?

Verdächtig in ersterer Hinsicht erschien das Fehlen des Endgliedes der rechten grossen Zehe, nehmen doch melanotische Sarkome von der Haut des Fusses recht häufig ihren Ausgang. So fand sich nach *Just*[1]) unter 112 mit Sectionsbefund versehenen Fällen melanotischer Tumoren der Literatur 12 mal, d. i. in über 10 % der primäre Tumor an dieser Stelle. Demgegenüber darf

[1]) *Just*, Ueber die Verbreitung der melanotischen Geschwülste im Lymphgefässsystem. Inaug. Dissert. Strassburg 1888.

Digitized by Google
Original from UNIVERSITY OF MICHIGAN
Generated on 2019-07-08 20:04 GMT / http://hdl.handle.net/2027/mdp.39015043503450
Public Domain in the United States, Google-digitized / http://www.hathitrust.org/access_use#pd-us-google

die bestimmte Angabe der Patienten, er habe das Zehenglied vor 25 Jahren durch ein Trauma eingebüsst, aber doch trotz seines etwas getrübten Sensoriums als Gegengrund angeführt werden. Eine andere, für eine Operationsnarbe anzusprechende Veränderung war an der äusseren Haut nicht zu entdecken. Was den zweiten Punkt, das eventuelle Uebersehen der primären Geschwulst anbelangt, so sei auf das ausführliche Sectionsprotokoll verwiesen. Die schon während des Lebens daraufhin durchmusterten Hautdecken waren frei von Pigmentnaevis. Der rechte Bulbus, welcher das grosse Leukom trug, erregte besonders die Aufmerksamkeit; hatte doch *Chiari*[1]) in zwei Fällen von ausgebreitetster Melanosarkomatose den primären Heerd in dem phthisischen Bulbus gefunden, ohne dass die Geschwulst an irgend einer Stelle die Tunica fibrosa des Augapfels durchbrochen hatte. Und *Fuchs*[2]) fand von 229 Melanosarkomen des Bulbus 25, d. i. fast 11 % traumatischen Ursprunges, wobei die traumatische Entzündung oft einen gewissen Grad von Phthisis des Bulbus herbeigeführt hatte, ehe es zur Erkennung des Neugebildes kam.

Die Eröffnung des rechten Bulbus liess jedoch diese Annahme als irrig erkennen; das Innere des Bulbus barg keinen Tumor. Bleibt also noch der linke Augapfel. Dieser wurde intra vitam von zuständiger ophthalmologischer Seite untersucht. Es fand sich bei äusserlicher Besichtigung keine Spur von Reizungserscheinungen; die Untersuchung mit dem Augenspiegel bei erweiterter Pupille ergab eine normale Papille und einen normalen Fundus. Es hätte hierbei höchstens ein winziger Tumor des Ciliarkörpers, der wohlbemerkt ganz reizlos, auch ohne irgend erhebliche Sehstörung, hätte verlaufen müssen, entgehen können. Diese unwahrscheinliche Annahme lässt sich weiter durch nichts stützen.

Es bleibt also nur übrig, bezüglich des primären Heerdes ein non liquet zu formulieren.

Die klinische Bedeutung des vorstehend beschriebenen Krankheitsfalles liegt unseres Erachtens in zwei Punkten, erstens in der auf Grund der Harnuntersuchung ermöglichten Diagnosenstellung intra vitam und zweitens in dem auffallenden Blutbefunde.

Was den ersten Punkt anlangt, so handelte es sich um einen Mann in den Vierzigern, der, ohne besondere Kachexie zu zeigen, langsam unter unbestimmten Symptomen von Seite der Verdauungsorgane erkrankt war. Die objective Untersuchung ergab eine

[1]) *Chiari*, Anzeiger d. k. k. Gesellschaft d. Aerzte in Wien 1880 (5. III. u. 17. XII.), id. Prager medic. Wochenschrift 8, 122, 1883.

[2]) *Fuchs*, Das Sarkom des Uvealtractus. Wien, Braumüller 1882, S. 235.

Digitized by Google
Original from UNIVERSITY OF MICHIGAN
Generated on 2019-07-08 20:04 GMT / http://hdl.handle.net/2027/mdp.39015043503450
Public Domain in the United States, Google-digitized / http://www.hathitrust.org/access_use#pd-us-google

bedeutende Vergrösserung der Leber ohne Bestehen von Icterus; solcher hatte anamnestisch angeblich zweimal im Laufe der Erkrankung sich eingestellt. Die Leber war in ihrer Form erhalten, von Höckern liess sich nichts nachweisen; die Oberfläche erschien für die Palpation völlig glatt. Ueber die Grösse der Milz konnte man weder durch Palpation noch durch Percussion zu einem sicheren Urtheile gelangen; es erschien als das wahrscheinlichste, dass das Organ durch die mächtig vergrösserte Leber hoch in das linke Hypochondrium hinaufgedrängt wurde und so dem Nachweise sich entziehe. Freie Flüssigkeit im Bauchfellraume war nach Massgabe der physikalischen Untersuchung nicht vorhanden; auch bei der Obduction fand sich nur wenig über $^1/_4$ Liter peritonealer Flüssigkeitsansammlung. Ein Tumor an einem anderen Organe der Bauchhöhle oder sonstwo am Körper war nicht aufzufinden und es wäre nach der blossen physikalischen Untersuchung die Annahme einer hypertrophischen Lebercirrhose naheliegend gewesen (es bestand ja angeblich auch Icterus à poussées), umsomehr, als die Leber völlig gleichmässig infiltriert erschien. Gegen die thatsächlich vorhandene melanotische Geschwulst der Leber sprach speciell die Abwesenheit jedes derartigen Heerdes an den Bulbis oder an der äusseren Haut, den Lieblingssitzen primärer derartiger Tumoren. Die Entscheidung in dieser diagnostischen Schwierigkeit brachte die Harnuntersuchung, wie sie oben berichtet worden. Ein Weg, der z. B. *Litten*[1]) die sichere Diagnose auf melanotische Lebertumoren stellen liess, die Untersuchung der durch Punction der Leberknoten gewonnenen Flüssigkeit, wäre in unserem Falle, wo keine Erweichung der Knoten eingetreten war, wahrscheinlich erfolglos geblieben.

Nachdem zuerst *Thormählen*[2]) 1887 über das Vorkommen einer eigenthümlichen Reaction (Blaufärbung bei Anstellung der *Legal*'schen Acetonprobe) berichtet hatte, welchen Befund er in 5 Fällen beim Menschen erhob (es handelte sich um verschiedene Krankheitsfälle: eine Perityphlitis, eine Carbolvergiftung, einen Magenkrebs und endlich einen Fall mit multiplen, malignen Bauchtumoren (ob melanotisch, ist nicht bekannt), hat *v. Jaksch*[3]) über diese Reaction Mittheilung gemacht. Er fand dieselbe in 2 Fällen klinisch sichergestellter Melanosarkomatose und kam auf Grund seiner Untersuchungen zu dem Ergebnisse, dass es sich um die Bildung von

---

[1]) *Litten*, Deutsche medic. Wochenschrift *15*. 41. 1889.

[2]) *Thormählen*, Virchows Archiv *108*, 317, 1887.

[3]) *v. Jaksch*, Zeitschrift für physiol. Chemie *13*, 385, 1889 und Klinische Diagnostik, 3. Auflage 363, 1892.

Digitized by Google
Original from UNIVERSITY OF MICHIGAN
Generated on 2019-07-08 20:04 GMT / http://hdl.handle.net/2027/mdp.39015043503450
Public Domain in the United States, Google-digitized / http://www.hathitrust.org/access_use#pd-us-google

theils löslichem, theils unlöslichem Berlinerblau handelt, weswegen er auch für die Probe die Bezeichnung Berlinerblaureaction gebraucht. Die Identität des bei der Berlinerblaureaction in unserem Falle erhaltenen Körpers suchte ich dadurch zu erhärten, dass ich die von *v. Jaksch* seinerzeit angegebenen Reactionen mit dem Niederschlage wiederholte. Derselbe wurde am Filter gesammelt, sorgfältig gewaschen und in wenig warmer verdünnter Natronlauge zur Lösung gebracht. Die violette Flüssigkeit lieferte bei spektroskopischer Untersuchung ein breites schwaches Absorptionsband im grünen Antheile des Sonnenspektrums. Setzte man zur Lösung vorsichtig Salzsäure zu, so trat eine blaugrüne Färbung auf, auf stärkeren Zusatz ward die Flüssigkeit entfärbt. Ein Theil des Niederschlages, mit Natronkalk erhitzt, entwickelte Ammoniak; der blaue Niederschlag war demnach *N*-hältig. In seiner Mittheilung macht *v. Jaksch* des ferneren darauf aufmerksam, dass nach seinen Erfahrungen an diesen beiden Fällen als Reagens für den dunklen im Harne in solchen Fällen sich findenden Körper, für das Melanin, sich als empfindlichstes Eisenchlorid eignet. Ueber die Berlinerblaureaction bemerkt *v. Jaksch,* dass er dieselbe auch vorübergehend in Fällen beobachtete, wo nach dem ganzen Verlaufe von einem melanotischen Tumor nicht die Rede sein konnte; es handelte sich hiebei um indicanreiche Harne; ein gleiches Zusammentreffen von hohem Gehalt an indigobildender Substanz und dieser Reaction hatte übrigens auch schon *Thormählen* berichtet. Die weiteren, an unserer Klinik gewonnenen Erfahrungen zeigten uns, dass es manchmal, allerdings selten in indicanreichen Harnen bei Anstellung der *Legal*'schen Probe zu deutlicher Grünfärbung, seltener zu ausgesprochener Berlinerblaureaction komme.

Die Mittheilungen von *v. Jaksch* über das Auftreten der genannten beiden Harnreactionen bei melanotischen Tumoren erhielten, soweit ich die Literatur durchforschte, weiterhin nur vereinzelte Bestätigung, indem in den publicierten Fällen von derartigen Tumoren mit Melanurie der Ausfall der Proben nicht angegeben wird. Nur *Pollák*[1]) hat die Eisenchloridreaction in solchen Fällen zur Anwendung empfohlen.

Wenn übrigens *Pollák* (l. c.) bei Besprechung der *Thormählen-v. Jaksch*'schen Reaction bemerkt, er könne ihr keine Bedeutung beimessen, weil sie nach eigenen und fremden Erfahrungen mit fast jedem normalen und pathologischen Harne positiv ausfalle, so erklärt sich diese falsche Angabe aus der Art und Weise, wie er

[1]) *Pollák,* Wiener medic. Presse *39.* 1473. 1889.

Digitized by Google
Original from UNIVERSITY OF MICHIGAN
Generated on 2019-07-08 20:04 GMT / http://hdl.handle.net/2027/mdp.39015043503450
Public Domain in the United States, Google-digitized / http://www.hathitrust.org/access_use#pd-us-google

die Probe anstellt. Er erhitzt nämlich nach Zusatz von Essigsäure; dass im Menschenharne hiebei häufig, ja fast regelmässig Grünfärbung auftritt, erwähnt schon *Salkowski*.[1]) Die eigentliche Reaction tritt aber, wie *Thormählen* und *v. Jaksch* ausdrücklich beschreiben, schon in der Kälte auf. Nachdem übrigens *Polláк* an einem Falle gearbeitet, dessen Harn *v. Jaksch* vorher zu seinen Untersuchungen gedient hatte, geht daraus mit Bestimmtheit hervor, dass im Verlaufe der Erkrankung die Berlinerblaureaction unabhängig von der Melanurie schwinden kann.

Ferner hat *E. Bamberger*[2]) in einem Falle von multiplem Melanosarkom, dessen Ausgangspunkt nach dem Ergebnisse der Lustration die Haut gewesen sein dürfte, bei Anstellung der Nitroprussidreaction Grünfärbung und daneben auch deutliche Eisenchloridreaction beobachtet.

Auch in einem zweiten, im selben Jahre (1891) beobachteten Falle von generalisierten Melanosarkom, welcher nicht publiciert wurde und den ich einer freundlichen brieflichen Mittheilung des Herrn Primarius *Bamberger* verdanke,[3]) fand sich bei Zusatz von Nitroprussidnatrium, Natronlauge und Essigsäure zum Harne eine tiefblaue Färbung, auf Zusatz von Eisenchlorid Schwarzfärbung. Auch diesmal war als Primärsitz die Haut, welche eine Reihe von Naevi aufwies, anzusehen.

In beiden *Bamberger*'schen Fällen waren an der Haut zum Theil bläulich verfärbte Tumoren vorhanden, welche auf eine melanotische Natur der Geschwülste hinwiesen. Dass übrigens auch das Vorhandensein derartig bläulich durchschimmernder Hautgeschwülste (ohne vorgenommene Excision) nicht sicher für die melanotische Beschaffenheit verwerthet werden kann, lehrt mich ein vor 3 Jahren in Wien beobachteter Fall. Die Obduction stellte fest, dass die vielen bläulichen, darum für wahrscheinlich melanotisch gehaltenen Knoten diese Farbe lediglich in ihre Substanz hinein erfolgten Blutungen verdankten. In diesem Falle war natürlich auch keine Melaninreaction im Harne aufgetreten.

Endlich hat *Naunyn*[4]) (laut brieflicher Mittheilung an Prof.

---

[1]) *Salkowski* citiert nach *Thormählen* (l. c.).

[2]) *Bamberger*, Bericht der k. k. Krankenanstalt Rudolfstiftung in Wien, S. 295, 1891.

[3]) Herrn Primarius *Bamberger* gestatte ich mir, an dieser Stelle für die Liebenswürdigkeit, mit der er mir die Krankheitsgeschichte des Falles überliess, bestens zu danken.

[4]) Es handelt sich um die im unterelsässischen Aerzteverein zu Strassburg am 29. VI. 1895 vorgestellten zwei Fälle (Referat: Deutsche med. Wochenschrift 22. 28 (Vereinsbeilage) 1896.

Digitized by Google
Original from UNIVERSITY OF MICHIGAN
Generated on 2019-07-08 20:04 GMT / http://hdl.handle.net/2027/mdp.39015043503450
Public Domain in the United States, Google-digitized / http://www.hathitrust.org/access_use#pd-us-google

v. Jaksch) in einem Falle von Melanosarkom, der durch *Dr. Hess* zur Publication gelangen soll, beide Reactionen sehr ausgesprochen erhalten.

In unserem Falle, wo, um es noch einmal zu betonen, gar nichts sonst auf eine melanotische Lebergeschwulst hinwies, wurde die Diagnose durch den Ausfall der beiden Proben gemacht.

Im Hinblicke auf die übereinstimmenden Beobachtungen von *Bamberger* und *Naunyn* ist ein zufälliges Zusammentreffen des positiven Ausfalles der Proben und der melanotischen Tumoren als ausgeschlossen zu betrachten (im Ganzen nunmehr 7 Fälle).

Es darf also die von *v. Jaksch* gezogene Schlussfolgerung als vollauf bestätigt angesehen werden, dass *das gleichzeitige Auftreten beider Proben* für einen melanotischen Tumor spricht, falls die übrigen klinischen Symptome ein solches Vorhandensein wahrscheinlich machen oder wenigstens nicht dagegen sprechen. Eine wahre Probe aufs Exempel stellt unser Fall dar.

Die Warnungen *Litten's*[1]) und *Senator's*[2]), dass indicanreiche Harne zur Verwechslung mit Melaninharnen Anlass geben können, sind beherzigenswert; indessen stammen die Beobachtungen aus der Zeit vor der Veröffentlichung der beiden Proben durch *v. Jaksch*. Dass indicanreiche Harne, wie schon bemerkt, positive Berlinerblaureaction geben können, thut der Verwerthung der Reaction keinen Eintrag, da auf sie hin allein die Diagnose nicht gestellt werden darf. Dass aber auch noch so indicanreiche Harne mit Eisenchlorid sich schwärzen, ist uns bei den vielen Proben, welche wir selbst gemacht und gesehen, nicht vorgekommen. Man darf allerdings nicht erwarten, wie ja die vorliegende Literatur zur Genüge beweist, die Reactionen stets und regelmässig in solchen Fällen zu finden.

Nach den besten chemischen Analysen des Farbstoffes derartiger Geschwülste[3]) handelt es sich ja auch keineswegs um einen einheitlichen Körper; es dürfte, worauf besonders *Mörner's* spektrophotometrische Untersuchungen hinweisen, meist ein Gemenge mehrerer Farbstoffe das sog. Melanin ausmachen; auch *v. Jaksch*[4]) spricht nach dem Ergebnisse seiner Untersuchungen des Harnmelanins in diesem Sinne sich aus. Ich selbst habe in einem Falle von multipler Melanosarkomatose (primärer Sitz der rechte Bulbus, welcher zur Exenteration kam), der Augenklinik Prof. *Czermak* im Harne die beiden *Reactionen* negativ gefunden; freilich untersuchte ich den

[1]) *Litten*, Deutsche medic. Wochenschrift *15*. 41. 1889.

[2]) *Senator*, Charité-Annalen *15*. 261. 1890.

[3]) Vergl. *K. A. H. Mörner*, Zeitschrift f. physiolog. Chemie *11*. 66, 1886, *Brandl* und *Pfeiffer*, Zeitschrift für Biologie *26*. 348, 1890.

[4]) *v. Jaksch* (l. c.).

Digitized by Google
Original from UNIVERSITY OF MICHIGAN
Generated on 2019-07-08 20:04 GMT / http://hdl.handle.net/2027/mdp.39015043503450
Public Domain in the United States, Google-digitized / http://www.hathitrust.org/access_use#pd-us-google

Harn erst nach Vornahme der Operation und wäre es immerhin möglich, dass die Melanurie von dem primären, zum Theil schon zerfallenen Tumor abgehangen hätte und mit dessen Entfernung geschwunden wäre.

Was schliesslich die weitere Formulierung der klinischen Diagnose *„Melanosarkom“* betrifft, so sei bemerkt, dass bei dem Abgange von anderweitigen Leukocytose erzeugenden Factoren, als Fieber, Eiterung etc., in unserem Falle Sarkom mit Hinblick auf die Untersuchungen von *Sadler*[1]) diagnosticiert wurde. Dieser fand unter den malignen Tumoren besonders bei Sarkomen, derartige hohe Zahlenwerthe der Leukocyten; ich darf hier wol anfügen, dass die seither an der Klinik gemachten Blutuntersuchungen den obigen Satz von *Sadler* zu stützen geeignet sind. Ausserdem machte die melanotische Natur der Geschwulst ein Sarkom a priori wahrscheinlich.

Die im Harne nachgewiesene geringe Zuckerausscheidung dürfte mit der schweren Erkrankung der Leber zusammenhängen.[2]) Die geringe, uns zur Verfügung stehende Harnmenge, welche für andere Zwecke verarbeitet werden musste, machte es uns unmöglich, den Gehalt an Traubenzucker noch polarimetrisch bestimmen zu können. Die (von Professor *v. Jaksch* vorgenommene) Untersuchung des Harnes auf Diamine (nach der Methode von *Udransky* und *Baumann*[3]), ergab ein negatives Resultat.

Der Harn vom 8. Januar (Tagesmenge 550 cm^3 vom spec. Gewichte 1020) wurde nach der *Kjeldahl*'schen Methode auf seinen Stickstoffgehalt untersucht; es fanden sich in 5 cm^3 72·45 mg N, dementsprechend in der Tagesmenge 7·97 g N, wobei ein unbestimmbarer Verlust bei durch zwei Stuhlentleerungen zu berücksichtigen ist. Die Bestimmung der Alloxurkörper nach der Methode von *Krüger* und *Wulff*[4]) ergab in 100 cm^3 94·15 mg N, daher in der Tagesmenge 0·518 g N der Alloxurkörper. Mit der Verarbeitung des Farbstoffes der melanotischen Geschwülste beschäftigt, will ich nur kurz erwähnen, dass ich an frischen Leberschnitten die mikrochemischen Eisenreactionen (von *Perls* mit Blutlaugensalz und

---

[1]) *Sadler*, Fortschritte der Medicin *9.* (Sonderabdruck) 1891. Vergl. hiezu *Reinbach*, Archiv für klin. Chirurgie *46.* 486, 1893, sowie die bezügliche Zusammenstellung in *v. Limbeek*, Klinische Pathologie des Blutes, 2. Auflage. Fischer, Jena 270. 1896.

[2]) Vergl. hiezu *v. Jaksch*, Verhandlungen des Congresses für innere Medicin *13.* 535, 1895 und Prager medic. Wochenschrift *20.* 281, 1895.

[3]) *Udransky* und *Baumann*, Berichte der Deutschen chemischen Gesellschaft *21.* 2744, 1888.

[4]) *Krüger* und *Wulff*, Zeitschrift für physiologische Chemie *20.* 176, 1894.

Digitized by Google
Original from UNIVERSITY OF MICHIGAN
Generated on 2019-07-08 20:04 GMT / http://hdl.handle.net/2027/mdp.39015043503450
Public Domain in the United States, Google-digitized / http://www.hathitrust.org/access_use#pd-us-google

Salzsäure und von *Quincke* mit Schwefelammon), sowie die Eisenchlorid- und die Berlinerblaureaction anstellte. Es zeigte sich bei der *Perls*'schen Reaction sehr deutliche Blaufärbung des normalen Lebergewebes, während die melanotischen Heerde ihre Farbe bewahrten. Es ist jedoch diese Reaction für den Gehalt an Eisen in negativem Sinne nicht beweisend, nachdem *Wallach*[1]) in Fällen mit negativem Ausfalle der mikrochemischen Eisenreactionen nach Zerstörung der organischen Substanz (durch Kochen mit Königswasser) Eisen nachweisen konnte. Die beiden im Harne erhältlichen Reactionen bekam ich an Leberschnitten auch nach über 24stündigem Einwirkenlassen der Reagentien nicht. Wol aber war, wenn man eine frische Schnittfläche der melanotischen Leber mit Eisenchloridlösung übergoss, eine entschieden dunklere Verfärbung der Geschwulstknoten zu erkennen. Desgleichen trat, wenn man derartige Leberstücke zuerst mit alkalischer Nitroprussidnatriumlösung und nachher mit Essigsäure benetzte, sofort eine tief dunkelblauschwarze Färbung auf, welche unverkennbar den schwarzen Aftermassen angehörte; nach längerer Dauer der Einwirkung färbte sich die Essigsäure blau. Der alkoholische Leberextract gab beide Reactionen nicht.

Der zweite, unseren Fall auszeichnende Befund ist das Kreisen von Pigment im Blute, dessen Vorkommen in unserem Falle von *v. Jaksch* sicher constatiert wurde. Eine derartige Melanämie war bis jetzt klinisch (wenigstens in der deutschen Literatur) als Symptom von melanotischen Tumoren nicht allgemein bekannt gewesen. In den daraufhin untersuchten Fällen wird im Gegentheile das Fehlen von Pigment im Blute erwähnt, so von *Mörner*.[2]) Nur in der französischen Literatur finden sich einige positive Befunde (*Nepveu*, *Meunier* und *Terrillon*[3]). Erst *Pollák*[4]) bemerkt kurz, er habe im Blute seines Kranken viele freie und in grosse farblose Blutkörperchen eingeschlossene, braune Pigmentschollen gefunden.

Endlich ist noch einer Beobachtung von *Tietze*[5]) Erwähnung zu thun. Dieser beobachtete bei einem Falle von multiplen Melanosarkomen (primärer Sitz die Haut) *in den letzten Lebenstagen* Pigment im Blute und zwar innerhalb grosser, runder Zellen, welche mit sepiabraunen Körnchen dicht vollgestopft waren, die meist so dicht nebeneinander lagen, dass ein Kern nicht zu erkennen

---

[1]) *Wallach*, Virchow's Archiv *119*. 175, 1889.

[2]) *Mörner* (l. c.).

[3]) *Nepveu, Meunier, Terrillon* Cit. nach *Just* Inaug.-Dissert. Strassburg 1888 S. 4.

[4]) *Pollák* (l. c.)

[5]) *Tietze*, Bibliotheca medica, Abth. E, Heft 1. Fisher, Cassel 1893.

Digitized by Google
Original from UNIVERSITY OF MICHIGAN
Generated on 2019-07-08 20:04 GMT / http://hdl.handle.net/2027/mdp.39015043503450
Public Domain in the United States, Google-digitized / http://www.hathitrust.org/access_use#pd-us-google

war. Seltener fand sich das Pigment in Form von amorphen, gröberen, ähnlich gefärbten Pigmentschollen. *Tietze* vermochte nicht zu unterscheiden, ob er Sarkom- oder „Körnchenzellen" vor sich hatte. Bemerkenswerth erscheint, dass das Pigment im Beginne der Beobachtung im Blute wiederholt vergeblich gesucht worden war. Die beiden wiederholt genannten Harnreactionen scheint *Tietze* nicht angestellt zu haben.

Bei der anatomischen Untersuchung war allerdings derBefund von Pigment und pigmentführenden Zellen im Inneren der Blutgefässe der verschiedensten Gefässbezirke von vielen Forschern gemacht und zur Erklärung der Metastasenbildung herangezogen worden; man vergleiche ausser den bei *Just*[1]) aufgezählten Autoren noch *E. Fuchs*,[2]) welcher in 4 seiner Fälle typische pigmentführende Sarkomzellen theils sehr reichlich und weit vom primären Tumor entfernt in den Aderhautgefässen auffand.

Ueber die Formen der Leukocyten (oder Sarkomzellen?), welche in unserem Falle die Pigmentkörner führten, können wir leider nicht näher berichten, da die angefertigten Bluttrockenpräparate, welche uns hierüber hätten belehren können, infolge eines unglücklichen Zwischenfalles minder gelungen ausfielen und der rasche Tod eine Wiederholung der Untersuchung vereitelte. Wir können also nur die Aufmerksamkeit der klinisch arbeitenden Aerzte auf diesen von uns erhobenen Befund lenken und müssen es weiteren Beobachtungen anheimstellen zu ermitteln, wie oft ein solches Vorkommnis bei allgemeiner Melanosarkomatose sich findet; zur Regel gehört es nach den bisherigen Mittheilungen nicht. Dass ein derartiger Befund von Pigment im Blute nicht für einen hämatogenen Ursprung des melanotischen Pigmentes in den Metastasen verwerthet werden kann, darüber vergleiche man die Abhandlung von *Jooss*,[3]) worin die Frage der Entstehung des melanotischen Pigmentes einer genauen kritischen Erörterung unterzogen wird.

Meinem hochverehrten Lehrer, Herrn Professor *R. v. Jaksch*, erlaube ich mir für die Ueberlassung des Falles zur Veröffentlichung meinen ergebensten Dank zu sagen.

---

[1]) *Just* (l. c.) S. 4.

[2]) *E. Fuchs*, Sarkom des Uvealtractus, Braumüller, Wien 199, 1882.

[3]) *Jooss*, Münchener medic. Abhandlungen, I. Reihe 16. Heft 1894. J. F. Lehmann.

Digitized by Google
Original from UNIVERSITY OF MICHIGAN
Generated on 2019-07-08 20:04 GMT / http://hdl.handle.net/2027/mdp.39015043503450
Public Domain in the United States, Google-digitized / http://www.hathitrust.org/access_use#pd-us-google

Generated on 2019-07-08 20:04 GMT / http://hdl.handle.net/2027/mdp.39015043503450
Public Domain in the United States, Google-digitized / http://www.hathitrust.org/access_use#pd-us-google
Digitized by Google
Original from
UNIVERSITY OF MICHIGAN

(Aus Professor *Chiari's* pathologisch-anatomischem Institute der deutschen Universität in Prag.)

ÜBER DREI FÄLLE VON HYPERKERATOSIS LACUNARIS (SIEBENMANN) DES ZUNGENGRUNDES.

Von

Dr. FRANZ FRIEDLAND,
Assistenten am Institute.

(Hierzu Tafel VI.)

In einer im Jahre 1895[1]) unter dem Titel „Ueber Verhornung des Epithels im Gebiet des *Waldeyer*'schen adenoiden Schlundringes und über die sogenannte Pharyngomycosis leptotricia (Hyperkeratosis lacunaris)" erschienenen Arbeit berichtet *Siebenmann* über sechs neue klinisch beobachtete Fälle einer ziemlich seltenen Erkrankung des Zungengrundes, der Tonsillen und des Pharynx, welche zuerst von *B. Fränkel*[2]) kurz beschrieben und als *Mycosis tonsillaris benigna* bezeichnet worden war. Dieselbe ist charakterisiert durch zahlreiche weisslichgraue harte aus den Krypten der lymphadenoiden Einlagerungen im Bereiche des Zungengrundes, der Tonsillen und der Rachenwand über die freie Oberfläche hervorragende Pfröpfe, welche nach *B. Fränkel* hauptsächlich aus dichten Massen von Leptothrixfäden bestehen sollten. In der Folgezeit wurden von verschiedenen Beobachtern einzelne hierher gehörige Fälle mitgetheilt, so dass *Siebenmann* im Ganzen mehr als 30 bisher bekannt gewordene Fälle zusammenstellen konnte.[3])

[1]) Archiv für Laryngologie und Rhinologie II. Bd., 3. Heft p. 365—376.

[2]) *B. Fränkel*, Berliner klin. Wochenschrift 1873. p. 94.

[3]) *Siebenmann* l. c. p. 375 (Literaturverzeichnis) und Nachtrag zu seiner Arbeit. Arch. f. Lar. u. Rhin. III. Bd. 2. Heft p. 228.

Digitized by Google
Original from UNIVERSITY OF MICHIGAN
Generated on 2019-07-08 20:04 GMT / http://hdl.handle.net/2027/mdp.39015043503450
Public Domain in the United States, Google-digitized / http://www.hathitrust.org/access_use#pd-us-google

Th. Heryng[1]), welcher vor *Siebenmann* zuerst die histologischen Veränderungen bei diesem Processe genauer untersuchte, machte zwar auf die hornartige Consistenz der Pfröpfe aufmerksam und fand dieselben hauptsächlich aus verhornten Plattenepithelien bestehend, legte jedoch das Hauptgewicht auf die im Centrum derselben gefundenen Leptothrixfäden und benannte auf Grund dessen die Affection „*Pharyngomycosis leptotricia*".

Erst *Siebenmann* legte in seiner oben erwähnten Arbeit dar,[2]) „dass es sich wesentlich um einen ungewöhnlich intensiven Verhornungsprocess des lacunären Epithels, um eine wirkliche Stachelbildung handelt, dass die Leptothrixfäden, welche bei der Hyperkeratose der adenoiden Krypten selten zu fehlen scheinen, vollkommen identisch sind mit dem Leptothrix buccalis, einem Pilze, welcher als Saprophyt sich in jeder Mundhöhle findet und zwar um so reichlicher, je mehr epitheliale Gebilde nach Einbusse ihrer vitalen Reaction dort sich anhäufen, dass die Kryptenwand vollständig frei von Mikroorganismen und Entzündungserscheinungen ist und nur die zerfallene innere und äussere Oberfläche des frei hervorragenden Theiles der hornartigen Stachelwand einzelne aufgelagerte Bündel von Leptothrixfäden zeigt". Er fasst die letzteren daher als ganz nebensächlich auf und schlägt vor, die Namen Pharyngomycosis leptothricia und Mycosis benigna endgiltig fallen zu lassen und dafür *Hyperkeratosis lacunaris* einzuführen.

Die sechs von *Siebenmann* beobachteten Fälle betrafen sämmtlich weibliche Individuen (schon von den früheren Beobachtern wird hervorgehoben, dass die Affection meistens weibliche Individuen befällt), bei denen die Hornbildung über beide Gaumentonsillen, die hintere und seitliche Pharynxwand und den Zungengrund ausgebreitet war. Die Excrescenzen zeigten eine verschiedene Form: sie bildeten entweder harte spitze Stacheln von 1 mm bis $1^1/_2$ Ctm. Länge, welche „theils aus geschichteten Lagen von kernlosen verhornten Epithelien, theils aus einer homogenen Hornsubstanz, wie sie dem menschlichen Haar eigen ist", bestanden; im Centrum liessen dieselben ein feines spaltförmiges Lumen erkennen, welches mit Detritus und Bakterien gefüllt war und in das die innersten Epithellagen der Wandung fetzig hineinhiengen; an den frei aus der Krypte hervorragenden Theile des Stachels zeigte sich die Oberfläche desselben etwas zerfasert und mit Bündeln von Leptothrixfäden besetzt; oder, und zwar war dies das seltenere Verhalten,

---

[1]) *Th. Heryng,* Zeitschr. f. klin. Med. VII. 1883.

[2]) *Siebenmann* l. c. p. 372 u. f.

Digitized by Google
Original from UNIVERSITY OF MICHIGAN
Generated on 2019-07-08 20:04 GMT / http://hdl.handle.net/2027/mdp.39015043503450
Public Domain in the United States, Google-digitized / http://www.hathitrust.org/access_use#pd-us-google

die Excrescenzen erschienen als halbkugelige, stecknadelkopfgrosse Höckerchen, welche am Epithel der Lacunen hafteten und sich bei der mikroskopischen Untersuchung „als solide anscheinend geschlossene Cysten erwiesen, deren fest mit der Wand verwachsener Inhalt von einer Epithelperle gebildet“ wurde.

Das Oberflächenepithel der Tonsillen, welche *Siebenmann* behufs mikroskopischer Untersuchung exstirpiert hatte, erschien vollständig unverändert, sowohl was seine Dicke als was die Beschaffenheit seiner zelligen Elemente betrifft. Dagegen zeigten sämmtliche Krypten eine „geradezu enorme Verdickung ihrer epithelialen Wandung.“ Die Zellen der dem Pfropf direct anliegenden Epithellagen enthielten kleine stark lichtbrechende Körner, welche sich mit Haematoxylin nicht färbten. Keratohyalin konnte in der Kryptenwand nicht nachgewiesen werden. In der Umgebung der Krypten fehlte jedes Zeichen von Entzündung, wie Hypertrophie des Bindegewebes und stärkere Rundzelleninfiltration; im Gegentheile erwähnt *Siebenmann*, dass das Gewebe der exstirpierten Tonsillen im Verhältnis zu der Masse des vorhandenen Bindegewebes etwas arm an lymphoidem Gewebe war.

Obwohl dem Gesagten zufolge die Stachelbildung in den Balgdrüsen des *Waldeyer*'schen adenoiden Schlundringes den Laryngologen schon seit dem Jahre 1873 bekannt ist und in neuester Zeit durch *Siebenmann* das Wesen dieses Processes richtig gestellt wurde, so scheint derselbe doch bisher die Aufmerksamkeit der pathologischen Anatomen nicht auf sich gelenkt zu haben, wenigstens wird in den gebräuchlichen Lehr- und Handbüchern der pathologischen Anatomie nichts davon erwähnt.

Aus diesem Grunde dürfte die Mittheilung über drei neue derartige Fälle, die als zufälliger Nebenbefund an der Leiche bei der Section constatiert wurden, nicht überflüssig erscheinen, zumal dabei die Gelegenheit gegeben war, das ganze Gebiet des *Waldeyer*'schen adenoiden Schlundringes anatomisch zu untersuchen.

I. Fall. Altes in Alkohol aufbewahrtes Präparat (Nr. 2802) der Sammlung des hiesigen Institutes mit der Bezeichnung: *„Pfropfbildung in den Balgdrüsen des Zungengrundes“* von einem an Vitium cordis verstorbenen 45jährigen Manne herrührend.

Die gewöhnlich grosse Zunge zeigt in ihrem vor den Papillae circumvallatae befindlichen Antheile nichts Auffälliges; ebenso auch die zunächst auf die Reihe der Papillae circumvallatae folgende und mit dieser parallel verlaufende 2 cm breite vordere Hälfte des Zungengrundes. Dagegen erscheint der noch übrige Theil

Digitized by Google
Original from UNIVERSITY OF MICHIGAN
Generated on 2019-07-08 20:04 GMT / http://hdl.handle.net/2027/mdp.39015043503450
Public Domain in the United States, Google-digitized / http://www.hathitrust.org/access_use#pd-us-google

desselben nach hinten bis zur Epiglottis und nach den Seiten bis zu den Tonsillen mit zahlreichen hirsekorn- bis stecknadelkopfgrossen, hart anzufühlenden, gelblichen, theils halbkugeligen, an der Oberfläche mit einer Delle versehenen, theils spitzigen Hervorragungen bedeckt, die in der Schleimhaut sitzen und über dieselbe nur wenig protuberieren. Durch Kratzen mit dem Finger gelingt es leicht, aus den Hervorragungen härtliche Pfröpfe zu entfernen, so dass dann bis 2 mm tiefe Grübchen zurückbleiben. Die ausgehebelten Pfröpfe sind höchstens 3 mm lang und besitzen eine längsovale Gestalt. Die gleichen Hervorragungen finden sich in ziemlicher Zahl auch an den 2 cm langen und 1 cm breiten, wenig prominenten Tonsillen, dagegen fehlen dieselben im ganzen übrigen Pharynx; vielmehr ist hier die Schleimhaut der Arcus palatoglossi und palatopharyngei, sowie die der seitlichen, oberen und hinteren Pharynxwand und der Epiglottis vollkommen glatt.

Die behufs mikroskopischer Untersuchung von Stücken des Zungengrundes und der Tonsillen nach Einbettung in Celloidin angefertigten Schnitte wurden theils mit Cochenillealaun nach *Csokor*, theils mit Haematoxylin-Eosin, theils auch nach der *Weigert*'schen Fibrinfärbungsmethode gefärbt.

An denselben zeigte sich das Oberflächenepithel gänzlich unverändert. Entsprechend den Pfröpfen, welche in den Lacunen der Balgdrüsen resp. Tonsillen lagerten, senkte sich dasselbe steil und tief in das unterliegende Gewebe ein und war in seiner Structur insofern verändert, als seine tiefste Lage nicht durch cylindrische, sondern mehr niedrig cubische oder polygonale Zellen gebildet wurde. In den mittleren Lagen wurden die Zellen immer niedriger und flacher, waren aber noch mit einem deutlichen Kerne versehen. Die oberflächlichsten, dem Pfropfe direct anliegenden und in die Masse desselben ohne merkliche Grenze übergehenden Zellen waren ganz plattgedrückt, homogen aussehend und kernlos. Keratohyalin war nirgends in dem Wandepithel nachzuweisen. Die Pfröpfe selbst waren lang und schmal, bestanden aus zahlreichen Schichten von verhorntem Epithel und enthielten im Inneren ein spaltförmiges Lumen, welches mit Detritus erfüllt war und in welches die innersten, wie zerfasert erscheinenden Hornlagen frei hineinragten. Ebenso wurde der über die Oberfläche des Zungengrundes oder der Tonsillen hervorragende Theil der Pfröpfe durch vielfach zerworfene und zerrissene Lagen von verhornten Epithelien gebildet, zwischen die Detritus, verschiedenartige Mikroorganismen, darunter auch Leptothrixfäden eingelagert waren, welche aber niemals in die tieferen Hornschichten oder das Epithel der Wand

Digitized by Google
Original from UNIVERSITY OF MICHIGAN
Generated on 2019-07-08 20:04 GMT / http://hdl.handle.net/2027/mdp.39015043503450
Public Domain in the United States, Google-digitized / http://www.hathitrust.org/access_use#pd-us-google

eindrangen. Nach aussen hin war das Epithel, ohne dass Papillenbildung zu bemerken war, von lymphatischem Gewebe, wie es den Balgdrüsen des Zungengrundes und den Tonsillen entspicht, umgeben. Stärkere Leukocytenanhäufung oder entzündliche Infiltration in demselben war nicht zu bemerken.

II. Fall. Bei der am 18. Mai 1895 im hiesigen Institute vorgenommenen Section einer auf der II. internen Abtheilung des Herrn Regierungsrathes Prof. Dr. *Pribram* verstorbenen 54jährigen Frau, bei welcher die pathologisch-anatomische Diagnose lautete: „Stenosis et insufficientia valvularum aortae. Endarteriitis chron. deformans. Hyperaemia mechanica et hydrops universalis. Thrombosis auriculae cordis d. Infarctus haemorrhagici pulmonum. Morbus Brighti chron. Cholelithiasis. Cicatrix et myoma ventriculi. *„Cornua cutanea“* linguae“, fanden sich an der Zunge ausser einer durch die Verlängerung der Papillae filiformes auffallenden kreisförmig begrenzten, ungefähr 2 cm im Durchmesser haltenden Stelle ihres Rückens im Bereiche des Grundes 1 cm hinter den Papillae circumvallatae beginnend vereinzelte zerstreut stehende aus den Krypten der daselbst befindlichen Balgdrüsen hervorragende spitzige, gelbe, bis 3 mm lange und 1 mm dicke hart anzufühlende Stacheln, welche in ihrem Boden fest hafteten. Die Tonsillen liessen makroskopisch keine pathologische Veränderung erkennen. Die Schleimhaut des ganzen Pharynx war glatt und blass.

Die von diesem Falle nach denselben Methoden wie vom ersten angefertigten mikroskopischen Präparate zeigten im Wesentlichen die gleichen Verhältnisse, wiesen jedoch in manchen Punkten einige Unterschiede auf. Das normal beschaffene, auf einer mit flachen Papillen versehenen Mucosa aufsitzende Oberflächenepithel senkte sich an jenen Stellen, wo es die aus verhornten Zellen bestehenden und mit weitem centralen Lumen versehenen Stacheln trug, nicht tief und steil, sondern mehr muldenförmig ein und verlor daselbst die Papillen aber nicht vollständig, sondern diese erschienen nur verbreitert und niedriger. Die Dicke der nicht verhornten Epithellage wurde gegen den Grund der Krypten zu allmählich niedriger. Hier lag dann unter dem Epithel eine schmale wie atrophisch aussehende Schicht von lymphoidem Gewebe. Gegen die centrale Höhle und die frei hervorragende Spitze waren die Hornmassen stark zerfasert und mit Leptothrixfäden bedeckt; einzelne der Stacheln enthielten auch Kalkconcremente eingesprengt. Die mikroskopische Untersuchung der Tonsillen dieses Falles ergab entsprechend dem negativen makroskopischen Befunde an denselben

Digitized by Google
Original from UNIVERSITY OF MICHIGAN
Generated on 2019-07-08 20:04 GMT / http://hdl.handle.net/2027/mdp.39015043503450
Public Domain in the United States, Google-digitized / http://www.hathitrust.org/access_use#pd-us-google

nur ganz geringe Verhornung des Epithels im Grunde einzelner Krypten. Auch in diesem Falle konnten weder Keratohyalinkörner noch irgendwelche Entzündungserscheinungen in den Krypten nachgewiesen werden.

III. Fall. Die am 14. Februar 1896 stattgefundene Obduction der Leiche einer 33jährigen auf der psychiatrischen Klinik des Herrn Professor Dr. *Arnold Pick* verstorbenen Frau ergab folgende pathologisch-anatomische Diagnose: Leptomeningitis chron. Cysticercus cellulosae intrameningealis ad basim cerebri. Atrophia cerebri. Encephalomalacia circumscripta multiplex. Ulcera catarrhalia laryngis. Tbc. obsoleta apicum pulmonum et gland. lymph. peribronchialium. Infarctus haemorrhagicus pulm. d. Steatosis hepatis. Pyelonephritis suppurativa sin. Hypertrophia muscularis vesicae urinariae. Ulcus probabiliter lueticum ad anum. Colpitis necrotisans. Perimetritis chron. adhaesiva. Periostitis costae X. sin. Decubitus gangraenosus in regione sacrali. Thrombosis v. fem. et v. iliacae int. sin. Oedema extremitatis inf. sin. *„Hyperkeratosis in glandulis lenticularibus linguae.“* Am Zungengrunde ragten in dem 2 cm hinter den Papillae circumvallatae beginnenden und nach rückwärts bis zur Epiglottis reichenden Gebiete zahlreiche feine, höchstens 1 mm lange, weisse, ziemlich weiche und fest haftende Spitzen aus kleinen Grübchen der Schleimhaut hervor. Die Tonsillen sowie die Pharynxwände zeigten nichts Abnormes.

Mikroskopisch bestanden diese Spitzen aus verhornten Epithelmassen, welche theils solide an der Oberfläche zerfaserte Excrescenzen, theils mit Detritus gefüllte Cystchen bildeten und halbkugeligen oder kraterförmigen Einsenkungen des Oberflächenepithels aufsassen. Dieses zeigte in den Buchten keine Verschmälerung, aber deutliche Papillenbildung und war aussen von einer schmalen Zone lymphadenoiden Gewebes umgeben. Entzündliche Infiltration oder Eindringen von Mikroorganismen in das Gewebe konnte nicht nachgewiesen werden. Keratohyalin fehlte vollständig. Die Tonsillen liessen wie beim zweiten Falle nur in der Tiefe der Krypten spärliche Hornschichtenbildung erkennen.

Fasst man die Ergebnisse der Untersuchung der drei mitgetheilten Fälle zusammen, so muss man sagen, es handelt sich hier lediglich um eine abnorm starke Verhornung des Epithels im Bereiche der Zungenbalgdrüsen und der Krypten der Tonsillen, also um eine *reine Hyperkeratose*. Diese Auffassung findet ihre Begründung in der Zusammensetzung, der Form und dem Sitze der Excrescenzen, in dem Verhalten des unterliegenden Epithels, des

Digitized by Google
Original from UNIVERSITY OF MICHIGAN
Generated on 2019-07-08 20:04 GMT / http://hdl.handle.net/2027/mdp.39015043503450
Public Domain in the United States, Google-digitized / http://www.hathitrust.org/access_use#pd-us-google

Binde- und lymphatischen Gewebes, namentlich dem Fehlen jeglicher abgelaufenen oder recenten Entzündung daselbst, sowie endlich in der nur ganz oberflächlichen Auflagerung von Mikroorganismen, welche dem zufolge für den Process ohne Bedeutung waren.

Die drei hier beschriebenen Fälle stimmen somit in ihrem Wesen mit den von *Siebenmann* mitgetheilten überein und erscheint die Inanspruchnahme der von diesem Autor vorgeschlagenen Bezeichnung *„Hyperkeratosis lacunaris"* für dieselben gerechtfertigt.

Wenn man jedoch die hier mitgetheilten Fälle mit den Fällen von *Siebenmann* vergleicht, so sind doch einige, wenn auch unbedeutende Unterschiede zu bemerken. Die Hyperkeratose erstreckte sich in meinem zweiten und dritten Falle nur auf den Zungengrund und blos im ersten Falle ausserdem noch auf die Tonsillen. Die seitlichen, die hintere und die obere Pharynxwand waren von derselben stets frei, während *Siebenmann* [1]) in allen sechs Fällen „die Affection über beide Gaumentonsillen, die hintere und seitliche Pharynxwand und den Zungengrund ausgebreitet fand".

Das nicht verhornte Epithel der Kryptenwand erschien in meinen Fällen gegenüber dem Oberflächenepithel deutlich verdünnt, während *Siebenmann* von diesem Verhalten keine Erwähnung thut, sondern nur allgemein sagt,[2]) dass „sämmtliche Krypten nicht bloss eine dreifache, sondern eine geradezu enorme Verdickung ihrer epithelialen Wandung zeigten."

Weiter liessen sich in den Krypten meines zweiten und dritten Falles, wenn auch abgeflachte, so doch deutliche Papillen der Mucosa nachweisen, während es bei *Siebenmann* [3]) heisst: „Obwol eine papilläre Anordnung der Gewebselemente fehlt, besitzt das mikroskopische Bild der Kryptenwand mit der aufgelagerten Masse des Pfropfes doch Aehnlichkeit mit der Cutis."

Hervorzuheben wäre endlich noch, dass mein erster Fall ein männliches Individuum betraf.

Nach seiner Genese muss der Process als eine abnorme Verhornung aufgefasst werden.

Bezüglich der Aetiologie ist nichts Sicheres bekannt. *Siebenmann* [4]) bemerkt zu der Frage, „warum diese Stacheln in der Pars oralis häufiger und in derberer Consistenz sich finden, als im Retronasalraum, dass dieser Unterschied bedingt ist durch die Ver-

[1]) l. c. p. 367.
[2]) l. c. p. 370.
[3]) l. c. p. 371.
[4]) l. c. p. 372.

Digitized by Google
Original from UNIVERSITY OF MICHIGAN
Generated on 2019-07-08 20:04 GMT / http://hdl.handle.net/2027/mdp.39015043503450
Public Domain in the United States, Google-digitized / http://www.hathitrust.org/access_use#pd-us-google

schiedenheit des Epithels in den genannten beiden Abschnitten des Pharynx; denn erstere ist mit Plattenepithel, letzterer mit Cylinderepithel überzogen; Plattenepithel verhornt aber erfahrungsgemäss viel leichter als Cylinderepithel."

Bei der Deutung des Processes fasst *Siebenmann* die Hyperkeratose als ein Schutzbestreben des Organismus gegen das Eindringen schädlicher Agentien auf. In dieser Hinsicht möchte ich betonen, dass denn doch diese Hyperkeratose, wenn auch bei Vorhandensein derselben eine Schutzwirkung gegenüber Mikroorganismen angenommen werden kann, zweifellos eine pathologische Bildung darstellt, so gut wie die pathologischen Epithelverdickungen an anderen Schleimhäuten, so am Oberflächenepithel der Zunge, der Wangen, der Harnblasen- und Harnröhrenschleimhaut etc.

Erklärung der Abbildung auf Tafel VI.

Rechte Hälfte der Zunge mit Tonsille und weichem Gaumen von dem 1. Falle.
Stachelbildung in den lenticularen Drüsen des Zungengrundes und in den Krypten der Tonsillen.

Digitized by Google
Original from UNIVERSITY OF MICHIGAN
Generated on 2019-07-08 20:04 GMT / http://hdl.handle.net/2027/mdp.39015043503450
Public Domain in the United States, Google-digitized / http://www.hathitrust.org/access_use#pd-us-google

(Aus der medizinischen Klinik des Prof. von Jaksch in Prag.)

ÜBER DEN EIWEISSGEHALT PATHOLOGISCHER FLÜSSIGKEITEN.

Von

Prof. Dr. ADOLF OTT.

(Hierzu drei Tabellen im Texte.)

Seit *C. Schmidt*[1] im Jahre 1850 die Ergebnisse seiner Untersuchungen über den Eiweissgehalt pathologischer Flüssigkeiten veröffentlichte, waren diese wiederholt Gegenstand neuer Untersuchung geworden. Die meisten Forscher stellten sich die Aufgabe, die Ergebnisse derselben in ein gewisses System zu bringen und den gefundenen Eiweissgehalt an sich, sowie in seinen Beziehungen zum spezifischen Gewicht für die Diagnose und Prognose zu verwerthen. Im Beginne befassten sich nur wenige, wie *Hoppe*[2] und *Wachsmuth*[3] mit dem Gegenstande. Hierauf folgte eine lange Pause, bis *Méhn*[4] im Jahre 1872 die Resultate seiner umfangreichen Untersuchungen, welche sich hauptsächlich auf die Ex- und Transsudate der Pleura bezogen, publizierte. *Méhn* hatte sich bereits bemüht, ein gewisses gesetzmässiges Verhältnis zwischen festen Bestandtheilen und spez. Gewicht heraus zu finden. Ihm folgend haben dann *Reuss*[5] und *Runeberg*[6] gestützt auf ausgedehnte eigene Untersuchungen und auf jene anderer Forscher, erstrebt, die Abhängigkeit des spez. Gewichtes vom Eiweissgehalt der Flüssigkeit nachzuweisen, um damit der Praxis ein Mittel an die Hand zu geben, ohne weitläufigere, zeitraubende Untersuchung auf den Eiweissgehalt der Flüssigkeit schliessen zu können. Verwandten Zwecken galten auch die späteren Arbeiten von *F. A. Hoffmann*[7] *Citron*[8] *Neuenkirchen*[9] *Lunin*[10] *Bernheim*[11] *v. Jaksch*[12] *Sansoni* und *Fornaca.*[13] Die Mehrzahl derselben beschäftigte sich mit der

Digitized by Google
Original from UNIVERSITY OF MICHIGAN
Generated on 2019-07-08 20:04 GMT / http://hdl.handle.net/2027/mdp.39015043503450
Public Domain in the United States, Google-digitized / http://www.hathitrust.org/access_use#pd-us-google

kritischen Beleuchtung der von *Reuss* und *Runeberg* besonders angeregten Frage unter Zugrundelegung des ihnen zur Verfügung gestandenen Beobachtungsmaterials. Sie stimmen ziemlich darin überein, dass wohl ein gewisser Parallelismus zwischen den beiden Faktoren: dem spez. Gewichte und dem Eiweissgehalte pathologischer Flüssigkeiten bestehe, heben aber gleichzeitig hervor, dass dies nur für die Mehrzahl der Fälle Gültigkeit habe, nachdem die zu Grunde gelegten Beobachtungen nicht selten das Gegentheil erweisen.

So sagt *Neuenkirchen:* Im Grossen und Ganzen sind die Schwankungen innerhalb des Eiweissgehaltes, der einem spez. Gew. zukommt, zu weite, um meinen Erfahrungen nach für dieses Verhältniss gültige Formeln aufzustellen. Der aus dem spez. Gew. herausgerechnete Albumingehalt dürfte nur in einem kleinen Theil der Fälle zutreffen. *Citron* äussert sich: dass selbst die sorgfältigste Ermittlung des spez. Gewichtes nur einen annähernden Schluss auf den Eiweissgehalt pathologischer Flüssigkeiten gestatte. Ebenso fand *Lunin*,[16] dass die Abhängigkeit des spez. Gewichtes von dem Eiweissgehalte keineswegs eine so konstante sei, wie *Reuss* und *Runeberg* angenommen haben, im Gegentheil die Schwankungen zu grosse wären, um die Aufstellung allgemein gültiger Regeln zu gestatten.

Diesen gegenüber stehen die neueren Arbeiten auf diesem Gebiete, die von *Bernheim* und *Sansoni* und *Fornaca:* Ersterer kommt auf der Basis seiner Untersuchungen und Anwendung einer Modifikation der *Reuss-Runeberg*'schen Berechnungsformeln zu dem Ausspruche: Aus dem spez. Gewicht erhalten wir durch Rechnung einen Eiweissgehalt, welcher dem Durchschnittswerth entspricht, wie ihn eine grössere Anzahl von Wägungen für das spez. Gewicht ergibt. Dabei kann *Bernheim* aber nicht unterlassen, zu bemerken, dass auch er eine ganze Reihe von Fällen gefunden habe, wo bei demselben spez. Gewicht der Eiweissgehalt erheblich differierte oder wo ein höheres spez. Gewicht mit einem geringeren Eiweissgehalt in Verbindung stand. *Sansoni* und *Fornaca* fanden auf Grund ihrer Beobachtungen, dass eine gewisse Beziehung zwischen spez. Gewicht und Stickstoff- (resp. Eiweiss-)gehalt bestehe, besonders, wenn beide hoch sind, dagegen sich Differenzen ergaben, wo das spez. Gewicht niedrig war.

Prüft man selbst die den einzelnen Abhandlungen beigegebenen ziffernmässigen Daten, so wird man nicht gänzlich in Abrede stellen können, dass das spez. Gewicht bei einzelnen Erkrankungen in gröberen Umrissen im Verhältnis zu dem Eiweissgehalte der

Digitized by Google
Original from UNIVERSITY OF MICHIGAN
Generated on 2019-07-08 20:04 GMT / http://hdl.handle.net/2027/mdp.39015043503450
Public Domain in the United States, Google-digitized / http://www.hathitrust.org/access_use#pd-us-google

pathologischen Flüssigkeiten stehe. Zugleich wird man aber die Ueberzeugung gewinnen, dass dieses Verhältnis durchaus kein gesetzmässiges sei und deshalb für die Erschliessung des Eiweissgehaltes nur mit grosser Einschränkung angenommen werden könne. Eine unveränderliche Grenze der Werthe für die eine oder andere Krankheitsform ergibt sich durchaus nicht, im Gegentheil, das spez. Gewicht zeigt ebenso wie das Eiweissprocent nicht selten bedeutende Differenzen. Forscht man der Ursache nach, wodurch dieses Verhalten bedingt sein könne, so wird man nicht unschwer die Momente herausfinden, welche für den Eiweissgehalt eines Ex- oder Transsudates massgebend sind. Vor Allem wird hier das Eiweissgehalt des Blutes, aus welchem die pathologischen Flüssigkeiten abstammen, in Erwägung gezogen werden müssen, und wie veränderlich dieser Faktor ist, geht aus den diesbezüglichen Arbeiten von *v. Jaksch*[17] deutlich hervor. Hat ja auch *Wachsmuth*[19] bereits ausdrücklich darauf hingewiesen, von welch grosser Bedeutung die Zusammensetzung des Blutes zur Zeit der Flüssigkeitsentwicklung auf den Eiweissgehalt derselben sei. Ausserdem werden aber noch die konstitutionellen Verhältnisse, der Gefässreichthum, die Beschaffenheit der Gefässwände, der Blutdruck, der Druck der Flüssigkeit auf die Seitenwände der sie umschliessenden Körperhöhle, sowie das kürzere oder längere Verweilen der Flüssigkeit in dem betreffenden Hohlraum den Eiweissgehalt beeinflussen. Wenn man die Literatur im Hinblick auf diese ursächlichen Momente durchmustert, so findet man, dass dieselben schon mehrfach Berücksichtigung gefunden haben. So haben *Mya* und *Viglezio*,[15] dargethan, dass die Veränderungen der Eiweissmenge im Blute bei Krankheiten in direktem Verhältnis zu den Veränderungen derselben in den Transsudaten stehen, und dass Drucksteigerung im Gefässsystem eine Steigerung des Albumingehaltes in den pathologischen Flüssigkeiten bewirke. *Lehmann*[16] bemerkt ausdrücklich: „Je ärmer das Blut an Albumin ist, desto weniger finden wir auch im Transsudate," und weiter: „Wenn Transsudate sehr lange in serösen Höhlen stagnieren, so wird die Flüssigkeit eiweissreicher." *Runeberg,* welcher sich am eingehendsten mit den Ursachen des Eiweissgehaltes pathologischer Flüssigkeiten beschäftigt hat, weist darauf hin, dass die Beschaffenheit der Capillaren in den verschiedenen Gefässgebieten an und für sich einen grossen Einfluss auf den Eiweissgehalt ausübt, dass die Steigerung des Druckes in dem betreffenden Hohlraum eine Steigerung des Eiweissgehaltes bedinge, sowie dass der jeweilige Seitendruck in den transsucierenden Gefässen den Eiweissgehalt beeinflusse.

Digitized by Google
Original from UNIVERSITY OF MICHIGAN
Generated on 2019-07-08 20:04 GMT / http://hdl.handle.net/2027/mdp.39015043503450
Public Domain in the United States, Google-digitized / http://www.hathitrust.org/access_use#pd-us-google

In Berücksichtigung aller dieser Umstände wird es also begreiflich sein, warum sich nicht leicht eine bestimmte Gränze ziehen lässt. Wie veränderlich dieselbe ist, lehrt uns die tägliche Erfahrung. Es liessen sich höchstens, wie *Reuss* bemerkt, Durchschnittswerthe aufstellen, welche gleichsam ein ideales Minimum für Exsudate und ein ideales Maximum für Transsudate darstellen. Wenn *Runeberg* die Ansicht ausspricht, dass man bei Abdominalflüssigkeiten aus dem jeweiligen Eiweissgehalte auf die sie bedingenden Erkrankungen schliessen könne, so sieht er sich doch in Anbetracht der von ihm hervorgehobenen Einflüsse, zu der Bemerkung veranlasst: „dass es dabei stets nothwendig sei, alle Umstände genau in Erwägung zu ziehen, die einen Einfluss auf den Eiweissgehalt ausüben könnten. Aus dem Albumingehalt allein, ohne Berücksichtigung der übrigen Erscheinungen könne man nicht auf die Art des Processes schliessen.“ *F. A. Hoffmann,* welcher eine grössere Anzahl eigener und fremder Beobachtungen registriert hat, kömmt auch zu der Ansicht, dass sich eine Tabelle aus den Zahlen nicht konstruieren lasse, diese nur eine schematische sein könne, weil sich bei den einzelnen Erkrankungen alle möglichen Uebergänge zeigen. Es kann deshalb auch nicht als allgemein giltig angenommen werden, wenn *Halliburton*[17] sagt: dass für diagnostische Zwecke die kurze Angabe genüge, dass hoher Eiweissgehalt auf Entzündung deute, während ein niedriger mit Sicherheit Entzündung ausschliesse. Dass dieses Verhalten nicht immer zutreffe, beweist der Fall *Citron's,* wo die Punktionsflüssigkeit mit dem niedrigen Eiweissprocent von 1·03 zur Fehldiagnose eines Hydrothorax führte, während die Section eine frische Pleuritis nachwies.

Aus dem Mitgetheilten ist also zu ersehen, dass die den Eiweissgehalt pathologischer Flüssigkeiten betreffenden Anschauungen noch wesentlich divergieren. Es ist wohl, den erörterten Ursachen zufolge, kaum zu erwarten, dass jemals allgemein giltige Gränzwerthe des Eiweissgehaltes und des zum Theil davon abhängigen spez. Gewichtes für die einzelnen Erkrankungsformen resp. Exsudate und Transsudate sich werden feststellen lassen. Ein endgiltiges Urtheil wird aber nur auf der Basis von sehr zahlreichen Beobachtungen zu gewinnen sein. Wenn solche im Vergleiche zu anderen medizinischen Tagesfragen relativ spärlicher sich verzeichnet finden, so mag dies vielleicht zum Theil an den bisher für die Eiweissbestimmung gebräuchlichen Methoden gelegen haben. Dieselben, selbst die von *F. A. Hoffmann* modificierte Methode *Scherer's* haben immer noch viel zu lange Zeit in Anspruch

Digitized by Google
Original from UNIVERSITY OF MICHIGAN
Generated on 2019-07-08 20:04 GMT / http://hdl.handle.net/2027/mdp.39015043503450
Public Domain in the United States, Google-digitized / http://www.hathitrust.org/access_use#pd-us-google

genommen, um bei gehäufter Arbeit fortlaufend und leicht durchgeführt werden zu können. In dieser Beziehung musste daher die von *Kjeldahl* eingeführte Methode der Stickstoffbestimmung in hohem Grade befriedigen, da sie das Hindernis grösseren Zeitaufwandes beseitigt und ausserdem die genauesten Resultate liefert. Mit derselben lässt sich eine Stickstoffbestimmung in $1^1/_2$ bis 2 Stunden durchführen, sodass, wenn nöthig, man 2—3 selbst mehr Parallelbestimmungen in einem Tage erledigen kann. Aus der hiermit gefundenen Menge des Gesammtstickstoffs lässt sich dann der Procentgehalt des Eiweisses sehr leicht berechnen, indem man dem Vorgange von *v. Jaksch* folgend, die gefundene Procentzahl Stickstoff mit dem Faktor von 6·25 multipliziert. Wohl ist damit nicht nur die im Eiweiss enthaltene Stickstoffmenge, sondern auch alle weiteren Stickstoff enthaltenden Bestandtheile: Extraktivstoffe, Harnstoff- und Harnsäure zahlenmässig zum Ausdruck gebracht. Diese können aber ganz unbeschadet vernachlässigt werden, da dieselben, wie auch schon *von Jaksch* und neuerdings *Sansoni* und *Fornaca* hervorheben, konstant nur in geringer, gleichbleibender Menge in den Flüssigkeiten enthalten sind, in keiner weiteren Beziehung zu dem Eiweissgehalte stehen.

Bisher wurden pathologische Flüssigkeiten mit Benutzung der *Kjeldahl*'schen Methode, nur von *v. Jaksch*, *Sansoni* und *Fornaca* ausgeführt. Nachdem die Resultate dieser Autoren insofern auseinander gehen, als so hohe Zahlen, wie *v. Jaksch* fand, von den italienischen Forschern nicht erreicht sind, anderseits, wie eben bemerkt, ausgedehntere Untersuchungen auf diesem Gebiete nur erwünscht sein können, unternahm ich es, die mir zur Verfügung stehenden Flüssigkeiten zu Eiweissbestimmungen zu verwerthen, und die gefundenen Resultate in Bezug auf das spez. Gewicht zu prüfen. Den Herren Collegen Prof. *v. Jaksch,* Prof. *Wölfler* und Prof. *v. Rosthorn,* welche mich mit dem Untersuchungsmaterial aus ihren Kliniken versahen, insbesondere Prof. *v. Jaksch,* der mir überdies alle zur Ausführung der Untersuchung nothwendigen Behelfe zur Verfügung stellte, sei hier der wärmste Dank für die freundliche Unterstützung der Arbeit ausgesprochen.

Die Flüssigkeiten stammten meist von Fällen, wo nur eine einmalige Punktion vorgenommen wurde, nur in der Minderzahl von solchen, wo wiederholt Punktionen gemacht wurden. Von jeder Flüssigkeit, mit wenig Ausnahmen, wurden mindestens zwei Bestimmungen gemacht und aus diesen dann das Mittel gezogen. Wo die Bestimmungen nur halbwegs bedeutendere Differenzen zeigten, wurden nochmals 2 Centralbestimmungen ausgeführt. Im

Digitized by Google
Original from UNIVERSITY OF MICHIGAN
Generated on 2019-07-08 20:04 GMT / http://hdl.handle.net/2027/mdp.39015043503450
Public Domain in the United States, Google-digitized / http://www.hathitrust.org/access_use#pd-us-google

Ganzen kamen 43 Flüssigkeiten zur Untersuchung. Die meisten waren dem Abdominalraum entnommen, dem Pleuraraum nur wenige. Dafür kamen wiederholt Eiter und Hydrocelenflüssigkeit vor.

Die aus diesen Untersuchungen gewonnenen Resultate dürften sich am leichtesten beurtheilen lassen, wenn ich dieselben nach drei Gesichtspunkten darstelle: 1) wie verhalten sich in meinen Fällen die Eiweisszahlen zu den Krankheitsformen, 2) wie verhalten sich in denselben die spez. Gewichte zu den Eiweissprocenten und 3) in welchem Verhältnis stehen meine Resultate zu jenen anderer Forscher.

Zum Zwecke leichterer Uebersicht, habe ich die gewonnenen Resultate in drei Tabellen zusammengestellt, von welchen die I. die Daten nach den einzelnen Krankheitsformen geordnet, die II. nach dem spez. Gewicht gereiht und die III. die übersichtliche Zusammenstellung meiner Resultate mit jenen anderer Autoren und zwar in der von *Bernheim* gewählten, mir als zweckentsprechend erschienenen Anordnung enthält.

Tabelle I.

Fall	Diagnose	Datum der Punktion	Spezif. Gewicht	Stickstoff in 100 gr Flüssigkeit	Auf Eiweiss % berechnet
I	Carcinoma periton.	14./10.	1018	0·649	4·056
	„	14./12.	1017	0·727	4·543
	„	8./1.	1018	0·832	5·203
II	Carcinoma periton.	18./11.	1012	0·301	1·881
	„	27./11.	1009	0·343	2·138
	„	6./12.	1009	0·416	2·61
	„	14./12.	1009	0·288	1·799
III	Carcinoma periton.	14./12.	1018	0·661	4·131
	„	21./1.	1015	0·634	3·962
	„	8./2.	1016	0·519	3·244
IV	Carcinoma periton.	14./12.	1018	0·678	4·220
I	Carcinoma pleura sin.	10./1.	1018	0·781	4·881
	„ „ dext.	20./1.	1017	0·773	4·834
	„ „ sin.	31./1.	1018	0·638	3·928
V	Tuberculos. periton.	17./1.	1019	1·047	6·558
VI	Vit. cord. Hepatit. int.	20./11.	1015	0·342	2·137
	„	28./11.	1015	0·402	2·512
VII	Vit. cord. Hepatit. int.	11./1.	1018	0·672	4·200
	„	8./2.	1019	0·714	4·462
	„	2./3.	1018	0·701	4·381
	„	18./3.	1016	0·551	3·443
VIII	Cirrhos. hepat.	28./11.	1012	0·321	2·006
	„	19./12.	1013	0·393	2·406

Digitized by Google
Original from UNIVERSITY OF MICHIGAN
Generated on 2019-07-08 20:04 GMT / http://hdl.handle.net/2027/mdp.39015043503450
Public Domain in the United States, Google-digitized / http://www.hathitrust.org/access_use#pd-us-google

Fall	Diagnose	Datum der Punktion	Spezif. Gewicht	Stickstoff in 100 gr Flüssigkeit	Auf Eiweiss % berechnet
IX	Cirrhos. hepat.	22./3.	1022	1·102	6·887
X	Echinococcus hepat.	6./12.	1009	0·057	0·360
XI	Cystovarium	28./12.	1015	0·856	5·435
XII	Cystovarium	30./12.	1010	0·291	1·818
XIII	Cystovarium	28./2.	1020	0·645	4.031
XIV	Papilloma ovarie	7./1.	1017	0·713	4·450
XV	Pyopneumothorax	14./1.	1020	0·996	6·281
	"	21./1.	1020	1·132	7·075
	"	31./1.	1022	1·428	8·928
XVI	Abscess. congest.	23./1.	1020	1·338	8·422
	"	6./2.	1022	1·430	8·937
XVII	Abscess. cruris	31./2.	1020	1·044	6·525
XVIII	Hydarthron. genu.	3./2.	1022	1·038	6·409
XIX	Hydrocele	23./12.	1032	1·245	7·776
XX	Hydrocele	23./12.	1027	0·988	6·176
XXI	Hydrocele	21./1.	1026	1·152	7·197
XXII	Hydrocele	6./2.	1028	1·256	7·851
XXIII	Hydrocele	15./3.	1017	0.956	5·975
XXIV	Hydrocele	27./2.	1020	0·711	4·419
XXV	Hydrocele	18./3.	1008	0·118	0·737

Wie aus der Tabelle I zu ersehen ist, entfielen 11 Beobachtungen auf Carcinoma peritonei. In der Mehrzahl derselben war der Eiweissgehalt ein ziemlich hoher, um 4 % herum schwankend. Fasst man alle Fälle zusammen, so zeigten sich ganz bedeutende Differenzen, da in einem Falle der Eiweissgehalt bis auf 1·799 % herabfiel, in dem andern bis zu 5·203 anstieg. Daraus geht also hervor, dass ein halbwegs bestimmtes Eiweissprocent bei Carcinoma peritonei nicht besteht. Auch im Verlaufe der Krankheit bei verschiedenen Punktionen zeigen sich verschiedene Eiweisswerthe, wenn gleich die dem einzelnen Falle zukommenden, nicht so bedeutend differieren, als wie die Werthe in ihrer Gesammtheit.

Aehnliche Resultate gaben die 3 Pleurapunktionsflüssigkeiten, welche von derselben Kranken abstammten, die die erstangeführten Zahlen von Peritonealcarcinom lieferte. Es war hier die Pleura beiderseits metastatisch ergriffen und wurde zweimal die linke, einmal die rechte Seite punktiert. Die entsprechenden Eiweisszahlen waren 4·8 und 3·93 links, und 4·8 % rechts. Im Ganzen differiert der Eiweissgehalt hier nicht wesentlich von jenem des Peritonealcarcinoms. Nach den Mittheilungen von *Méhn, C. Schmidt* u. A. sollen die im Peritonealcarcinom entstandenen Flüssigkeiten einen niedrigeren Albumingehalt aufweisen, als jene der Pleura.

Digitized by Google
Original from UNIVERSITY OF MICHIGAN
Generated on 2019-07-08 20:04 GMT / http://hdl.handle.net/2027/mdp.39015043503450
Public Domain in the United States, Google-digitized / http://www.hathitrust.org/access_use#pd-us-google

Würde man aus dem in dem Falle von Peritonealcarcinom mit 1·799 % bis 2·61 bezifferten Eiweissgehalte eine Entscheidung treffen sollen, ob es im Exsudat oder Transsudat sei, so könnte man leicht sich für Letzteres entscheiden, während die Lustration eine Peritonitis carcinomatosa nachwies.

Gleichfalls hoher und zwar noch höherer Eiweissgehalt als bei Carcinoma peritonei fand sich bei dem Falle von Peritonealtuberculose: 6·558 %, die hohe Zahl entspricht dem chronisch entzündlichen Processe, welchen die Tuberculose im Peritoneum unterhielt. Die beiden Fälle von Stauungslebern, in Folge von Klappenfehlern, welche bis zu atrophischer Muskatnussleber gediehen waren, weisen der eine 2·137, der andere 4·46 % auf. Beide Fälle waren sehr ähnlich, nur mit dem Unterschied, dass erste mehr vorgeschritten, der Patient herabgekommen, in höherem Grade änämisch, und zugleich mit stärkerer Nephritis behaftet war. Nachdem *v. Jaksch* nachgewiesen hat, dass in allen Formen von Anaemie der Eiweissgehalt des Gesammtblutes abnimmt, und wie wir oben hervorhoben, der Eiweissgehalt der pathologischen Flüssigkeiten von jenem des Blutes abhängig ist, so erklärt sich das geringere Eiweissprocent in dem ersten Falle. Die fortschreitende Abnahme im 2. Falle bei der 3. und 4. Punktion, dürfte auf dieselbe Ursache zu beziehen sein, da auch dieser Kranke immer anämischer wurde.

Bei Cirrhosis hepatis bot der Eiweissgehalt weit auseinander liegende Gränzwerthe. Während der eine Fall 2·006 und 2·406 % aufwies, war derselbe in dem anderen 6·887 %.

Bei dem ersteren Falle zeigten sich aber bereits die Zeichen exquisiter Blutarmuth und leichtes Oedem an den Unterschenkeln, ohne dass Eiweiss im Harn gefunden werden konnte.

Der zweite betraf ein jugendliches Individuum, mit noch relativ gutem Aussehen.

Auffallend gering war der Eiweissgehalt in dem Falle von Echinococcus hepatis. Die Cystenflüssigkeit ergab blos 0·360 % also den niedrigsten Eiweissbestand von allen untersuchten Flüssigkeiten. Dieser Befund bestätigt die Angaben *Halliburton's*, welcher erwähnt, dass die Eiweissstoffe nur spärlich in den Echinococcuscysten enthalten sind.

Die Ovariencysten hatten einen sehr verschieden hohen Eiweissgehalt, von 1·818 bis 5·435. Meist war derselbe ziemlich bedeutend. Es entspricht dies der von *Lehmann* ausgesprochenen Ansicht: dass, wenn Transsudate sehr lange in serösen Höhlen stagnieren, ohne resorbiert oder künstlich entfernt zu werden, wie dies am häufigsten bei Hydrocele, Ovariencysten der Fall ist, die Flüssig-

Digitized by Google
Original from UNIVERSITY OF MICHIGAN
Generated on 2019-07-08 20:04 GMT / http://hdl.handle.net/2027/mdp.39015043503450
Public Domain in the United States, Google-digitized / http://www.hathitrust.org/access_use#pd-us-google

keit eiweissreicher werde, als dies sonst bei Transsudaten gefunden wird.

Ungewöhnlich hoch waren die Zahlen in dem Falle von Pyopneumothorax. Die mittelst der *Bülau*'schen permanenten Drainage entleerte eitrige Flüssigkeit wurde, in Abständen von einer Woche und darüber, untersucht.

Es ergab sich hierbei das bemerkenswerthe Verhalten, dass der Eiweissgehalt stetig im Steigen begriffen war, trotzdem der Kranke immer mehr verfiel. Die letzt untersuchte Flüssigkeit war 3 Tage vor dem Tode entnommen. Man dürfte wohl kaum fehl gehen, wenn man hier die Ursache des steigenden Albuminprocentes trotz zunehmender Blutverarmung in der auf tuberkuloser Basis zweifellos bestehenden Entzündung der Pleura sucht, nachdem auch *C. Schmidt, Lehmann, Reuss* und *Runeberg* dieses Moment als massgebend für den höher werdenden Eiweissgehalt anerkennen. Da in unserem Falle gleichzeitig das spez. Gew. anstieg, so spricht dies gegen die Anschauung von *Méhn*; dass bei eitrigen Exsudaten der Eiweissgehalt bei lethalem Ausgange sinke, während derselbe sich auf gleicher Höhe erhalte oder steige, wenn der Kranke genest.

Unser Fall kömmt demjenigen *Bernheim's* nahe, welcher bei 3 innerhalb eines Monates vorgenommenen Punctionen einen Eiweissgehalt von 3·8—4·8 und 5·8 % aufwies. *Bernheim* ist zwar der Ansicht, dass eine solche Steigerung nur bei hämorrhagischen Flüssigkeiten vorkomme. In meinem Falle hatte jedoch die Flüssigkeit ein rein eitriges Aussehen, ohne bemerkbare Blutbeimengung. Der Eiweissgehalt erreichte eine solche Höhe, wie wir sie nur bei der aus Abscessen entleerten rein eitrigen Flüssigkeit gefunden haben.

Die eitrigen Flüssigkeiten, welche 2mal Congestionsabscessen bei Wirbelcaries und einmal einem kalten Abscess am Oberschenkel entstammten, zeigten immer hohen Albumingehalt; erstere 8·422 und 8·937 %, letztere 6·525 %. Es entspricht dieser Befund den in der Literatur angegebenen Mengen.

Ein Fall von Hydarthron genu, wobei eine hellgelbe limpide Flüssigkeit entleert wurde, ergab einen Eiweissgehalt von 6·409 %.

Von Hydroceleflüssigkeiten sind 7 untersucht worden. Der Eiweissgehalt zeigte sehr bedeutende Differenzen: Von 0.737 bis 7·851 %. In den meisten der untersuchten Hydroceleflüssigkeiten war der Eiweissgehalt ein sehr hoher. Wir finden darin die Angaben von *Hammarsten*[18] und *Wachsmuth* bestätigt. Letzterer spricht sich bereits dahin aus, dass er die höchsten Eiweisswerthe bei Hydrocele fand. In der Mehrzahl der von mir untersuchten

Digitized by Google
Original from UNIVERSITY OF MICHIGAN
Generated on 2019-07-08 20:04 GMT / http://hdl.handle.net/2027/mdp.39015043503450
Public Domain in the United States, Google-digitized / http://www.hathitrust.org/access_use#pd-us-google

Flüssigkeiten war eine auffallende Menge von Cholestearinkrystallen enthalten, eine Erscheinung, welche von *Hammarsten* in seinem Lehrbuch der physiologisch chemischen Analyse ganz besonders hervorgehoben wird. Uebrigens dürfte auch die Bemerkung *Hoppe-Seyler*;[19] dass in alten Exsudaten sich gewöhnlich schöne krystallinische Niederschläge von Cholestearin bilden, auch auf diese lang dauernden, meist langsam sich entwickelnden Flüssigkeitsansammlungen in der Tunica vaginalis propria zu beziehen sein.

Wenn man die hier aufgeführten und im Einzelnen erörterten Resultate in ihren Beziehungen zu den jeweiligen Krankheitsformen zusammenfasst, so muss man wohl sagen: *dass ein bestimmter Eiweissgehalt einer und derselben Krankheitsform resp. Exsudat oder Transsudat nicht entspricht.* Man kann höchstens so viel daraus entnehmen, dass diejenigen Erkrankungen, welche mit irgend welcher entzündlichen Reizung einhergehen, höhere Eiweissprocente ergeben, als man solche allgemein für Transsudate annimmt, ferner dass eitrige Processe den höchsten Eiweissgehalt liefern, dass aber ein gesetzmässiges Verhalten, als diagnostischer Behelf, aus den eben angeführten Gründen wohl kaum jemals als Regel werde aufgestellt werden können.

Nachdem ich noch darauf zurückkommen werde, verzichte ich vorläufig auf die eingehendere Erörterung und gehe sofort zum zweiten der aufgestellten drei Gesichtspunkte auf Grundlage der Tabelle II über, in welcher die Beobachtungen nach dem spez. Gewicht, vom niedrigsten ansteigend, gereiht sind.

Tabelle II.

Diagnose	Spezif. Gewicht	Stickstoff in 100 gr Flüssigkeit	Auf Eiweiss % berechnet
Hydrocele	1008	0·118	0·737
Echinococcus hepat.	1009	0·057	0·360
Carcinoma periton.	1009	0·343	2·138
„	1009	0·416	2·610
„	1009	0·288	1·799
Cystovarium	1010	0·291	1·818
Vit. cord. Hepatit. int.	1011	0·342	2·37
Carcinoma periton.	1012	0·301	1·881
Cirrhosis hepat.	1012	0·321	2·006
„	1013	0·393	2·406
Cystovarium	1015	0·856	5·435
Vit. cord. Hepatit. int.	1015	0·402	2·512

Digitized by Google
Original from UNIVERSITY OF MICHIGAN
Generated on 2019-07-08 20:04 GMT / http://hdl.handle.net/2027/mdp.39015043503450
Public Domain in the United States, Google-digitized / http://www.hathitrust.org/access_use#pd-us-google

Diagnose	Spezif. Gewicht	Stickstoff in 100 gr Flüssigkeit	Auf Eiweiss % berechnet
Carcinoma periton.	1015	0·634	3·962
„	1016	0·519	3·244
Vit. cord. Hepat. int.	1016	0·551	3·443
Carcinoma periton.	1017	0·727	4·543
Papilloma ovarii	1017	0·712	4·450
Carcinoma pleura	1017	0·773	4·834
Hydrocele	1017	0·701	4·381
Vit. cord. Hepatit. int.	1018	0·672	4·200
„	1018	0·649	4·056
Carcinoma periton.	1018	0·661	4·121
„	1018	0·678	4·220
„	1018	0·651	4·068
„	1018	0·832	5·203
Carcinoma pleura	1018	0·781	4·880
„	1018	0·638	3·928
Vit. cord. Hepatit. int.	1019	0·714	4·462
Tuberculos. periton.	1019	1·047	6·558
Cystovarium	1020	0·645	4·031
Pyopneumothorax	1020	0·996	6·281
„	1020	1·132	7·075
Abscess. crur.	1020	1·044	6·525
Abscess. congest.	1020	1·338	8·422
Hydrocele	1020	0·711	4·419
Hydarthron	1022	1·038	6·409
Abscessus congest.	1022	1·430	8·937
Pyopneumothorax	1022	1·428	8·928
Cirrhosis hepat.	1022	1·102	6·887
Hydrocele	1027	1·152	7·197
„	1027	0·988	6.178
„	1028	1·256	7·851
„	1032	1·245	7·776

Wenn man die spez. Gewichte mit den denselben zugehörigen Eiweissprocenten vergleicht, so muss man dabei auch die Provenienz der Flüssigkeit berücksichtigen. Denn es ist nicht gleichgültig, ob die Flüssigkeit aus dem Peritonealcavum oder einer Ovarialcyste, aus der Tunica vaginalis propria oder sonst wo abstammt. Ein eklatantes Beispiel zur Illustration dieser Anschauung liefern uns die Flüssigkeiten von Carcinoma peritonei und jene von Echincoccus hepatis. Beide haben ein und dasselbe spec. Gewicht von 1009, erstere jedoch ein Eiweissprocent von 2·6, und letztere von 0·360%. Aehnliches zeigten uns die Flüssigkeiten von atrophischer Muskatnussleber und Ovariencyste. Beide haben das spez. Gewicht

Digitized by Google
Original from UNIVERSITY OF MICHIGAN
Generated on 2019-07-08 20:04 GMT / http://hdl.handle.net/2027/mdp.39015043503450
Public Domain in the United States, Google-digitized / http://www.hathitrust.org/access_use#pd-us-google

von 1015, aber ein Eiweissprocent von 2·512 die erstere, von 5·435 % die letztere. Insofern wäre also die Bemerkung von *Sansoni* und *Fornaca* berechtigt, wenn dieselben der gefundenen Stickstoff resp. Eiweissmenge eine gewisse diagnostische Beziehung dann zugestehen, wenn die Provenienz der Flüssigkeit bekannt ist.

Nehmen wir das Verhältnis des spez. Gewichtes zum Albumingehalt in meinen Fällen zur Grundlage der Betrachtung, so sehen wir, dass dieses in der mannigfachsten Weise differiert. In erster Linie wollen wir sehen, wie sich dieses Verhältnis bei einer und derselben Krankheit gestaltet. Da ergibt sich, dass bei derselben Krankheit und gleichem spez. Gewicht ein sehr verschieden grosser Eiweissgehalt auftreten kann. So z. B. bei Carcinoma peritonei, wo bei dem spez. Gewichte von 1009 das Eiweissprocent einmal 1·799, das anderemal 2·138 % beträgt, ferner bei dem spez. Gewichte von 1018 sich einmal mit 4·068, das anderemal mit 5·203 % beziffert. Dasselbe Verhalten findet man beim Pyopneumothorax, wo das spez. Gewicht von 1020 einmal einem Eiweissprocent von 6·281, das anderemal von 7·075 zugehört; ferner bei Hydrocele das spez. Gewicht von 1027 mit 6·178 % und 7·197 % Eiweiss.

Diese wenigen Beispiele dürften genügen, um darzuthun, dass man selbst bei einer und derselben Erkrankung nicht im Stande ist, aus der Höhe des spez. Gewichtes den Eiweissgehalt zu erkennen. Noch grössere Differenzen ergeben sich aber, wenn man das gleiche spez. Gewicht bei verschiedenen Erkrankungen mit dem zugehörigen Eiweissprocent vergleicht. Hier sehen wir die Zahl 1019 bei atrophischer Muskatnussleber mit einem Eiweissprocent von 4·62, bei Peritonealtuberculose mit 6·558 % in Verbindung; die Zahl 1018 bei Carcin. pleura mit 3·928 % bei Carcinoma periton. mit 5·203 einhergehen; ferner die Zahl 1022 bei Cirrhosis hepatis mit 6·887 und bei Pyopneumothorax mit 8·928. Es finden sich aber zuweilen auch höhere Zahlen des spez. Gewichtes mit kleineren der Eiweissprocente, und umgekehrt niedrige spez. Gewichtswerthe mit höheren Eiweissprocenten zusammen. So z. B. bei Carcinoma peritonei das spez. Gewicht von 1016 mit 0·519 und 1015 mit 0·634 %, bei Cystovarium das spez. Gewicht von 1020 mit 4·031 während das weit niedrigere von 1015 mit 5·435 % einhergeht. Es differieren demnach die den spez. Gewichten zugehörigen Werthe des Eiweissgehaltes gar häufig. Dennoch wird man, wenn man die Tabelle in ihrer Gesammtheit überblickt, nicht leugnen können, dass in der Mehrzahl der Fälle ein gewisser Parallelismus dieser beiden Faktoren hervortritt. Insofern lässt es sich also nicht in Abrede stellen, dass man häufig das spezifische Gewicht auf ein

Digitized by Google
Original from UNIVERSITY OF MICHIGAN
Generated on 2019-07-08 20:04 GMT / http://hdl.handle.net/2027/mdp.39015043503450
Public Domain in the United States, Google-digitized / http://www.hathitrust.org/access_use#pd-us-google

gewisses Eiweissprocent beziehen könne. Um aber, wie von manchen Seiten versucht wurde, dieses Verhältnis als ein allgemein gültiges Gesetz aufzustellen und daraus Schlüsse zu ziehen, welche für die Diagnose von Bedeutung wären, müsste dieses Verhalten ausnahmslos zutreffen. Wo sich aber, wie an den obigen Beispielen gezeigt wurde, Differenzen von 1 bis 2 % nachweisen lassen, hört es auf, ein fest gegliederter Faktor zu sein. Es könnte das spez. Gewicht, sowie der Eiweissgehalt, höchstens als unsicheres Wahrscheinlichkeitsmoment zur Stütze der Diagnose dann herangezogen werden, wenn vorher alle anderen aus exakter Untersuchung sich ergebenden Symptome einer sorgfältigen Erwägung unterzogen worden sind. Es ergibt sich also aus dieser Betrachtung: *dass man sich nicht gestatten könne, aus dem spez. Gewicht einen Schluss auf den Eiweissgehalt der pathologischen Flüssigkeiten zu ziehen, und dass das spez. Gewicht ebenso wenig massgebend für die Art der Erkrankung, als wie einem bestimmten Eiweissgehalt zukommend angesehen werden könne.* Es leuchtet dies wohl ein, wenn man alle die Ursachen erwägt, welche auf diese physikalisch chemischen Eigenthümlichkeiten derselben bei den einzelnen Erkrankungen von Einfluss sind.

Wenn *Sansoni* und *Fornaca* gefunden haben, dass das spez. Gewicht mit dem Eiweissgehalt besonders dann übereinstimme, wenn beide hoch, dagegen häufig differiere, wo das spez. Gewicht ein niedriges sei, so konnte ich diese Beobachtung an meinen Fällen nicht machen. Ich fand eher das Gegentheil, obwohl ich im Allgemeinen aus meinen Untersuchungen soviel entnehmen kann, dass die Differenzen sowohl bei hohem als wie bei niedrigem spez. Gewicht ziemlich gleiche sind.

Wenden wir uns endlich zum 3. Gesichtspunkte: Wie stimmen die von mir gefundenen Resultate mit jenen anderer Forscher? so dürfte dies auch aus einer tabellarischen Aneinanderreihung der von den einzelnen Autoren angegebenen Zahlenwerthe am besten ersichtlich werden.

Ich habe deshalb dieselben in Tabelle III zusammengestellt und benützte dabei als Grundlage die von *Bernheim* in seiner Arbeit aufgeführten Tabellen, an welche ich die sonst in der Literatur angegebenen Werthe, sowie die von mir gefundenen Zahlen anreihte. Die einzelnen Abschnitte der Tabelle sind nach den verschiedenen Erkrankungen geordnet, und geben die von den einzelnen Forschern gefundenen maxima und minima an.

Digitized by Google
Original from UNIVERSITY OF MICHIGAN
Generated on 2019-07-08 20:04 GMT / http://hdl.handle.net/2027/mdp.39015043503450
Public Domain in the United States, Google-digitized / http://www.hathitrust.org/access_use#pd-us-google

Tabelle III.

Spez. Gewicht		*Eiweissprocent*	
Cirrhosis hepatis.			
Bernheim	1014 —1008·3	Bernheim	3·45—1·06
Neuenkirchen	1014 —1006	Reuss	1·93—0·61
Citron	1016 —1008	Neuenkirchen	1·85—0·56
Runeberg	1014·5—1008·2	Runeberg	2·68—0·97
Lunin	1011 —1009	F. A. Hoffmann	1·9—0·61
Halliburton	1015 —1010	Frerichs	2·60—1·01
Ott	1022 —1008	Lunin	1·51—0·52
		Hoppe	1·92—0·611
		Hammarsten	0·73
		Halliburton	2·401—0·955
		v. Jaksch	8·96—2·15
		Sansoni u. Formaca	2·62—1·45
		Ott	6·887—2·006
Carcinoma peritonei.			
Bernheim	1024	Bernheim	5·896
Neuenkirchen	1022—1014	Reuss	4·80—3·7
Lunin	1021—1010·4	Neuenkirchen	5·11—3·21
Citron	1015	Runeberg	5·42—2·70
Sansoni u. Fornaca	1022—1018	v. Jaksch	5·03—4·41
Ott	1018—1009	Sansoni u. Fornaca	5·687—4·289
		Ott	5·203—1·880
Pleuraexsudate.			
a. Tuberculose.			
Bernheim	1021—1010·5	Bernheim	5·10—2·4
Runeberg	1026—1023·7	Neuenkirchen	5·46—3·98
Citron	1020—1009	Sansoni u. Fornaca	5·842—4·593
Neuenkirchen	1022—1021	v. Jaksch	3·16
Lunin	1024—1021	Ott	8·928—6·281
Sansoni u. Fornaca	1025—1020		
Ott	1022—1020		
b. Carcinomatöse.			
Neuenkirchen	1014	Sansoni u. Fornaca	4·025
Sansoni u. Farnaca	1016	Ott	4·88—3·928
Ott	1018—1017		
Echinococcusflüssigkeit.			
Hammarsten	1015—1005	Hammarsten	0·7
Halliburton	1016—1015	Halliburton	spärlich
Ott	1009	Ott	0.360
Ovariumcysten.			
Sansoni u. Fornaca	1034—1011	Sansoni u. Fornaca	8·10—1·75
Ott	1020—1010	v. Jaksch	8·75—1·72
		Ott	4·031—1·81

Digitized by Google
Original from UNIVERSITY OF MICHIGAN
Generated on 2019-07-08 20:04 GMT / http://hdl.handle.net/2027/mdp.39015043503450
Public Domain in the United States, Google-digitized / http://www.hathitrust.org/access_use#pd-us-google

Spez. Gewicht.		*Eiweissprocent.*	
	Hydrocele.		
Hammarsten . . .	1050—1016	Neuenkirchen . . .	6·20—2·01
Neuenkirchen . .	1023—1014	Sansoni u. Fornaca .	6·25—1·062
Sansoni u. Fornaca	1028—1007	Ott	7·778—0·737
Ott	1032—1008		
	Eiterflüssigkeit.		
Ott	1022—1020	Hammarsten . . .	7·731—6·323
		v. Jaksch	9·14—8·52
		Ott	8 927—6·526

Wenn man die in dieser Tabelle neben einander gestellten Werthe näher betrachtet, so findet man, dass im Grossen und Ganzen die von mir gefundenen Resultate, sowohl was die spez. Gewichte, als die Eiweissprocente betrifft, nicht wesentlich von jenen anderer Beobachter abweichen. Zugleich zeigt aber dieser Vergleich, dass die von mir auf Grund meiner Beobachtungen oben ausgesprochene Ansicht, dass eine sichere Beziehung zwischen spez. Gewicht und Eiweissgehalt als Constante sich ebensowenig fixieren lasse, als wie die Begrenzung eines bestimmten Eiweissprocentes für die einzelne Erkrankung in den Resultaten der anderen Forscher ihre Bestätigung findet. Die Zahlen streichen eben derart in einander, dass eine feststehende Grenzzahl sich nicht aufstellen lässt.

Zuweilen werden wohl das spez. Gewicht dem Eiweissprocent entsprechen, oder ein gewisser Werth derselben mit Wahrscheinlichkeit auf die Art des Krankheitsprocesses bezogen werden können. Aber mit der heute in der Symptomatologie und Diagnostik geforderten Exaktheit wird dies wohl niemals der Fall sein. Wie nahezu alle Beobachter, insbesondere *Reuss, Runeberg* und *Hoffmann* dargethan haben, finden sich im Allgemeinen bei Exsudaten höhere Zahlen, als bei Transsudaten. In dieser Beziehung wäre es auch, wenigstens zum Theile, berechtigt, wenn *Halliburton* sagt: dass für diagnostische Zwecke, ob Entzündung da ist oder nicht, genüge, den Eiweissgehalt der Flüssigkeit zu kennen, indem ein hoher Gehalt auf Entzündung deutet, während ein niedriger mit Sicherheit (!) Entzündung ausschliesst. Ich bemerke aber ausdrücklich „zum Theil", weil, wie der Fall von *Citron* mit 1·05 % und mein Fall von Carcinoma peritonei mit 1·88 % beweisen, die Sicherheit keineswegs so absolut ist, indem trotz vorhandener Entzündung ein auffallend niedriger, einem einfachen Transsudat entsprechenden Eiweissgehalt vorhanden sein kann. Wenn auch diese Fälle dafür sprechen, dass in solchen Fällen, wie *Runeberg* und *Hoffmann* be-

Digitized by Google
Original from UNIVERSITY OF MICHIGAN
Generated on 2019-07-08 20:04 GMT / http://hdl.handle.net/2027/mdp.39015043503450
Public Domain in the United States, Google-digitized / http://www.hathitrust.org/access_use#pd-us-google

tonen, der vorhandene kachektische Zustand mit bei der Beurtheilung des Eiweissgehaltes in Rechnung gezogen werden müsse so scheint mir dies doch insofern nicht ganz zuzutreffen, als sich unter meinen Fällen solche befanden, wo der kachektische Zustand einen sehr hohen Grad erreicht hatte, (wie im Fall I der I. Tabelle) und dennoch der Eiweissgehalt ein sehr hoher geblieben war.

Anderseits ist ja nicht zu leugnen, dass für gewisse Fälle das Vorhandensein einer entzündlichen Reizung zur Erklärung des hohen Eiweissgehaltes angenommen werden müsse, wenn derselbe eine Höhe aufweist, wie dies der aus den anderen Erscheinungen begründeten Diagnose durchaus nicht entspricht, die entzündliche Reizung kann ja in solchen Fällen eine so geringe sein, dass sie sich keine auffälligeren Erscheinungen kundgibt, und nur aus der Höhe des Eiweissgehaltes vermuthet werden kann. Dann ist aber auch der Fall gegeben, dass man auf Grundlage dieses Ergebnisses zu einer Fehldiagnose verleitet wird, was abermals beweisst, dass der Eiweissgehalt keine sichere Grundlage gibt, zu entscheiden, ob man es mit einem Exsudat oder Transsudat zu thun habe. Es kann dies durch den von *v. Jaksch* mitgetheilten Falle von Cirrhosis hepatis illustriert werden, welcher einen Eiweissgehalt von 8·96 %, also den höchsten für Cirrhosis hepatis in der Literatur verzeichneten, aufweist. Es ist mehr, als wahrscheinlich, dass hier zur Zeit der Punktion ein verdeckter entzündlicher Process die Ursache gewesen sei, den Eiweissgehalt der Flüssigkeit in die Höhe zu schnellen, wie solches auch schon von *Reuss* und *Frerichs* beobachtet wurde. Es würde also hier der Ausspruch *Runebergs* zur Geltung gelangen; dass der entzündliehe Process als äusserst wichtiger, ja vielleicht als bedeutungsvollster aller Faktoren angesehen werden müsse, welche auf den grösseren oder geringeren Albumingehalt der Transsudate bestimmend einwirken. Auch in dem von mir aufgeführten Falle von Cirrhosis hepatis war der Eiweissgehalt (6·887 %) ein solcher, wie er dieser Krankheitsform, bei welchem man ein aus Portalstase entstehendes Transsudat voraussetzen muss, keineswegs zukommt. Von entzündlichen Erscheinungen konnte aber objektiv Nichts nachgewiesen werden.

Wie in diesen Fällen, so dürfte auah in manchen anderen bei genauerer Erwägung der Erklärungsgrund für eine höhere oder niedrigere Eiweisszahl zu finden sein. Dann verliert aber eben diese Zahl ihre Bedeutung. Aus diesem Grunde wird es daher wohl kaum möglich sein, irgend welche Grenzwerthe des spez. Gewichtes wie des Eiweissprocentes für die einzelnen Erkrankungen,

Digitized by Google
Original from UNIVERSITY OF MICHIGAN
Generated on 2019-07-08 20:04 GMT / http://hdl.handle.net/2027/mdp.39015043503450
Public Domain in the United States, Google-digitized / http://www.hathitrust.org/access_use#pd-us-google

welche zu pathologischen Ergüssen führen, systematisch aufzustellen, wie dies auch meine Untersuchungen dargethan haben.

Endlich möchte ich noch die Schwankungen des Eiweissprocentes bei wiederholten Punktionen eines und desselben Hohlraumes an der Hand der von mir beobachteten Fälle erörtern. Wie bereits oben angedeutet, geht die Meinung der meisten Autoren, welche diesen Punkt berühren, *Hoppe, Reuss, Runeberg, Neuenkirchen,* dahin, dass ein bei fortgesetzten Punktionen gleich bleibender oder steigender Eiweissgehalt als prognostisch günstiges, ein abnehmender Eiweissgehalt als prognostisch schlimmes Zeichen anzusehen sei. Meine Beobachtungen sprechen aber zum Theil gegen diese Anschauung. In dem einen Falle von Peritonealcarcinom ergab die erste Punktion 7·056, die zweite 4·543 und die dritte 5·203 %, obwohl die Kranke immer mehr herabkam und die letzte Punction kurz vor ihrem Tode vorgenommen wurde. Dasselbe war bei dem 2. Falle von Carcinoma peritonei, wo die erste Punction 1·88, die zweite 2·138, die dritte 2·61 % ergab. Ein gleiches Verhalten bot der eine Fall von atrophischer Muskatnussleber, wo die Ascitesflüssigkeit bei der ersten Punction 0·342, bei der zweiten, welche zugleich die letzte vor dem Tode war, 0·402 % Eiweiss enthielt. Desgleichen bei dem einen Fall von Cirrhosis hepatis: mit 2·006 und 12 Tage später mit 2·406 % ebenfalls kurz vor dem lethalen Ausgang. Am auffälligsten war die Steigerung bei dem Pneumathorax, wo die der permanenten Drainage, entnommene Flüssigkeit am 14/I. = 6·558 %, am 21/I. = 7·075 und am 31./I. d. i. drei Tage vor dem Tode 8·928 % ergab, trotzdem, dass sich der kachektische Zustand immer mehr entwickelte. Dieser Fall spricht besonders gegen die Ansicht *Méhu*'s: dass der Albumingehalt bei eitrigen, wiederholt punctierten immer mehr abnimmt, je näher die Punction, beziehungsweise die dem Eiterheerd entnommene Flüssigkeit gegen den lethalen Ausgang gelegen ist.

Jedenfalls sind diese Befunde geeignet, die Aufmerksamkeit auf das Eiweissverhältnis bei wiederholten Punktionen ganz besonders zu lenken. Suchen wir nach einer Erklärung dieses Verhaltens, so dürfte dies in den Fällen von Peritonealcarcinom und dem von Pyopneumothorax insofern minder schwer fallen, als in diesen Fällen ein gewisser, je nach Art der Erkrankung, verschiedener Grad von entzündlicher Reizung bestanden hat, welchem, der Anschauung *Halliburtor*'s entsprechend, die Zunahme des Eiweissgehaltes zu Grunde gelegt werden könnte. Dieser Erklärungsgrund kann jedoch keineswegs auf den Fall von Ascites in Folge atrophischer Muskatnussleber angewendet werden, weil hier weder

Digitized by Google
Original from UNIVERSITY OF MICHIGAN
Generated on 2019-07-08 20:04 GMT / http://hdl.handle.net/2027/mdp.39015043503450
Public Domain in the United States, Google-digitized / http://www.hathitrust.org/access_use#pd-us-google

im Leben, noch bei der Section irgend welche Zeichen einer Entzündung zu bemerken waren. Eher könnte der gesteigerte Eiweissgehalt auf eine in Folge des Circulationhindernisses beruhende Steigerung des Blutdruckes bezogen werden. Es würde dies mit der von *Mya* und *Viglezio* ausgesprochenen Ansicht übereinstimmen, der zufolge Drucksteigerung im Gefässsystem eine Vermehrung des Eiweissgehaltes in pathologischen Flüssigkeiten bewirkt.

So lässt sich dann aus dieser Darstellung ersehen, dass zuweilen bei wiederholten Punctionen trotz zunehmender Kachexie, und unaufhaltsamen Fortschreiten der Krankheit bis zum Eintritt des Todes der Eiweissgehalt eine Steigerung erfahre, daher aus der Grösse des Eiweissprocentes in der von manchen Autoren angedeuteten Weise ein prognostischer Moment nicht abgeleitet werden könne.

Generated on 2019-07-08 20:04 GMT / http://hdl.handle.net/2027/mdp.39015043503450
Public Domain in the United States, Google-digitized / http://www.hathitrust.org/access_use#pd-us-google
Digitized by Google
Original from UNIVERSITY OF MICHIGAN

Literatur.

1) *C. Schmidt,* Charakteristik der epidemischen Cholera gegenüber verwandten Transsudationsanomalien 1850.

2) *Hoppe,* Analyse von Peritonealexsudaten bei Cirrhose. Deutsche Klinik 1853, p. 405.

Seröse Transsudate. Virchows Archiv, IX. Band, p. 245.

3) *Wachsmuth,* Ueber die Menge der festen Bestandtheile und des Eiweisses in verschiedenen Exsudaten des menschlichen Körpers. Virchows Archiv, Bd. VII, p. 330.

4) *Méhu,* Etudes sur les liquides epanchements dans la pleure. (Arch. gener. de Med., Juin et Juillet 1872.)

Nouvelles recherches sur les liquides pathologiques de la cave pleurale. (Arch. gen. de Med., Fevrier 1875.)

5) *Reuss,* Beiträge zur klin. Beurtheilung von Exsudaten und Transsudaten. Deutsches Archiv f. klin. Med., Bd. XXIV, p. 581.

Das Verhältnis des spez. Gewichtes zum Eiweissgehalt in serösen Flüssigkeiten. Deutsches Archiv. für klin. Med., Bd. XXVIII, p. 317.

6) *Runeberg,* Klinische Studien über Transsudationsprocesse. Deutsches Archiv f. klin. Med., Bd. XXXIV, p. 1.

Klinische Studien über Transsudationsprocesse im Organismus. Deutsch. Archiv f. klin. Med., Bd. XXXV, p. 266.

7) *F. A. Hoffmann,* Ueber den Eiweissgehalt der Axiterflüssigkeiten. Virchows Archiv, Bd. LXXVIII, p. 250.

Eiweissgehalt der Oedemflüssigkeiten. Deutsches Archiv f. klin. Med., Bd. XXXXIV, p. 313.

8) *Citron,* Zur klinischen Würdigung des Eiweissgehaltes und des spez. Gewichtes pathologischer Flüssigkeiten. Deutsches Archiv f. klin. Med., Bd. XXXXVI, p. 129.

9) *Neuenkirchen,* Ueber die Verwerthbarkeit des spez. Gewichtes und des Eiweissgehaltes pathologischer Trans- und Exsudate zur klinischen Beurtheilung derselben. Inaugur.-Dissertat. Dorpat 1888.

Digitized by Google

Original from UNIVERSITY OF MICHIGAN

Generated on 2019-07-08 20:04 GMT / http://hdl.handle.net/2027/mdp.39015043503450
Public Domain in the United States, Google-digitized / http://www.hathitrust.org/access_use#pd-us-google

10) *Lunin,* Zur Diagnostik der pathologischen Trans- und Exsudate mit Hülfe des spez. Gewichtes. Inaugur.-Dissertat., Dorpat 1892.
11) *Bernheim,* Beiträge zur Chemie der Exsudate und Transsudate. Virchows Archiv, Bd. CXXXI, p. 274.
12) *v. Jaksch,* Ueber den Eiweissgehalt krankhafter Ergüsse. Zeitschrift f. klin. Med., Bd. XXIII, p. 225.
13) *Sansoni* u. *Fornaca,* Contributo sperimentale alla conoscenza chimica dei liquidi effusi nella cavita dell' organismo col dosaggio dell' azoto. La Riforma medica 1894, Nr. 163, p. 147.
14) *v. Jaksch,* Ueber die Zusammensetzung des Blutes gesunder und kranker Menschen. Zeitschr. f. klin. Med., Bd. XXIII, p. 187.
15) *Mya* u. *Viglezio,* Ricerche quantitatora sulle sostunze albuminose del siero dei Transsudati et exsudati in varie mulatie.
Rivista clin. Nr. 4, 1888 citiert nach Virchow-Hirsch Jahresbericht 1888, I, p. 234.
16) *Lehmann,* Lehrbuch der physiol. Chemie, Bd. II, p. 275.
17) *Halliburton,* Lehrbuch der chemischen Physiologie u. Pathologie. Deutsch von Kayser, Heidelberg 1893.
18) *Hammarsten,* Lärobok i physiologisk kemisk Analys, p. 167, Upsala.
19) *Hoppe Seyler,* Physiologische Chemie 1881.
20) *Frerichs,* Klinik der Leberkrankheiten, Bd. II, p. 45.

Digitized by Google
Original from UNIVERSITY OF MICHIGAN
Generated on 2019-07-08 20:04 GMT / http://hdl.handle.net/2027/mdp.39015043503450
Public Domain in the United States, Google-digitized / http://www.hathitrust.org/access_use#pd-us-google

WEITERE MITTHEILUNGEN ÜBER CEREBRALE SPASTISCHE LÄHMUNGEN IM KINDESALTER.

Von

Prof. Dr. GANGHOFNER.

In einer früheren Publication[1]) habe ich einige Fälle mitgetheilt, welche nach dem Symptomekomplex, welchen sie aufwiesen, vom klinischen Standpunkte zu dieser Krankheitsgruppe gezählt werden mussten, welche jedoch bei der Autopsie ungewöhnliche und nicht vorausgesehene Befunde ergaben. Trotzdem in den letzten Jahren die Literatur über diese Krankheitsprozesse recht angewachsen ist, wird immer wieder wegen mancherlei obschwebender Fragen und ungeklärter Punkte die Notwendigkeit betont, weiteres Material zu sammeln und insbesondere diesbezügliche Sektionsbefunde mitzutheilen.

Neuestens hat *Erb*[2]) zu diesen Krankheitsformen Stellung genommen und gelegentlich der Mittheilung zweier Fälle von hereditärer spastischer Spinalparalyse im Kindesalter darauf hingewiesen, dass die in den neueren Arbeiten über spastische infantile Lähmungen hervortretende Tendenz, alle hierher gehörigen Fälle, auch die reinen spastischer Paraplegien, auf primäre Schädigungen des Gehirns zurückzuführen und keinen Raum zulassen für primäre spinale Erkrankungen nicht genügend fundiert sei. Genügende und erschöpfende pathologisch-anatomische Beweise hiefür lägen keineswegs vor und es sei vielleicht zu rasch verallgemeinert worden auf Grund vereinzelter Beobachtungen.

---

[1]) Jahrb. für Kinderheilk. 1895, Bd. 40, H. 2 u. 3.

[2]) Ueber hereditäre spastische Spinalparalyse. Deutsche Zeitschr. f. Nervenheilk. 1894. Bd. VI, H. 1 u. 2, pag. 137.

Digitized by Google

Original from UNIVERSITY OF MICHIGAN

Generated on 2019-07-08 20:05 GMT / http://hdl.handle.net/2027/mdp.39015043503450
Public Domain in the United States, Google-digitized / http://www.hathitrust.org/access_use#pd-us-google

Eine weitere Erforschung erheischt auch die Aetiologie dieser Erkrankungen, da ja in einer grossen Zahl der in der Literatur niedergelegten Fälle von einer Aetiologie überhaupt nichts bekannt ist und auch die gewöhnlich angeführten ätiologischen Momente vielfach bezüglich ihrer Dignität zweifelhaft erscheinen.

Die Frage nach der Aetiologie hängt zusammen mit der Frage nach der Möglichkeit, intrauterin entstandene, durch den Geburtsakt verschuldete und im extrauterinen Leben acquirierte Formen klinisch und pathologisch-anatomisch zu unterscheiden.

Die verschiedenen in der Kenntnis dieser Krankheitsprozesse bestehenden Lücken veranlassten mich, das nicht unbedeutende Beobachtungsmaterial unserer Anstalt einer Sichtung zu unterziehn und insbesondere die Fälle mit Sektionsbefunden mit Rücksicht auf die fraglichen Punkte zu prüfen.

Ich beabsichtige hier zunächst nur die bilateralen Erkrankungen in Betracht zu ziehn, welche im Allgemeinen als cerebrale spastische Diplegien bezw. Paraplegien bezeichnet zu werden pflegen, und habe ich hiervon aus den letzten vier Jahren die Krankengeschichten von 54 Fällen zusammenstellen können. Die meisten der betreffenden Kranken waren längere Zeit in der stationären Klinik verpflegt. Ausführliche Krankengeschichten sollen nur von den zur Obduktion gelangten oder ein besonderes Interesse darbietenden Fällen mitgetheilt werden, eine Uebersicht über die Gesammtheit der Beobachtungen beabsichtige ich in einer die wichtigeren Daten enthaltenden Tabelle zu geben. Hemiplegische Formen sind in diese Tabelle nicht aufgenommen worden, sollen jedoch bei den weiteren Erörterungen ebenfalls verwertet werden.

Freud hat in seiner bekannten Arbeit[1]) eine Reihe von statistischen Untersuchungon angestellt, deren Ergebnisse insoferne Beachtung verdienen als sie sich auf ein relativ grosses, theils eigene Beobachtungen betreffendes, theils aus der Literatur geschöpftes Material beziehn. Diese Untersuchungen betreffen u. A. die verschiedenen ätiologischen Momente, welche bei der Entstehung der in Rede stehenden Krankheitsprozesse eine Rolle zu spielen scheinen und die Beziehungen dieser ätiologischen Momente zu gewissen Krankheitssymptomen oder Symptomengruppen.

Ich will zunächst versuchen, meine Fälle mit Rücksicht auf die Aetiologie zu gruppieren und diesbezüglich mit *Freuds* grosser, aus der Literatur zusammengestellter Reihe zu vergleichen. Unter

---

[1]) Zur Kenntnis der cerebralen Diplegien des Kindesalters. Leipzig und Wien 1893.

Digitized by Google
Original from UNIVERSITY OF MICHIGAN
Generated on 2019-07-08 20:04 GMT / http://hdl.handle.net/2027/mdp.39015043503450
Public Domain in the United States, Google-digitized / http://www.hathitrust.org/access_use#pd-us-google

meinen 54 Fällen befinden sich 19 ohne Aetiologie, d. h. es war in diesen 19 Fällen kein ätiologisches Moment zu eruieren.

Die übrigen 35 Fälle lassen sich nachstehend gruppieren.

I. Fälle mit ausgesprochen mütterlicher Aetiologie 11 Fälle.

Nr. 4 der Tabelle *Katharina S.*, 11 J. alt, Tuberculose der Mutter.
Nr. 13 *Thomas S.*, 9 J., Mutter litt an Unterleibsschmerzen während der Gravidität.
Nr. 18 *Heinrich H.*, $3^3/_4$ J., Tuberculose der Mutter.
Nr. 32 *Marie P.*, 3 J., familiäre Erkrankung.
Nr. 33 *Margarethe S.*, 13 J., Psychose der Mutter.
Nr. 35 *Marie T.*, 2 J., fieberhafte Erkrankung der Mutter während der Gravidität.
Nr. 39 *Marie H.*, 9 J., Psychose der Mutter, 2 Geschwister früh gestorben, 1 mal auch Abortus.
Nr. 42 *Anna S.*, 2 Monate, Lues hereditaria.
Nr. 46 *Franz H.*, 22 Monate, heftige psychische Alteration der Mutter während der Gravidität.
Nr. 51 *Karl P.*, 6 J., familiäre Erkrankung.
Nr. 52 *Otto Br.*, 6 J., schwere nervöse Erkrankung der Mutter.

II. Zeichen von Degeneration der betreffenden Kinderreihe, wiederholter Abortus, frühzeitiges Absterben von Geschwistern etc. . . . . . 6 Fälle.

Nr. 11 *Johann K.*, $3^1/_4$ J. alt, 2 Geschwister frühzeitig an Fraisen gestorben.
Nr. 12 *Josef K.*, 2 J., Geschwister an Fraisen gestorben.
Nr. 17 *Karl H.*, 3 J., 13. Kind, vorher Abortus, ein 14. Kind starb am 10. Tage.
Nr. 31 *Franz L.*, $5^3/_4$ J., 2 Geschwister starben in den ersten Lebenstagen, 1 Abortus.
Nr. 37 *Karoline Ch.*, $^1/_2$ J., 3 Geschwister frühzeitig an Fraisen gestorben.
Nr. 54 *Rudolf F.*, $2^1/_2$ J., 1 Abortus, 2 Geschwister frühzeitig gestorben.

III. Fälle mit Frühgeburt . . . . . 2 Fälle.

Nr. 26 *Franz T.*, 8 J., 7 Monatkind.
Nr. 43 *Emil W.*, 4 J., 7 Monatkind, vorher wiederholt Abortus.

IV. Schwergeburt . . . . . 2 Fälle.

Nr. 34 *Josef St.*, 5 Monate, asphyktische schwere Geburt.
Nr. 47 *Oskar Sch.*, 3 J., Schwergeburt mit lang dauernder Asphyxie.

Digitized by Google
Original from UNIVERSITY OF MICHIGAN
Generated on 2019-07-08 20:05 GMT / http://hdl.handle.net/2027/mdp.39015043503450
Public Domain in the United States, Google-digitized / http://www.hathitrust.org/access_use#pd-us-google

V. Früh- und Schwergeburt . . . . . 1 Fall.
Nr. 10 *Josef W.*, 5 J.

VI. Nach oder im Verlaufe von Infectionskrankheiten 8 Fälle.
Nr. 15 *Joseph Z.*, 6 J., nach Variola.
Nr. 25 *Franz T.*, 6 J., nach Typhusabdom.
Nr. 27 *Agnes N.*, 3 J., nach Scharlach.
Nr. 30 *Angela B.*, 11 Monate, nach Pneumonie.
Nr. 36 *Franz N.*, 13 Wochen, acute hämorrhag. Encephalitis.
Nr. 38 *Barbara B.*, $5^1/_2$ J., nach einer nicht näher bezeichneten fieberhaften Erkrankung.
Nr. 49 *Josef K.*, 7 J., nach schwerer Diphtherie.
Nr. 53 *Eduard S.*, 5 J., nach Morbillen und schwerer Bronchitis.

VII. Traumatisch bedingt . . . . . 1 Fall.
Nr. 24 *Marie L.*, 4 J., Fall auf den Kopf.

VIII. Fälle ohne bekannt gewordene ätiologische Momente, die nach dem Sectionsergebnis als congenital entstanden anzusehen sind, somit zu Gruppe I oder II gehören: 4 Fälle.
Nr. 5 *Marie F.*, $3^1/_2$ J. alt.
Nr. 6 *Sophie S.*, 3 J. alt.
Nr. 7 *Elisabeth F.*, $4^1/_2$ J.
Nr. 8 *Eduard P.*, 17 Monate.

Zur Gruppe I ist zu bemerken, dass die Fälle Nr. 32 und Nr. 51 Geschwister betreffen und als familiäre Erkrankung der mütterlichen Aetiologie zugerechnet wurden. Es muss zugegeben werden, dass es sich hier auch um Vererbung von väterlicher Seite her handeln könnte, doch gibt die Anamnese diesbezüglich keine besonderen Anhaltspunkte. Dasselbe gilt auch vom Fall Nr. 42, betreffend ein Kind mit Lues hereditaria.

Fasst man die Häufigkeit der einzelnen ätiologischen Momente ins Auge, wie dieselbe aus meinem Materiale hervorgeht, und stellt sie den statistischen Ermittelungen von *Freud* gegenüber, so ergeben sich in mancher Beziehung ganz andere Verhältnisse.

Unter den von mir beobachteten Fällen finden sich:

19 Fälle = 35·1 % ohne Aetiologie,
11 „ = 20·3 % mütterliche Aetiologie (Krankheit, Trauma, psychische Alteration der Mutter),
5 „ = 9·2 % sog. *Little*'sche Aetiologie (Früh- und Schwergeburt, Asphyxie),

Digitized by Google
Original from UNIVERSITY OF MICHIGAN
Generated on 2019-07-08 20:04 GMT / http://hdl.handle.net/2027/mdp.39015043503450
Public Domain in the United States, Google-digitized / http://www.hathitrust.org/access_use#pd-us-google

9 Fälle = 16·6 % extrauterine Erkrankung (Infectionskrankheit, Trauma).

Dazu kommen noch die sub II und sub VIII angeführten:

10 Fälle, die wohl noch zu jenen mit mütterlicher Aetiologie zugezählt werden könnten.

In der Statistik von *Freud*, welche 275 Fälle umfasst, sind: 34 % ohne Aetiologie, 7·7 % mit mütterlicher, 50 % mit *Little*'scher Aetiologie, 7·4 % extrauterine Erkrankung.

In meinem Materiale sind sonach mütterliche Aetiologie und extrauterine Erkrankung in mehr als doppelt so grossem Prozentsatz vertreten, während die sogenannten *Little*'schen Momente (Früh- und Schwergeburt) bei mir nur 9·2 % aufweisen gegenüber 50 % der grossen Reihe von *Freud*. Der Prozentsatz der mütterlichen Aetiologie würde sich bei meinen Fällen noch erhöhen, wenn die sub II und VIII angeführten (zusammen 10) Fälle als hierher gehörig angesehen würden.

Wenn nun auch zugegeben werden muss, dass bei einer nur 54 Fälle umfassenden Beobachtungsreihe der Zufall eine so grosse Differenz bezüglich der sogenannten *Little*'schen Aetiologie bewirken konnte, so fordert dies doch dazu auf, der Statistik von *Freud* weiterhin nachzugehn, insofern sich dieselbe mit den Beziehungen der einzelnen, als wirksam gedachten ätiologischen Momente zu den verschiedenen Formen der spastischen Cerebralparalysen bezw. zu gewissen charakteristischen Symptomen derselben befasst.

Nach *Freud* findet sich in 25·2 % aller Fälle cerebraler Diplegie Strabismus vor und zeigt derselbe eine innige Beziehung zur Frühgeburt einerseits, und zu jener Form der cerebralen Lähmung anderseits, welche als paraplegische Starre bezeichnet wird, indem 39·4 % der Fälle mit der Aetiologie Frühgeburt, und 39·8 % der Fälle von spastischer Paraplegie Strabismus aufweisen. Er bezeichnet daher die Dreiheit: Frühgeburt, paraplegische Starre und Strabismus als einen zusammengehörigen klinischen Complex.

Unter meinen 53 Fällen (nach Ausscheidung des einen Falles von acuter Encephalitis) finden sich 19 Fälle mit Strabismus, welcher sonach in 35·8 % der Fälle vorkommt. Von meinen Fällen paraplegischer Starre, deren Zahl nach Ausscheidung von drei, erst im dritten bis fünften Lebensjahr (nach Diphtherie, Typhus und Variola) entstandenen Fällen sich auf 15 beläuft, sind neun mit Strabismus compliciert, somit 60 %. Von diesen 15 Fällen haben nur fünf Aetiologie und zwar 2 Fälle mütterliche Aetiologie (Tuberculose der Mutter, Abortus und frühzeitiges Absterben von Geschwistern), zwei Fälle Frühgeburt und ein Fall Früh- und Schwergeburt.

Digitized by Google
Original from UNIVERSITY OF MICHIGAN
Generated on 2019-07-08 20:04 GMT / http://hdl.handle.net/2027/mdp.39015043503450
Public Domain in the United States, Google-digitized / http://www.hathitrust.org/access_use#pd-us-google

Diese 15 Fälle sind wohl fast alle als congenital bedingte anzusehn, die motorischen Störungen datieren aus der allerersten Lebenszeit oder wurden doch im Verlauf des ersten Lebenjahres constatiert, überdies fehlt in allen (bis auf einen) Fällen ein Geburtstrauma. Die von *Freud* statuierte klinische Dreiheit kommt hier nicht zum Ausdrucke, da das ätiologische Moment der Frühgeburt in so geringem Masse vertreten ist, während die innige Beziehung von Strabismus und paraplegischer Starre in noch auffälligerer Weise hervortritt.

Zur weiteren Charakterisierung der von mir beobachteten cerebralen Lähmungen sei noch hervorgehoben, dass in mehr als der Hälfte derselben eine Beeinträchtigung der Intelligenz notiert ist. Es findet sich 12 Mal ausgesprochene Idiotie und 19 Mal zurückgebliebene geistige Entwickelung also in 31 Fällen von 52 (nach Abzug von 2 Kindern im Alter von 2 bis 3 Monaten) = 62 %.

Die grosse Häufigkeit der Intelligenzstörung und das Zurücktreten der *Little*'schen Aetiologie, bezw. die relative Seltenheit der Früh- und Schwergeburt bei den von mir beobachteten Fällen, scheint die Annahme zu berechtigen, dass es sich vorwiegend um intrauterin entstandene Fälle gehandelt habe.

Hierbei ist indess zu berücksichtigen, dass die Dignität der Früh- und Schwergeburt als ätiologisches Moment der spastischen Cerebrallähmung eine gewisse Einschränkung erfahren muss, insofern als die abnorme Geburt nicht ohne Weiteres in jedem Falle als die wirkliche Ursache der Gehirnerkrankung gelten kann. *Freud*[1]), welchem bei den typischen Formen allgemeiner und paraplegischer Starre der ätiologische Werth der *Little*'schen Momente (Früh- und Schwergeburt) ausser Frage zu stehen scheint, gibt gleichwohl zu, dass für eine Reihe von Fällen die Geburt von untergeordneter Bedeutung sein kann und dass möglicherweise die Anschauung von *Förster* zu Recht bestehe, wonach Schwergeburt und Frühgeburt von denselben Abnormitäten des mütterlichen Organismus abhängig sind, welche die Gehirnentwickelung des Kindes in utero gestört haben. Dann ist — sagt *Freud* — die abnorme Geburt nicht die Ursache, sondern das erste Symptom des Krankheitszustandes und ist von den Fällen mit *Little*'scher Aetiologie wahrscheinlich eine Anzahl mit mehr Recht den congenitalen zuzuzählen. Als solche bezeichnet er besonders die Fälle mit Idiotie und Spät-Convulsionen.

Im Sinne dieser Betrachtungen wären alsdann die von mir

[1]) l. c. pag. 88.

Digitized by Google
Original from UNIVERSITY OF MICHIGAN
Generated on 2019-07-08 20:04 GMT / http://hdl.handle.net/2027/mdp.39015043503450
Public Domain in the United States, Google-digitized / http://www.hathitrust.org/access_use#pd-us-google

beobachteten Fälle der Mehrzahl nach als congenitale anzusehn, ohne das Symptom der Frühgeburt bezw. Schwergeburt. Mag man auch der erschwerten Geburt und Frühgeburt und der damit zusammenhängenden Meningealhämorrhagie immerhin einen gewissen Einfluss auf das Zustandekommen jener cerebralen Paralysen zuschreiben, welche bald nach der Geburt oder doch im Verlaufe des ersten Lebensjahres in Erscheinung treten, so dürfte doch die traumatische Einwirkung des Geburtsaktes auf ein vorher gesundes Gehirn nur selten hierbei allein in Frage kommen. Als der hauptsächliche Faktor erscheint die vom mütterlichen Organismus beeinflusste Entwickelung des Foetus. Die Verhältnisse können sich diesbezüglich verschieden gestalten je nach dem Krankheitszustand der Mutter oder der Schädlichkeit, welche sie betroffen. Handelt es sich um eine von der Mutter auf das Kind übertragene Cachexie, insbesondere hereditäre Lues, so kann die mit dieser einhergehende hämorrhagische Diathese ihrerseits zu Meningealhämorrhagien während des Geburtsaktes disponieren. Indem ich auch bezüglich dieser Frage auf die Ausführungen von *Freud*[1]) verweise, will ich nur hervorheben, dass bei Durchsicht meiner Krankengeschichten nachgewiesene Lues der Eltern oder des Kindes nur selten vorkommt, dass jedoch die anamnestischen Erhebungen vielfach dazu drängen, gleichwohl der hereditären Lues eine nicht unbedeutende Rolle in der Aetiologie der congenitalen spastischen Lähmungen anzuweisen. In diesem Sinne sprechen die so häufig angegebenen Fälle von Abortus in der betreffenden Generationsreihe sowie das häufige Absterben von Geschwistern in der ersten Lebenszeit. Nimmt man nun an, dass hereditäre Lues eine der häufigeren Ursachen für das Zustandekommen von congenitalen Cerebrallähmungen abgebe, so muss es auf den ersten Blick befremdlich erscheinen, dass der Nachweis vorhandener oder vorhanden gewesener Lues der betreffenden Eltern aus den Krankengeschichten zumeist nicht ersichtlich ist.

Geht man aber der Sache näher auf den Grund, so ergibt sich, dass man fast immer nur auf die Angaben der Eltern, ja sehr oft anderer Personen angewiesen ist, welche das Kind zur Aufnahme in die Anstalt bringen. Genau dasselbe ist der Fall bei Säuglingen, welche mit unzweifelhaften Zeichen der Lues hereditarie in die Ambulatorien der Kinderspitäler gebracht werden. Man erfährt nur, dass so und so oftmal Abortus vorgekommen ist, dass Geschwister in den ersten Lebenswochen gestorben sind u. s. w., aber

[1]) l. c. pag. 124.

Digitized by Google
Original from UNIVERSITY OF MICHIGAN
Generated on 2019-07-08 20:05 GMT / http://hdl.handle.net/2027/mdp.39015043503450
Public Domain in the United States, Google-digitized / http://www.hathitrust.org/access_use#pd-us-google

fast nie wird Lues seitens der Eltern zugegeben und eine Untersuchung der Eltern ist aus äusseren Gründen nur selten möglich und auch dann nur in unvollständiger Weise.

Anderseits scheint es, dass hereditär syphilitische Kinder, welche mit dem Leben davongekommen sind, nicht gerade häufig in späteren Lebensjahren sichere Zeichen der Syphilis aufweisen.

Ich verfüge übrigens über einen selbst beobachteten Fall von congenitaler spastischer Cerebrallähmung bei einem unzweifelhaft hereditär syphilitischen Kinde, welcher weiter unten mitgetheilt werden soll.

Während sonach Cachexie des mütterlichen Organismus unter Umständen eine Früh- oder Schwergeburt zu verschulden vermag, kann andererseits ein Krankheitszustand der Mutter oder Schädlichkeiten, welche dieselbe während der Gravidität treffen, insbesondere Traumen und psychische Emotionen, die Gehirnentwickelung des Foetus in utero ungünstig beeinflussen, ohne dass weiterhin ein Geburtstrauma in Frage kommt. Es kann sich da handeln, einmal um intrauterin ablaufende entzündliche Prozesse oder vasculäre Störungen im Bereich des Gehirns und weitere daran sich schliessende Veränderungen, ferner um Entwickelungshemmungen in der verschiedensten Abstufung, um Agenesien oder Hypoplasien.

Auch bei dieser Art des Zustandekommens von spastischen Cerebrallähmungen dürfte Lues der Mutter häufig betheiligt sein, doch spielen gewiss auch andere Krankheitszustände des mütterlichen Organismus eine nicht unbedeutende Rolle.

Von anderweitigen Erkrankungen der Mutter, welche auf die Entstehung cerebraler Lähmungen von Einfluss sind, kommen insbesondere Psychosen und schwere Neurosen in Betracht und, wie es scheint, auch Tuberculose. Beide Arten von mütterlicher Aetiologie sind in meiner Beobachtungsreihe, die erstere durch drei, die letzere durch zwei Fälle vertreten. Endlich ist noch ein Moment zu erwähnen, nämlich das Auftreten cerebraler Lähmung bei den Endgliedern einer grossen Kinderreihe. Der in meiner Tabelle sub Nr. 17 angeführte dreijährige Patient *Karl H.* war als 13. Kind geboren, vorher Abortus, ein nachgeborenes 14. Kind starb am zehnten Lebenstage. Die von *Freud* vertretene Auffassung, dass es sich bei diesen letzten Früchten um eine Erschöpfung des mütterlichen Organismus und damit zusammenhängende ungünstige intrauterine Lebens- und Entwickelungsbedingungen handeln dürfte, mag immerhin berechtigt sein.

Von der Symptomatologie der cerebralen Diplegien seien noch die so häufig zu beobachtenden Sprachstörungen einer kurzen Erörterung unterzogen.

Digitized by Google
Original from UNIVERSITY OF MICHIGAN
Generated on 2019-07-08 20:05 GMT / http://hdl.handle.net/2027/mdp.39015043503450
Public Domain in the United States, Google-digitized / http://www.hathitrust.org/access_use#pd-us-google

Unter meinen 54 Fällen sind 44, welche das zweite Lebensjahr erreicht bezw. überschritten haben und bei welchen sonach Störungen der Sprache sicherer beurteilt werden können. Von diesen 44 zeigten Sprachstörungen verschiedenen Grades, bis zum vollkommenen Fehlen der Sprache, 26 Kinder = 59 %; unter ihnen finden sich acht mit vollständigem Fehlen der Sprache und achtzehn mit meist auf schlechter Articulation beruhender Sprachstörung.

Die Sprachstörung geht meist Hand in Hand mit Verminderung der Intelligenz, so dass sich unter meinen Fällen nur wenige finden, wo bei normaler (oder anscheinend normaler) Intelligenz die Sprache mangelhaft war und umgekehrt, wo bei guter Articulation das Kind geistig zurückgeblieben erschien.

Nicht ohne Interesse ist die häufige Coincidenz noch eines die motorische Sphäre betreffenden Symptoms mit der Sprachstörung, nämlich der choreatischen oder athetotischen Bewegungsstörungen. Unter den 26 Fällen mit Sprachstörungen zähle ich neun mit Chorea oder Athetose in verschiedener Ausbreitung.

Die den cerebralen Diplegien der Kinder zu Grunde liegenden Hirnläsionen haben sehr häufig, insbesondere, wenn sie grössere Abschnitte der Hirnrinde betreffen, ausser der spastischen Lähmung, Chorea und Athetose, Beeinträchtigung der Intelligenz und, wie jüngst *Oppenheim*[1]) ausgeführt hat, mitunter auch die sogenannte „infantile Pseudobulbärparalyse“ zur Folge. In einem von ihm beschriebenen Fall bestand neben geringem Grad von Schwachsinn Dysarthrie vom Typus der bulbären (Articulation höchst mangelhaft, wie mit einem Kloss im Munde, näselnd), ferner Dysphagie; diesen Funktionsstörungen entsprachen Lähmungserscheinungen im Bereiche der Lippen-, Zungen-, Gaumen- und Kiefermuskulatur, auch Speichelfluss. Die elektrische Erregbarkeit normal, keine Muskelabmagerung. *Oppenheim* weist darauf hin, dass wohl in der Casuistik der cerebralen Diplegien oft genug der Sprachstörungen Erwähnung geschieht, aber da meist Idiotie vorliege, so werde die Sprachstörung auf letztere zurückgeführt oder es werden spasmodische Zustände im Gebiet der Sprach- und Schlingmuskulatur angeschuldigt.

Aber nirgends finde sich ein Fall mit so ausgeprägten Erscheinungen einer cerebralen Glossopharyngolabialparyse. Er gelangt zu dem Schlusse, dass in seinem Falle die Rindenaffection (im Gebiet der Centralwindungen, besonders ihres unteren Ab-

[1]) Ueber Mikrogyrie und die infantile Form der cerebralen Glossopharyngolabialparalyse. Neurolog. Centralbl. 1895, Nr. 3.

Digitized by Google
Original from UNIVERSITY OF MICHIGAN
Generated on 2019-07-08 20:05 GMT / http://hdl.handle.net/2027/mdp.39015043503450
Public Domain in the United States, Google-digitized / http://www.hathitrust.org/access_use#pd-us-google

schnittes und der benachbarten Rindenteile) nebst der Diplegie und Athetose die Symptome der infantilen Pseudobulbärparalyse hervorgerufen habe.

Wie bei anderen Autoren so finden sich auch in manchen meiner Krankengeschichten Angaben über erschwertes Schlingen und Speichelfluss neben Sprachstörungen, und kann man diese als Andeutungen des erwähnten Symptomencomplexes auffassen [1]). So unterscheidet *König* [2]), ausgehend von dem *Oppenheim*'schen Fall, mit dessen Publication eine neue Frage aufgeworfen sei, die pseudobulbäre Form der cerebralen Kinderlähmung 1. in die klassische Form, welche durch den *Oppenheim*'schen Fall in klinischer und anatomischer Beziehung am besten repräsentiert sei; 2. in die unvollkommenen Formen (Formes frustes); für letztere sei charakteristisch das Fehlen resp. das geringe Ausgeprägtsein der Schluckstörung.

Das nicht so seltene Vorkommen von leichteren Formen der Pseudobulbärparalyse bei den cerebralen Diplegien der Kinder erklärt sich aus der Doppelseitigkeit der Hirnläsionen, welche ja bekanntermassen mehr Störungen hervorrufen, als einer rechten und linken Hemiplegie entsprechen würde.

Ich lasse nun einige Krankengeschichten mit Sectionsbefund folgen.

Fall I. (Nr. 1 der Tabelle).

Eduard M . . ., 5 J. alt, aufgenommen am 7. Juli 1888. Normale Geburt, gesund bis zu $^3/_4$ Jahren, dann Fraisen, von da an zuerst Abnahme des Sehens, später Beeinträchtigung der Sprache und des Ganges, die Intelligenz nimmt ab bis zur Idiotie, zuletzt Contractur der Beine.

Section: *Multiple (circumscripte) sclerotische Atrophie des Grosshirns, rechts stärker, Rinde und Marksubstanz betreffend, Narbengewebe mit multipler Cystenbildung. Meningen normal. Medulla*

---

[1]) In einem kürzlich von mir beobachteten Falle war auch deutliche Lähmung der Kiefermuskulatur vorhanden.

[2]) Ueber das Verhalten der Hirnnerven bei den cerebralen Kinderlähmungen nebst einigen Bemerkungen über die bei den letzteren zu beobachtenden Formen von Pseudobulbärparalyse. Autorreferat. Neurolog. Centralbl. 1895, Nr. 17.

Die ausführliche Publikation *Königs* hierüber im 30. Bd. der Zeitschr. für klin. Med. 1896 erschien erst, nachdem meine Arbeit bereits dem Druck übergeben war. Es sei hier nur darauf hingewiesen, dass *König* unter 12 Fällen cerebraler Kinderlähmung mit Strabismus nur 2 mal Frühgeburt und 1 mal schwere asphyktische Geburt als ätiolog. Moment fand, während in allen anderen Fällen die Geburt normal war; das stimmt mit meinen pag. 307 u. 308 angeführten Beobachtungen.

Digitized by Google
Original from UNIVERSITY OF MICHIGAN
Generated on 2019-07-08 20:05 GMT / http://hdl.handle.net/2027/mdp.39015043503450
Public Domain in the United States, Google-digitized / http://www.hathitrust.org/access_use#pd-us-google

oblongata und spinalis normal, auch mikroskopisch zeigt das Rückenmark nichts Abnormes, keine secundäre Degeneration, das Gehirn mikroskopisch nicht untersucht.

Anamnese. Normal geboren, ausser einer leichten Conjunctivitis, die binnen 8 Tagen abheilte, gesund bis zu $^3/_4$ Jahren. Um diese Zeit Fraisenanfälle von grosser Intensität. Während Patient vorher ganz gut gesehn haben soll, war nach diesen Anfällen das Sehvermögen fast völlig geschwunden. Mit $1^1/_2$ Jahren begann das Kind zu gehn und vermochte es bis zum Alter von 4 Jahren. Von da an wollte es sich nicht mehr aufstellen, hie und da wurden Krämpfe im Bereich der oberen und unteren Extremitäten beobachtet, später auch allgemeine Convulsionen mit Schaum vor dem Munde. Auch die Sprache begann mit $1^1/_2$ Jahren sich zu entwickeln, doch kam Patient über einzelne Worte wie Papa und Mama nicht heraus; später nahm das Sprachvermögen wieder ab, das Kind wurde bösartig und schrie viel, manchmal summte es eine Art Gesang vor sich hin, ohne dabei Worte zu gebrauchen.

Im December des Jahres 1887 wurde das Kind auf der Augenklinik (Prof. *Sattler*) untersucht und folgender ophthalmoskopischer Befund notiert: Beiderseits blässere Papillen, die Gefässe nicht verändert. Die Pupillen reagieren prompt, das Kind greift nach grösseren Gegenständen.

Der *Status praesens* ergab beginnende Morbillenerkrankung und findet sich bezüglich der Motilität nur die Angabe, dass die unteren Extremitäten an den Unterleib angezogen gehalten werden und nicht gestreckt werden können. Ueber Verhalten der oberen Extremitäten fehlt jedwede Angabe. Das monotone Singen des Kindes, worüber die Angehörigen berichtet, wurde gelegentlich auch in der Anstalt gehört. Das Kind starb am 15. Juli an secundärem Croup.

Section (Prof. *Chiari*).

Körper 100 cm lang, schwächlich gebaut, abgemagert. Die Pupillen ziemlich weit, gleich.

Weiche Schädeldecken blass, der Schädel 46 cm im Horiz. Umfang, von gewöhnlicher Dicke.

Die harte Hirnhaut der inneren Schädelfläche fester adhärierend, in ihrem Sinus reichliches, dunkles, flüssiges Blut. Die inneren Meningen im Allgemeinen zart, ziemlich blutreich.

Das Kleinhirn von gewöhnlicher Grösse und Formbeschaffenheit, ebenso auch die Medulla oblongata

Die *Grosshirnhemisphären ungleich gross*, so dass die linke 16, die rechte 14 cm lang, ferner die linke 11 cm, die rechte 9.5 cm hoch ist.

In Bezug auf den Dickendurchmesser findet sich geringe Differenz zwischen rechts und links.

Von der linken Grosshirnhemisphäre die inneren Meningen leicht abzuziehn, nach Entfernung derselben schon von Aussen Sklerose und Verschrumpfung an einzelnen Stellen wahrzunehmen. In dieser Weise als verändert zu erkennen: der Cuneus, weiter die Gyri occipito-temporales inferiores, die Umbiegungsstelle des Gyrus uncinatus und das vordere Ende des Gyrus temporalis II atque III.

Auf einem Durchschnitte durch diese sklerotischen Stellen ist zu erkennen, wie hier die Corticalis aber auch auf weite Dimensionen hin die unterliegende Marksubstanz in ein derbes, weisslich gelbliches Narbengewebe umgewandelt ist, in welchem sich stellenweise, wie an der Spitze der Temporalgyri, kleine Cysten mit serösem Inhalt vorfinden.

Digitized by Google
Original from UNIVERSITY OF MICHIGAN
Generated on 2019-07-08 20:05 GMT / http://hdl.handle.net/2027/mdp.39015043503450
Public Domain in the United States, Google-digitized / http://www.hathitrust.org/access_use#pd-us-google

An der rechten Grosshirnhemisphäre, deren innere Meningen sich auch gut abziehn lassen, ist diese *sklerotische Atrophie sehr viel ausgebreiteter*, indem dieselbe den ganzen Temporallappen, Occipitallappen, Praecuneus und den Parietallappen mit Ausnahme des Gyrus centralis posterior sowie die Insula Reilii betrifft. *Hier die Cystenbildung viel mächtiger.* Die Hirnventrikel nicht erweitert. Die Hirnsubstanz ausserhalb der sklerotischen Stellen von gewöhnlicher Consistenz, ziemlich blass. Die grossen Ganglien des Gehirns anscheinend nicht weiter verändert.

Am Rückenmarke frisch makroskopisch nichts Pathologisches zu konstatieren.

Die pathologisch-anatomische Diagnose lautete:

Bronchitis catarrh. Tracheitis crouposa, Pneumonia lobul. bilat. *Sklerosis cerebri circumscripta.*

Nach Härtung in Liquor Mülleri wurden an Querschnitten mikroskopisch untersucht: Die Medulla oblongata in der Mitte der Oliven und in der Mitte der Decussatio pyramidum, das 3. Cervical, das 4. Dorsal und das 3. Lumbalsegment der Medulla spinalis. Ueberall zeigten sich ganz normale Verhältnisse. *(Chiari).*

Fall II. (Nr. 5 der Tabelle.)

Marie F., $3^1/_2$ J. alt, aufgenommen am 22. Febr. 1889. Gesund bis zu $^3/_4$ Jahren, dann Darmkatarrh und Convulsionen, bald darauf Steifigkeit und Parese der Beine und Arme (choreatisch-ataktisch), Intelligenz gering, Sprache schlecht.

Section: Porencephalie beider Grosshirnhemisphären. Rechts fehlt das Operculum, auch links ein tiefer Porus. Vielfach atypische Windungen und Mikrogyrie. Pons, Medulla oblongata und spinalis normal, auch bei mikroskopischer Untersuchung. Keine secundäre Degeneration.

Anamnese. An der Mutterbrust $^5/_4$ Jahre genährt, bekam das Kind bald Beikost, war dabei gesund und sah angeblich blühend aus bis zum Alter von $^3/_4$ Jahren, wo es an schwerem Darmkatarrh erkrankte. Damals litt es 10 Tage lang an *Convulsionen*, die mitunter bis zu $^3/_4$ Stunden dauerten.

Obwohl das Kind sich allmälig erholte, bemerkten die Eltern bald darauf, dass es die Gliedmassen nicht mehr so lebhaft bewege wie ehedem und gegen Ende des ersten Lebensjahres erschienen die unteren Extremitäten und die rechte obere Extremität gelähmt. Auch konnte das Kind beim Aufsetzen den Kopf nicht aufrecht halten. Bei Gehversuchen trat Steifigkeit der Beine auf, die Hände fassten ungeschickt dargereichte Gegenstände, immer waren jedoch die rechtsseitigen Extremitäten stärker afficiert. Das Kind blieb im Uebrigen gesund, hielt sich fast nur an flüssige und breiige Nahrung, gegen Ende des zweiten Jahres begann es einzelne Silben zu sprechen, es war heiter und kannte seine Umgebung. Die Eltern sollen gesund sein (der Vater litt an Phosphornekrose des Kiefers), ebenso ist ein 2. Kind gesund, das gegenwärtig im Alter von sechs Wochen steht. Ueber Gravidität und Geburtsverlauf findet sich keine Notiz.

Status praesens. Das Kind dem Alter entsprechend gross und mittelmässig genährt zeigte eine gesunde Gesichtsfarbe, normale Augenbewegungen und Pupillenreaction, keine Lähmung im Facialisgebiet.

Das Gebiss vollzählig, die Zähne vielfach kariös.

Im Bette kann das Kind nur sitzen, wenn es gestützt wird, den Kopf ver-

Digitized by Google
Original from UNIVERSITY OF MICHIGAN
Generated on 2019-07-08 20:05 GMT / http://hdl.handle.net/2027/mdp.39015043503450
Public Domain in the United States, Google-digitized / http://www.hathitrust.org/access_use#pd-us-google

mag es nur kurze Zeit aufrecht zu erhalten, derselbe sinkt bald nach vorne oder rückwärts, manchmal auch seitwärts.

Die Oberarme sind meist gegen die Brust fest angezogen, die Ellenbogengelenke gebeugt, die Hände zur Faust geballt.

Die Bewegungen der Hände sind sehr ungeschickt, bald an Chorea erinnernd, bald mehr ataktisch oder zitternd.

Die meisten Gelenke an den oberen Extremitäten etwas versteift, ziemlicher Widerstand bei passiven Bewegungen. Die Tricepssehnenreflexe gesteigert.

Die unteren Extremitäten gestreckt, fest aneinander gedrückt, die Füsse in Equinusstellung. Starker Widerstand bei passiven Bewegungen, bes. in den Adductoren der Oberschenkel. Aktive Bewegungen mit den Beinen vermag das Kind in der Rückenlage ziemlich gut auszuführen, dieselben sind meist zappelnd oder schnellend. Selbstständiges Gehn ist nicht möglich; fasst man das Kind unter den Armen und lässt Gehversuche machen, so setzt es langsam einen Fuss vor den andern, dabei die Zehen am Boden schleifend.

Die Patellarsehnenreflexe erhöht, Fussklonus nicht deutlich auslösbar.

Das Kind vermag nur einige unverständliche Worte zu sagen, artikuliert schlecht.

In seiner Intelligenz ist es ziemlich zurück.

Am 10. März starb das Kind an Scharlach.

Die Section ergab Porencephalie beider Hirnhemisphären.

Auszug aus dem Sektionsprotokoll (Dr. *Hammer*).

Das Schädeldach von gewöhnlicher Grösse und Form, die Dura mässig gespannt, in ihren Sinus spärliche, frische Blutgerinsel.

Die *inneren Meningen* zart, allenthalben leicht ablösbar, von mittlerem Blutgehalte.

Rechts in der Gegend des Operculum, links an einer Stelle, die der Mitte der vorderen und hinteren Centralwindung entspricht, zwischen Arachnoidea und Pia geringe Mengen einer klaren serösen Flüssigkeit angesammelt. Die cerebrospinale Flüssigkeit überhaupt nicht vermehrt. Die basalen Hirnarterien normal angeordnet, zart.

Die Configuration der Hirnwindungen an beiden Grosshirnhemisphären abnorm; rechts zu konstatieren, dass die Fossa Sylvii weit klafft und das Operculum vollständig fehlt, so dass die dem Sulcus Rolandi entsprechende Furche mit der Fossa Sylvii in breiter Communication steht.

Die *beiden Centralwindungen* dabei nicht ausgesprochen, vielmehr die genannte Furche von den in sie einbiegenden hinteren Enden der Gyri frontales, resp. vorderen Enden der Gyri des Lobus parietalis begrenzt.

In der Mitte der in ihrem Verlaufe ganz und gar dem Sulcus Rolandi entsprechenden Furche *ein tiefer Porus,* welcher nach aussen von der Mitte des Corpus striatum, das sowie die übrigen Grossganglien des Grosshirns von normaler Beschaffenheit ist, mittelst einer erbsengrossen Oeffnung in den rechten Seitenventrikel einmündet. Sonst die Hirnwindungen der rechten Grosshirnhemisphäre so ziemlich normal angeordnet, nur dass mitunter, so im Lobus temporalis, ein Gyrus durch kleinste superficielle Furchen in zahlreiche kleinere Gyri zerlegt erscheint.

An der linken Grosshirnhemisphäre das Operculum, wenn auch klein, so doch vorhanden, ebenso die mehrfach getheilte hintere Centralwindung ziemlich gut entwickelt. In jener Partie dieser Hemisphäre, welche der Mitte der hier nicht unterscheidbaren vorderen Centralwindung entsprechen würde, ein *trichterförmiger Porus* von 1.5 cm Tiefe, welcher sich aber nicht bis in den Seiten-

Digitized by Google
Original from UNIVERSITY OF MICHIGAN
Generated on 2019-07-08 20:05 GMT / http://hdl.handle.net/2027/mdp.39015043503450
Public Domain in the United States, Google-digitized / http://www.hathitrust.org/access_use#pd-us-google

ventrikel verfolgen lässt und gegen den, namentlich von vorne und oben her die benachbarten Gyri radiär convergiren.

An dieser Hemisphäre die *Mikrogyrie* besonders an den Occipitalwindungen ausgesprochen.

Am Rückenmark makroskopisch kein pathologischer Befund.

Nach Härtung in Liquor Mülleri wurden untersucht an Querschnitten: der Pons Varoli in der Höhe der IV. Kerne, die Medulla oblongata in der Mitte der Decussatio pyramid., das 5. Dorsal und das 3. Lumbalsegment der Medulla spinalis.

Es liessen sich nirgends pathologische Veränderungen konstatieren. (*Chiari.*)

Fall III. (Nr. 3 der Tabelle.)

Mathilde Sp., 1 J. alt, aufgen. am 5. Mai 1889, gesund bis zu $^3/_4$ Jahren, dann allmälig Motilitätsstörung und Schwinden der Intelligenz, Athetose der oberen Extremitäten, die Beine spastisch-paretisch.

Section: Emollitio corticalis et Encephalitis chronica late extensa. Die rechte Grosshirnhemisphäre kleiner, die Hirnrinde und angrenzende Marksubstanz in grosser Ausdehnung in einen grauröthlichen Brei verwandelt. Die grossen Ganglien rechts kleiner und derber.

Mikroskopisch: Die inneren Meningen normal, in dem an die Rindenerweichung angrenzenden Marke Bindegewebswucherung um die Blutgefässe, diffuse Rundzelleninfiltration. Im Rückenmark Faserarmuth in der rechten Pyramidenvorderstrang- und der linken Pyseitenstrangbahn.

Anamnese. Das Kind war angeblich während der ersten $^3/_4$ Jahre stets gesund; erst vor 12 Wochen fielen eigenthümliche Bewegungen der oberen und unteren Extremitäten auf, ferner, dass das Kind fast ununterbrochen kauende Bewegungen mit den Kiefern machte. Die Eltern bemerkten zur selben Zeit, dass das Kind sie nicht mehr zu erkennen schien, es wurde theilnahmslos und vollständig gleichgültig gegen seine Umgebung. Zugleich verlor es die Fähigkeit zu sitzen, beim Aufsetzen sank der Kopf herab. Die Eltern und Geschwister sind gesund, über Geburtsverlauf und Gravidität keine Notiz.

Status praesens. Patient ist 72 cm lang, $6^1/_2$ Kilo schwer, schwächlich, rachitisch, die Stirnfontanelle weit offen. Die Pupillen reagieren träge. Die Bulbi sind in steter unregelmässiger Bewegung, meist nach links und oben gerichtet. Die rechte Augenliedspalte etwas enger. Das Kind macht fortwährend Kaubewegungen.

Setzt man das Kind auf, so sinkt der Kopf sofort nach vorne.

Die oberen Extremitäten in starker Beugung, passive Bewegungen begegnen beträchtlichem Widerstand. Die Hände und Finger zeigen fortwährende *athetotische Bewegungen*, rechts stärker.

Die unteren Extremitäten meist gestreckt, auch hier starke Muskelspannungen.

Das Kind vermag activ die Beine etwas zu bewegen. Die Patellarsehnenreflexe sind beiderseits prompt auslösbar.

Die Patientin liegt stets theilnahmslos da und muss gefüttert werden, was nicht ohne Schwierigkeit von statten geht wegen der ununterbrochenen Bewegungen der Kiefer und der Zunge. Die electrische Erregbarkeit der Extremitätenmuskeln erscheint normal.

Das Kind starb am 19. Juni an Pneumonie.

Digitized by Google
Original from UNIVERSITY OF MICHIGAN
Generated on 2019-07-08 20:05 GMT / http://hdl.handle.net/2027/mdp.39015043503450
Public Domain in the United States, Google-digitized / http://www.hathitrust.org/access_use#pd-us-google

Section (Dr. *Hammer*).

Der Körper 72 cm lang, schwächlich gebaut, schlecht genährt. Pupillen weit, gleich. Weiche Schädeldecken blass, der Schädel 44½ cm im horizontalen Umfang. An der Aussenfläche seiner Deckknochen leicht schneidbare, blutreiche Osteophytauflagerungen.

Am Schädeldache die rechte Hälfte deutlich kleiner als die linke, dafür die Schädelgruben rechts tiefer als links, die Nähte offen, die grosse Fontanelle 4 cm² gross. In den Sinus der Dura reichliches flüssiges Blut und frische Blutgerinsel.

In der rechten mittleren und hinteren Schädelgrube, an der Innenfläche der Dura zarte, braun pigmentierte Bindegewebsmembranen aufgelagert.

Die *inneren Meningen zart, schwer ablösbar*. Stellenweise in den Subarachnoidalräumen eine geringe Menge Serum angesammelt. Die Arterien der Hirnbasis durchgängig.

Die beiden Grosshirnhemisphären asymmetrisch, indem die rechte kleiner erscheint als die linke.

An *beiden Grosshirnhemisphären auffällig, dass vielenorts die Rinde hochgradig erweicht, ja geradezu fluktuierend erscheint.* Am umfänglichsten sind diese Partien im Bereiche der rechten Grosshirnhemisphäre, woselbst die Oberfläche fast des ganzen Parietal- und Occipitallappens hiervon betroffen erscheint. Sonst die oberflächliche Erweichung mehr circumscript in Form von kleineren Herden. Einschnitte an solchen Erweichungsstellen zeigen die Rinde und angrenzende Marksubstanz in einen graurötlichen Brei verwandelt. An den Grosshirnhemisphären *unter den erweichten Stellen der Oberfläche auffallend festere Consistenz* zu tasten. Auf den nach *Pitres* geführten Schnitten durch beide Grosshirnhemisphären lässt sich erkennen, dass in der *rechten die grossen Ganglien bedeutend* kleiner *und viel derber sind,* als linkerseits, woselbst sie normale Verhältnisse zeigen. Weiter erscheint rechts das Mark an Masse geringer und gleichfalls dichter als links und ist der rechte Seitenventrikel gegenüber dem linken deutlich erweitert und mit verdicktem Ependym ausgekleidet.

Kleinhirn und Medulla oblongata erscheinen normal. Die Hirnsubstanz im Allgemeinen blass.

Das Rückenmark von gewöhnlicher Consistenz und Durchschnittszeichnung, an demselben nur auffallend die grössere Menge grauer Substanz in der Intumescentia lumbalis.

Der *mikroskopischen Untersuchung* wurden unterzogen: Theile des in Alkohol conservierten Gehirns, und das in Liquor Mülleri erhärtete Rückenmark.

Bezüglich des Gehirns zeigte sich, dass im Bereiche der obengenannten Erweichungsstellen unter den nicht veränderten inneren Meningen die Rinde gänzlich zerstört war und an deren Stelle ein aus den Blutgefässen gebildetes Netzwerk sich befand, dessen Maschenräume mit einer feinkörnigen Gerinnungsmasse und Fettkörnchenzellen gefüllt waren. Hie und da griff diese Zerstörung auf das angrenzende Mark über. Sonst aber war dasselbe unter der erweichten Rinde zumeist erhalten, wenn auch insofern pathologisch verändert, als sich um die Blutgefässe Bindegewebswucherung und weiter eine diffuse Rundzelleninfiltration fand. Analoge Veränderungen liessen sich auch in den Grossganglien und im ganzen Marke der rechten Grosshirnhemisphäre nachweisen.

Im Rückenmarke zeigte sich Faserarmuth in dem rechten Pyramidenvorderstrang und der linken Pyramidenseitenstrangbahn.

Digitized by Google
Original from UNIVERSITY OF MICHIGAN
Generated on 2019-07-08 20:05 GMT / http://hdl.handle.net/2027/mdp.39015043503450
Public Domain in the United States, Google-digitized / http://www.hathitrust.org/access_use#pd-us-google

Pathologisch anatomische Diagnose. Emollito corticalis et Encephalitis chron. late extensa. Pneumonia lobul. bilat. Enteritis follicul. Rachitis florida. Fractura femor. sin.

Fall IV. (Nr. 6 der Tabelle.)

Sophie Sch., 3 J. alt, aufgenommen am 9. Juli 1891. Fraisen in den ersten Tagen nach der Geburt, das Kind konnte nie stehen, alle 4 Extremitäten spastisch-paretisch, die Sprache fehlt, es besteht Idiotie.

Section: Porencephalie beider Stirnlappen in Form von cystischen Räumen, über welche die inneren Meningen als gelblichbraune spinnwebenartige Membran ausgespannt sind. Das umgebende Hirngewebe hart, die Furchen und Windungen an der Convexität unregelmässig. Entsprechend dem oberen Ende der rechtsseitigen Centralwindungen narbige Einziehung, in deren Bereich eine nussgrosse Cyste, die Rinde und Mark durchsetzt.

Mikroskopisch: Sklerotisches Hirngewebe um den Defekt im Stirnlappen, sklerotische Atrophie in den narbigen Stellen der Centralwindungen.

Im Pons, Medulla oblongata und spinalis, geringgradige Atrophie der rechten Pyvorderstrang- und der linken Pyseitenstrangbahn.

Anamnese. Pat. soll in den ersten Tagen nach der Geburt an Fraisen gelitten haben, wurde 1 Jahr lang an der Brust genährt, hatte öfters Verdauungsstörungen. Das Kind konnte niemals stehn oder gehn, es spricht nicht und kann nur flüssige Nahrung zu sich nehmen.

Status praesens. Schwächlicher Körper von 78 cm Länge, mittelmässiger Ernährungszustand. Augenbewegungen und Pupillenreaktion normal. Die Milchzähne alle vorhanden, die Schneidezähne etwas abnorm gestellt.

Das Kind kann seinen Kopf nicht recht aufrecht halten, derselbe sinkt meist nach rückwärts, selten seitwärts. Am Thorax deutliche Zeichen von Rachitis, die inneren Organe normal.

Die *oberen Extremitäten* sind im Ellbogen gebeugt, die Handgelenke stark flektiert, die Finger gespreizt, die Daumen in die Hohlhand eingeschlagen.

An der linken Hand der Zeige- und Mittelfinger im 2. Interphalangealgelenk überstreckt. Bei passiven Bewegungen in den Gelenken der oberen Extremitäten überall starke Muskelrigidität, an der linken Extremität deutlich stärker als rechts, die Tricepsreflexe beiderseits stark gesteigert.

Die *unteren Extremitäten* gestreckt, in Adduktion, die grossen Zehen in Dorsalflexion. Bei passiven Bewegungen überall starker Widerstand, besonders in den Adductoren der Oberschenkel. Die Patellar- und Achillessehnenreflexe erhöht, Fussklonus nur manchmal auslösbar. Auch die Periostreflexe sehr lebhaft.

Beim Versuch das Kind aufzustellen, wird die Starre und Streckung der unteren Extremitäten noch bedeutender, das Kind vermag auch gestützt keine Schritte zu machen.

Von Sprache keine Spur, nur zeitweilig ein eigenthümliches Geschrei.

Die Untersuchung des Augenhintergrundes ergab normalen Befund.

Am 16. Juli starb das Kind an einer intercurrierenden Diphtherie.

Digitized by Google Original from UNIVERSITY OF MICHIGAN
Generated on 2019-07-08 20:05 GMT / http://hdl.handle.net/2027/mdp.39015043503450
Public Domain in the United States, Google-digitized / http://www.hathitrust.org/access_use#pd-us-google

Die Section (Dr. *Pick*) *ergab beiderseitige Porencephalie betreffend beide Stirnlappen und den oberen Abschnitt der rechtsseitigen Centralwindungen.*

Das Schädeldach, 40 cm im Horizontalumfang messend, ziemlich dünnwandig. Der grösste Längsdurchmesser 13.3 cm, die Diameter bitempor. 9.5 cm, die Diameter bipariet. 12 cm. Die Dura mater der Lamina vitrea fester adhärent, in ihren Sinus allenthalben dunkles, flüssiges Blut. Schon bei der Abnahme der Schädelkapsel mit der Dura entleert sich eine reichliche Menge einer gelblich serösen Flüssigkeit, welche aus *zwei annähernd symmetrisch gelagerten, cystischen Räumen stammte, die den Convexitätsantheil der mittleren und unteren Stirnwindungen vollständig einnehmen.*

Die allgemeine Configuration der Gehirnhemisphären ist in den Umrissen erhalten, doch fällt sofort die geringe Grösse der Stirnlappen auf.

Die inneren Meningen erscheinen allenthalben blutreich, im Bereich der oben erwähnten Stirnlappendefekte zeigen sie das Bild einer gelblich braunen, spinnwebenartigen Membram, die über die Defecte ausgespannt ist. Bei der Inspektion der dort von ihnen bedeckten Hohlräume erweisen sich dieselben nicht glattwandig, sondern ihre Wandungen zeigen zahlreiche Leisten und Vorsprünge, so dass noch mehrere kleine Recessus gebildet werden. Eine Communication mit den Seitenventrikeln, die normal konfiguriert sind, ist nirgends nachzuweisen.

Das die Defekte umgebende Hirngewebe ist in kleinem Umkreise auffallend fest, beinahe hart anzufühlen, während sonst die Consistenz des Gehirns nicht von der Norm abweicht.

Diese Verhältnisse zeigen die Defecte beider Stirnlappen in ziemlich gleicher Weise, nur ist das noch erhaltene Stück des Gyrus front. superior rechts etwas breiter als links.

Die Furchen und Windungen der Hemisphären sind nur an der medialen Fläche normal angeordnet, an der convexen Fläche im Bereich der Reste der Stirnlappen und im Bereiche der Parietallappen hingegen ganz unregelmässig.

An der *rechten Hemisphäre* findet sich, circa 1 cm hinter dem erwähnten Defecte an der Convexität ganz nahe dem Scheitelrande eine circa *guldengrosse Stelle, wo die Meningen und die darunter liegende Hirnsubstanz bräunlich verfärbt und wie narbig eingezogen erscheinen, dabei ist diese Stelle sehr hart anzufühlen.*

Es wurde nun die rechte Hemisphäre zum Zwecke der Härtung durch mehrere, etwa als frontal zu bezeichnende Schnitte zerlegt und zwar so, dass ein Schnitt hinter dem Defecte im Stirnlappen, also etwa durch die Gegend, die der vorderen Centralwindung entsprechen würde, der zweite durch die Gegend der hinteren Centralwindung, der dritte durch die Grenze zwischen Parietal- und Occipitallappen, der vierte durch letzteren gieng.

Hierbei zeigte sich im Bereiche der oben erwähnten, etwa dem oberen Ende der Centralwindungen entsprechenden narbig eingezogenen Stelle an der Convexität eine die Rinde und das Mark betreffende circa nussgrosse, durch mehrfache Leisten in kleinere Abschnitte getheilte Höhle, die mit gelblicher Flüssigkeit erfüllt war und deren Umgebung narbige Beschaffenheit zeigte.

Das Kleinhirn und die Medulla oblongata ohne Besonderheiten. Die Hirnarterien von gewöhnlicher Beschaffenheit. Das Rückenmark ziemlich blutreich, fest, sonst makroskopisch ohne Besonderheiten.

Der mikroskopischen Untersuchung wurden, nach Härtung in *Müller*'scher Flüssigkeit unterzogen: Die rechte Grosshirnhemisphäre, der Pons, die Medulla oblongata und die Medulla spinalis.

Digitized by Google
Original from UNIVERSITY OF MICHIGAN
Generated on 2019-07-08 20:05 GMT / http://hdl.handle.net/2027/mdp.39015043503450
Public Domain in the United States, Google-digitized / http://www.hathitrust.org/access_use#pd-us-google

Der Defect in der rechten Grosshirnhemisphäre war von sklerotischem Hirngewebe begrenzt, in welchem stellenweise noch verkalkte Ganglienzellen zu sehn waren. Die inneren Meningen setzten sich in den Defect hinein nicht fort.

Die narbig verdichtete Stelle am oberen Ende der Centralwindungen dieser Hemisphäre zeigte mikroskopisch sklerotische Atrophie der Hirnrinde, und des angrenzenden Markes mit starkem Oedem der zwischen den geschrumpften Gyri befindlichen Antheile der inneren Meningen.

Im Pons, in der Medulla oblongata und Medulla spinalis zeigte sich geringgradige Atrophie in der rechten Pyramidenvorderstrang- und linken Pyramidenseitenstrangbahn.

Fall V. (Nr. 31 der Tabelle.)

Franz L., $5^3/_4$ J. alt, aufgenommen am 12. Febr. 1894. Normale Geburt, 2 Geschwister frühzeitig gestorben, ein Abortus. Mit 14 Tagen Convulsionen, anschliessend allmälig spastische Parese der Beine, Strabismus convengens. Arme frei. Sprache ziemlich gut, Intelligenz vermindert.

Section: Diffuse Sklerose des Gehirns und Rückenmarks. Die Markmasse des Gehirns derb und hart bes. um die Seitenventrikel, deren Ependym verdickt ist, ferner im hinteren Schenkel der Capsula interna. Auch Pons, Medulla oblongata, die Hals- und Lendenanschwellung des Rückenmarkes fest und hart.

Mikroskopisch: Centralwindungen (soweit untersucht) normal, Gliawucherung in der grauen und weissen Substanz im Pons und Medulla oblongata sowie in den Seiten- und Hintersträngen des Rückenmarkes, Verminderung der Zahl der markhaltigen Nervenfasern und Verdünnung der Markscheiden derselben.

Anamnese. Patient ist das zweite normal geborene Kind einer etwas schwächlichen Mutter, die angeblich an Herzpalpitationen leidet, der Vater soll gesund sein. Vor dem Patienten gebar die Frau ein Mädchen, welches am 11. Tage an Schwäche starb. Ein drittes, nach dem Patienten geborenes Kind starb drei Wochen alt (angeblich an Bronchitis), das vierte Kind wurde im 7. Monate abortiert (angeblich in Folge eines Falles der Mutter). Das 5. Kind, jetzt 7 Monate alt, ist gesund. Als Patient 14 Tage alt war, traten heftige allgemeine Convulsionen ein mit starker Cyanose des Gesichtes und zwar eine Woche lang, täglich etwa zweimal, jedesmal mehrere Minuten dauernd. Nachher schien das Kind gesund zu sein, nur wurde bald nach jenen Krämpfen bemerkt, dass die Beine sehr schwach waren. Patient konnte bis zum dritten Lebensjahre nur mit Unterstützung sitzen und stehen, dann konnte er sich wol aufstellen, doch blieb die Motilität der Beine, die von der ersten Lebenszeit an mangelhaft gewesen war, immer gering und hat Patient niemals ordentlich gehen können.

Status praesens. Patient entsprechend gross, kräftig, von mittlerer Ernährung. Pupillen gut reagierend, es besteht *Strahismus convergens.* Patient hält den Mund gewöhnlich offen, doch besteht kein Speichelfluss. Gesichtszüge symmetrisch, die Zunge wird gerade vorgestreckt.

Patient spricht wenig, artikulirt ziemlich gut, verfügt aber über einen geringen Wortschatz und ist die Sprache langsam. Nach den Beobachtungen der

Digitized by Google
Original from UNIVERSITY OF MICHIGAN
Generated on 2019-07-08 20:05 GMT / http://hdl.handle.net/2027/mdp.39015043503450
Public Domain in the United States, Google-digitized / http://www.hathitrust.org/access_use#pd-us-google

Wärterin, soll er ein leidlich gutes Gedächtniss haben und allerlei erzählen; im Ganzen erscheint seine Intelligenz doch zurückgeblieben. Innere Organe normal.

An den *oberen Extremitäten* findet sich keine Bewegungsstörung, auch erscheinen die Sehnen- und Periostreflexe nicht auffällig gesteigert. Die *unteren Extremitäten* sind bei Rückenlage im Hüft- und Kniegelenk etwas gebeugt, die Füsse in Equinovarusstellung, welche sich nur mit Gewalt ausgleichen lässt; die *grosse Zehe stark dorsalwärts* gehoben, die übrigen Zehen leicht flektirt. Die *Patellar- und Achillessehnenreflexe* deutlich gesteigert, manchmal auch Fussklonus auslösbar.

Der *Patient vermag nur mit Unterstützung zu gehen, geht deutlich spastisch-paretisch* mit gebeugten Knie- und Hüftgelenken und tritt nur auf die Fussspitzen auf, das Vorsetzen der Füsse geschieht schleppend. Dabei sind die Oberschenkel adducirt und nach Innen rotirt. Sohlen- und Hodenreflexe normal, keine Atrophie der Beinmuskulatur.

An der Wirbelsäule keine Abnormität wahrnehmbar. Der Augenhintergrund normal.

Am 24. Februar erkrankte Patient an Morbillen und erlag am 30. März einer sich anschliessenden Bronchopneumonie.

Sektion (Dr. *v. Wunschheim*).

Makroskopisch wurde konstatirt: *Diffuse Sklerose des Gehirns und Rückenmarkes*, ausserdem eitrige Bronchitis und beiderseitige Lobularpneumonie; excentrische Hypertrophie des Herzens, fettige Degeneration des Myocards. Circumscripte Phlegmone in der Gegend der l. Scapula. Chron. Tuberculose der peribronchialen Lymphdrüsen.

Befund bezüglich des Gehirns und Rückenmarkes.

Das Schädeldach mesocephal, 47 cm. im H. U. normal gebildet. Die Dura mater mit den Schädelknochen fest zusammenhängend, in den Sinus derselben dunkles flüssiges Blut und postmortale Blutgerinsel.

Die inneren Meningen an der Convexität etwas getrübt und stark ödematös, zart und leicht abziehbar. Die basalen Gefässe normal, das Gehirn normal configurirt, seine Ventrikel nicht dilatirt. *Die Consistenz des Gehirns im Bereich der weissen Substanz allenthalben vermehrt,* namentlich um die Seitenventrikel und in dem hinteren Schenkel der inneren Kapsel fast knorpelhart. Das Ependym verdickt und hart.

In der Umgebung des Ependyms der Seitenventrikel die Gehirnsubstanz etwas grau gefärbt. Auch der Pons und die Medulla oblongata von vermehrter Consistenz. Das *Rückenmark* im Hals- und Lendentheil auffällig fest, in den genannten Theilen die Py. Sbahnen, namentlich im unteren Lendenmarke grau gefärbt und von sehr harter Consistenz. Der Centralkanal stellenweise etwas dilatirt, klaffend.

Mikroskopische Untersuchung (Prof. *Chiari*).

Nach Härtung in Liquor Mülleri wurden an nach *Pal* und nach *van Gieson* gefärbten Schnitten untersucht: der Gyrus centr. ant. dexter, der Gyrus centr. post. sin., der Gyrus uncinatus dexter, der Pons in der Höhe der Trochleariskreuzung, die Medulla oblongata in der Mitte der Oliven, das Ependym des Hinterhorns des r. Seitenventrikels, das dritte Halssegment, das vierte Dorsal- und das dritte Lumbalsegment des Rückenmarkes.

In den Centralwindungen und im Gyrus uncinatus fand sich nichts Pathologisches.

Digitized by Google
Original from UNIVERSITY OF MICHIGAN
Generated on 2019-07-08 20:05 GMT / http://hdl.handle.net/2027/mdp.39015043503450
Public Domain in the United States, Google-digitized / http://www.hathitrust.org/access_use#pd-us-google

Im *Pons: Deutliche Wucherung der Gliazellen sowol in der weissen als in der grauen Substanz* mit Freibleiben des Ependyms. Die reichlichen Gliazellen vielfach sehr plump, fortsatzlos, ihr Protoplasma in nach *van Gieson* gefärbten Präparaten blau homogen. Derselbe Befund in der Medulla oblongata, ebenso zeigten sich die Gliazellen im Ependym des Hinterhorns des r. Seitenventrikels zum Theile so verändert wie die im Pons.

Im dritten Cervicalsegmente des Rückenmarkes sehr starke Vermehrung der Glia in den inneren zwei Dritteln der Seiten- und Hinterstränge, geringe Vermehrung der Glia in den den Vorderhörnern angrenzenden Theilen der Vorderstränge. In den von der Gliawucherung betroffenen Theilen der Marksubstanz weniger markhaltige Nervenfasern, die zumeist sehr schmale Markscheiden besitzen. Derselbe Befund im vierten Dorsalsegment. Im dritten Lumbalsegment fand sich in der ganzen Marksubstanz Vermehrung der Glia, Verminderung der Zahl der markhaltigen Nervenfasern und Verdünnung der Markscheide derselben.

In den ersten vier, hier mitgeteilten Krankheitsfällen handelt es sich um bilaterale spastische Lähmungen, die unzweifelhaft durch primäre Hirnläsionen bedingt sind. Gehen wir daran, die Beziehung der spastischen Erscheinungen zu den vorgefundenen Hirnprozessen zu erörtern, so ergibt sich Folgendes.

Bei den Fällen II, III und IV, finden sich spastische Erscheinungen der oberen und unteren Extremitäten (neben mehr weniger ausgesprochener Parese derselben), im Fall I sicher Contractur der Beine, bezüglich der Arme fehlt die Angabe. Die Hirnläsionen sind: multiple sklerotische Atrophie des Grosshirns mit Cystenbildung im Fall I, porencephalische Defecte in Fall II und IV, endlich ausgedehnte Erweichung der Hirnrinde und des angrenzenden Markes im Fall III.

Die bei allen 4 Fällen vorgenommene mikroskopische Untersuchung des Rückenmarkes ergab bei I und II nichts Abnormes, bei III und IV Faserarmuth der Pybahn einer Seite bezw. geringe Atrophie derselben. Niemals fand sich secundäre Degeneration der Pybahnen. Das Resultat der mikroskopischen Untersuchung, welche sich auch auf die Medulla oblongata und zumeist auch auf den Pons Varoli erstreckte, lässt sich in den zwei letzgenannten Fällen als Agenesie der Pybahnen auffassen, während in den beiden ersten Fällen, wenigstens anscheinend, normale Verhältnisse bestanden.

Nachdem schon *Arnold Pick*[1]) auf das Vorkommen solcher Agenesien aufmerksam gemacht und einen einschlägigen Fall beschrieben, hat *Anton*[2]) sich über die Bedeutung derselben für die angeborenen spastischen Lähmungen eingehend geäussert und her-

---

[1]) Zur Lehre von der Agenesie des Rückenmarks. Prager med. Wochenschr. 1880, Nr. 15 u. 16.

[2]) Ueber angeborene Erkrankungen des Centralnervensystems. Wien 1890.

Digitized by Google
Original from UNIVERSITY OF MICHIGAN
Generated on 2019-07-08 20:05 GMT / http://hdl.handle.net/2027/mdp.39015043503450
Public Domain in the United States, Google-digitized / http://www.hathitrust.org/access_use#pd-us-google

vorgehoben, dass diese Agenesie zumeist nicht eine totale sei, es sich vielmehr nur um Faserverminderung handele.

Gierlich[1]) fand bei der mikroskopischen Untersuchung des Centralnervensystems eines Falles von cerebraler Kinderlähmung, welche aus dem ersten Lebensjahre datierte, keinerlei Produkte einer Degeneration im ganzen Verlaufe der an Umfang verminderten Pybahn, die Fasern der letzteren boten kein abnormes Aussehen und standen an Grösse den Fasern der normalen Bahn nicht nach; dagegen war die Zahl der Fasern in der verkleinerten Pybahn geringer als in der gesunden. Der Unterschied in der Faserzahl war am bedeutendsten im Pons und nahm bis ins Dorsalmark hinein successive ab.

In ähnlichem Sinne äussert sich *Sternberg*[2]) über die Agenesie der Pybahnen. Nach diesem Autor bleibt die Entwickelung der Pybahnen einfach aus, wenn Läsionen der motorischen Rinde oder des cerebralen Antheils der Pybahnen im Foetalleben oder in den ersten vier Jahren nach der Geburt stattgefunden haben, während derartige Läsionen beim Erwachsenen absteigende Degeneration erzeugen. Bei der Agenesie der Pybahnen ist das Gewebe histologisch stets durchaus normal, es besteht absolut keine Spur von secundärer Degeneration, Vermehrung des interstitiellen Gewebes, Gefässalterationen und dergl., sondern nur unvollkommene Entwickelung. Die Erscheinungen während des Lebens sind aber dieselben wie bei der absteigenden Degeneration der Pybahn an Erwachsenen. Die Sehnenreflexe sind bedeutend gesteigert, nicht selten besteht der Symptomencomplex der spastischen Gliederstarre.

In meinen Fällen I und II ergab die mikroskopische Untersuchung des Rückenmarkes, wie schon erwähnt, nichts Abnormes. Es wäre jedoch gleichwohl denkbar, dass eine leichte, aber nicht auffällige Verminderung der Fasern in der Pybahn auch in diesen Fällen bestand, die immerhin eine funktionelle Unzulänglichkeit der Pybahn zur Folge haben konnte.

Analoge Verhältnisse finden sich mitunter bei den durch Hydrocephalus chronicus bedingten spastischen Lähmungen.

In einer früheren Arbeit[3]) habe ich drei derartige Fälle beschrieben, von welchen jedoch nur die beiden ersten zum Vergleich

---

[1]) Ueber secundäre Degeneration bei cerebraler Kinderlähmung. Archiv f. Pychiatrie, Bd. XXIII, 1892, pag. 201.

[2]) Die Sehnenreflexe. Leipzig und Wien 1893.

[3]) Ueber cerebrale spastische Lähmungen im Kindesalter Jahrbuch für Kinderheilkunde 1895, Bd. 40, Hett 2 und 3.

Digitized by Google
Original from UNIVERSITY OF MICHIGAN
Generated on 2019-07-08 20:05 GMT / http://hdl.handle.net/2027/mdp.39015043503450
Public Domain in the United States, Google-digitized / http://www.hathitrust.org/access_use#pd-us-google

herangezogen werden können, da der dritte Fall mit Hydromyelie compliciert war.

Der 1. Fall betraf ein 4½jähriges Mädchen (Nr. 7 der Tabelle), die Erscheinungen der spastischen Parese datirten aus der allerersten Kindheit. Bei der Section fand sich chronischer Hydrocephalus, bei der mikroskopischen Untersuchung des Rückenmarkes liessen sich manifeste pathologische Veränderungen nicht erkennen, nur im Halsmarke machte es den Eindruck, als ob in den Pyseitenstrangbahnen eine geringere Zahl von Nervenfasern und eine grössere Menge von Glia vorhanden wären.

Im 2. Fall handelte es sich um einen 17 Monate alten Knaben (Nr. 8 der Tabelle) mit seit der ersten Lebenszeit bestehender spastischer Gliederstarre. Die Section ergab chronischen Hydrocephalus mit beträchtlicher Reduktion der Hirnrinde, die Pybahnen der Medulla oblongata waren bei sonst normaler Struktur an Masse ungemein verringert, dabei zum Theil sklerotisch, im Cervical- und Dorsalmark die Vorderstränge schmäler, in ihren medialen Lagen sklerotisch, die Py S.-strangbahnen ungemein klein und fast ganz sklerotisch; die Seitenstränge im Lendensegment sehr schmal.

Alle diese Beobachtungen zeigen, dass Läsionen der Hirnrinde im Foetalleben oder in der ersten Kindheit partielle Agenesien der Pybahnen zur Folge haben, welche in einer Verminderung der Faseranzahl ihren anatomischen Ausdruck finden.

Dieser Vorgang wird verständlich, wenn man die Thatsache berücksichtigt, dass die Fasern der Pybahnen die Nervenfortsätze der in den Centralwindungen der Hirnrinde befindlichen Pyramidenzellen darstellen und mit letzteren eine Nerveneinheit, das corticospinale motorische Neuron bilden. Die Pyfasern wachsen also im Foetalleben als Nervenfortsätze (Neuraxonen) der Hirnrindenzellen in das Rückenmark hinein und umhüllen sich später mit einer Markscheide, doch ist die Entwickelung der Pyfasern zur Zeit der Geburt noch nicht vollendet, und findet die Markentwickelung der cerebralen Pyramidenfasern erst später statt. Sowohl das normale Wachsthum, die Entwickelung dieser Nervenfortsätze als auch ihre weitere Existenz ist von der funktionellen Integrität der betreffenden Nervenzellen in der Hirnrinde abhängig, da diese letzteren einen trophischen Einfluss üben, welcher zur Erhaltung der Nervenfaser notwendig ist.

Es wird so verständlich, dass frühzeitig, vor Abschluss der Entwickelung der Pyfasern stattfindende Läsionen der Hirnrinde, welche den Untergang oder die funktionelle Schädigung einer Anzahl von Nervenzellen daselbst verursachen eine mehr weniger ausgesprochene Faserarmuth der Pybahnen also verschiedene Grade von Agenesie derselben zur Folge haben.

Doch gibt es Fälle von hierher gehörigen Hirnläsionen, bei welchen sich Veränderungen im Rückenmark finden, die nicht als

Digitized by Google
Original from UNIVERSITY OF MICHIGAN
Generated on 2019-07-08 20:05 GMT / http://hdl.handle.net/2027/mdp.39015043503450
Public Domain in the United States, Google-digitized / http://www.hathitrust.org/access_use#pd-us-google

direkt von der Hirnläsion abhängig erscheinen, sondern ihr mehr coordiniert sind.

So weist *Kahlden*[1]) in seiner Arbeit „über Porencephalie" auf Rückenmarksbefunde hin, wo eine Verschmälerung auch solcher Fasern nachgewiesen wurde, die zu dem defekten Rindenbezirk anscheinend nicht in direkter Beziehung stehn (Mikromyelien), ferner auf Missbildungen des Rückenmarks bei Porencephalien, partielle Doppelbildung des Rückenmarkes, die Absprengung eines Vorderhorns, die Verlagerung von Ganglienzellen in die weisse Substanz u. s. w.

Doch bezeichnet auch dieser Autor als häufigen Befund bei den Porencephalien (die ja doch zumeist congenitale Erkrankungen darstellen) eine totale oder partielle Agenesie der Pyramidenbahn, die sich von degenerativen Processen ganz wesentlich unterscheidet.

Es wird bei diesen Fällen von Agenesien theils Defect der Nervenfasern, theils abnorme Schmalheit derselben angeführt.

Bei den congenitalen bezw. den intrauterin entstandenen und bei den durch Geburtstraumen bedingten Hirnlähmungen spielt also die Entwickelungshemmung der Pybahnen dieselbe Rolle wie bei den Hirnläsionen der Erwachsenen die secundäre Degeneration derselben. Auf der Leitungsstörung in dem corticospinalen motorischen Neuron beruht die spastische Lähmung.

Wie sind nun jene Fälle zu deuten, wo die mikroskopische Untersuchung des Rückenmarkes anscheinend durchaus normale Verhältnisse ergab, wo also weder von einer Faserverminderung noch Verschmälerung derselben etwas zu bemerken war? Solche Fälle sind meine sub 1 und 2 angeführten Beobachtungen und habe ich schon erwähnt, dass der nicht gelungene Nachweis einer krankhaften Veränderung und insbesondere auch einer Verminderung der Fasern gleichwol das Vorhandensein funktioneller Insufficienz der Pybahnen nicht ausschliesst.

Es ist aber auch die Auffassung möglich, dass hier mit der Hirnläsion eine Beeinträchtigung der normalen Funktionen des Gehirns verbunden ist und dass so, trotz erhaltener Leitung in den Pybahnen, der hemmende Einfluss des Gehirns auf die spinalen Reflexcentren entfällt. Eine ähnliche Deutung gibt *Sternberg*[2]) in verschiedenen Fällen von cerebralen Läsionen ohne Degeneration der Pybahnen, welche im Leben den Symptomencomplex der „spastischen

---

[1]) *Ziegler* Beiträge zur patholog. Anatomie und allgem. Pathologie. 18. Bd., 2. Heft, 1895, pag. 366, 367.

[2]) l. c. pag. 217.

Digitized by Google
Original from UNIVERSITY OF MICHIGAN
Generated on 2019-07-08 20:05 GMT / http://hdl.handle.net/2027/mdp.39015043503450
Public Domain in the United States, Google-digitized / http://www.hathitrust.org/access_use#pd-us-google

Spinalparalyse" zeigten. Doch bemerkt er, dass sich bei diesen „reflexophilen" d. h. mit Steigerung der Sehnenreflexe verbundenen Contracturen nicht unterscheiden lasse, ob es sich da um einen Ausfall cerebraler Hemmung oder um cerebrale Bahnung handele.

Anschliessend an diese Erörterungen will ich hier noch einen Fall zur Besprechung bringen, dessen Krankengeschichte und makroskopischen Sectionsbefund ich schon in meiner oben erwähnten Arbeit „über cerebrale spastische Lähmungen im Kindesalter" mitgetheilt habe, wo jedoch die mikroskopische Untersuchung des Centralnervensystems noch nicht vorgenommen war. Aus der Krankengeschichte sei nur das Wesentlichste wiederholt.

Die 2jährige Patientin *Marie T.* (Nr. 35 der Tabelle) wurde am 14. April 1894 aufgenommen. Sie war das 3. Kind, die Mutter hatte nie abortirt, die früher geborenen Kinder gesund. Im 4. und 5. Schwangerschaftsmonate machte die Mutter eine mit Fieber und Husten verbundene Krankheit durch, die Gravidität verlief weiterhin normal, ebenso die Geburt. Am achten Lebenstage bekam das Kind Krampfanfälle mit starker Rückwärtsbeugung des Kopfes und Contractur in den Händen. Die Krämpfe wiederholten sich 8 Tage lang in heftiger Weise, und traten auch später von Zeit zu Zeit noch auf, zuletzt einige Tage vor der Aufnahme in die Anstalt.

Das Kind hat niemals mit den Händen einen Gegenstand recht fassen können; es vermag den Kopf nicht aufrecht zu erhalten, weder zu sitzen noch zu stehen. Dasselbe bot deutliche Zeichen von Rachitis mässigen Grades, der Ernährungszustand war ziemlich gut. Der Kopf stets nach links gewendet, der linke Mundfacialis schien stärker innervirt. Leichter Strabismus convergens, die Sprache fehlt, das Kind erscheint theilnamslos.

Anfallsweise Streckkrämpfe der oberen Extremitäten bei psychischer Erregung, in der Ruhe keine Muskelrigidität; die aktiven Bewegungen derselben zeigen choreatisch-ataktischen Charakter. Ziemlich lebhafte Sehnen- und Periostreflexe. Die Beine aktiv und passiv (in der Rückenlage) gut beweglich, ihre Muskulatur gut entwickelt, keine Contracturen, nur bei psychischer Erregung eigentümliche Streckkrämpfe. Stellt man das Kind auf, so macht es keinen Versuch, selbständig zu stehn oder zu gehn, manchmal tritt hiebei spastische Versteifung der Beine auf. Die Patellarsehnenreflexe beiderseits lebhaft, manchmal auch leichter Fussklonus auslösbar. Patientin ist auch nicht im Stande aufzusitzen, setzt man sie auf, so fällt der Kopf seinem Gewichte nach hinab. Tod an Morbillen am 13. Mai.

Die Section ergab bezüglich des Gehirns und Rückenmarkes makroskopisch nichts Abnormes. Nach Härtung in Liquor Mülleri wurden von Herrn Prof. *Chiari* mikroskopisch untersucht mittelst *Weigert*'scher Markscheidenfärbung und nach *van Gieson:* Schnitte vom Gyrus centralis ant dexter im oberen Drittel, Querschnitte durch die Medulla oblongata in der Mitte der Oliven und Querschnitte durch das 3. Halssegment, das 8. Dorsal- und das 3. Lumbalsegment des Rückenmarkes.

An den Schnitten durch die vordere Centralwindung finden sich ganz normale Verhältnisse, ebenso am Querschnitt durch die Medulla oblongata. An den erwähnten Querschnitten des Rückenmarkes im Hals-, Dorsal- und Lenden-

Digitized by Google
Original from UNIVERSITY OF MICHIGAN
Generated on 2019-07-08 20:05 GMT / http://hdl.handle.net/2027/mdp.39015043503450
Public Domain in the United States, Google-digitized / http://www.hathitrust.org/access_use#pd-us-google

theil: leichte Erweiterung des Centralcanals und Faserarmuth in den Pyramidenseitenstrangbahnen.

Nach den vorstehenden Ausführungen liessen sich die motorischen Störungen in diesem Falle nur aus der Faserarmuth der Pybahnen erklären. Die zurückgebliebene geistige Entwickelung, das vollständige Fehlen von Sprachlauten und die seit den ersten Lebenstagen bestehenden Convulsionen weisen überdies darauf hin, dass auch das Hirn und insbesondere die psychomotorischen Hirnrindengebiete, funktionell nicht normal waren, wenngleich die mikroskopische Untersuchung nicht im Stande gewesen ist, ein materielles Substrat dieser Funktionsstörung aufzudecken. Auf die, übrigens nicht allzu hochgradige Rachitis allein, kann ein so vollständiges Darniederliegen jeder geistigen Regsamkeit und die schon am achten Lebenstage beobachteten Convulsionen nicht wol bezogen werden. Es erübrigt sonach, wie mir scheint, auch hier nur die Annahme einer mangelhaften Entwickelung des Gehirns, für welche allerdings der anatomische Nachweis nicht erbracht ist, und welche daher vorerst als eine funktionelle Anomalie bezeichnet werden müsste.

Die in den Pyramidenseitenstrangbahnen vorgefundene Faserarmuth lässt wol die Auffassung zu, dass die Pyramidenzellen der zugehörigen Hirnrindenbezirke auch in ihrer trophischen Funktion gestört und insufficiert waren, trotzdem dass bei der mikroskopischen Untersuchung (die sich übrigens bezüglich der Hirnrinde nur auf das obere Drittel der einen vorderen Centralwindung erstreckte) keinerlei anomales Verhalten derselben nachgewiesen wurde. Zu ähnlichen Anschauungen scheint auch *Anton* gelangt zu sein, welcher sich in der schon citierten Arbeit über angeborene Erkrankungen des Centralnervensystems[1]) folgendermassen äussert: „Auch viel mildere foetale Erkrankungen des Gehirns dürften die quantitative, vielleicht auch die qualitative Ausbildung der Pybahnen bis ins Rückenmark beeinträchtigen und in Beziehung stehen zu den angeborenen, geringeren funktionellen und trophischen Störungen im Bewegungsapparate."

Die hier schon seit der frühesten Kindheit bestehenden und immer wieder sich einstellenden Convulsionen sprechen schon an und für sich für einen krankhaften Zustand der Hirnrinde. Es würde sich nun fragen, ob hier die Convulsionen nicht zugleich als das ätiologische Moment des ganzen, das Centralnervensystem betreffenden Krankheitszustandes anzusehen sind, oder ob dieselben

[1]) l. c. pag. 43.

Digitized by Google
Original from UNIVERSITY OF MICHIGAN
Generated on 2019-07-08 20:05 GMT / http://hdl.handle.net/2027/mdp.39015043503450
Public Domain in the United States, Google-digitized / http://www.hathitrust.org/access_use#pd-us-google

als Symptom eines schon vor der Geburt vorhandenen, bezw. bei derselben entstandenen, derartigen Krankheitszustandes zu gelten haben. Bekanntlich gehen die Ansichten auch der neuesten Autoren über die ätiologische Bedeutung der Convulsionen bei Hirnlähmungen noch sehr auseinander. So glaubt *Sachs*[1]) in Uebereinstimmung mit *Osler, Money, Ashbey* und Anderen, dass eine ganze Anzahl Fälle nur so richtig erklärt wird, wenn man die Lähmung als direkte Folge der Convulsionen ansieht, während *Freud*[2]) es mit Entschiedenheit ablehnt, die Convulsionen selbst im Allgemeinen als eine Aetiologie der cerebralen Lähmung gelten zu lassen, wenngleich er zugibt, dass dies hier und da einmal zutreffen kann.

Der in Rede stehende Krankheitsfall der *Marie T.* . . . scheint mir kein geeignetes Object für die Discussion dieser Streitfrage abzugeben und so will ich nur hervorheben, dass die berichtete Anamnese des Falles auch die Auffassung ermöglicht, es habe das Gehirn dieses Kindes schon in utero eine Schädigung seiner normalen Entwickelung erlitten, da die Mutter desselben im vierten und fünften Schwangerschaftsmonate eine fieberhafte Erkrankung mit Husten durchzumachen hatte.

In drei der vorstehend beschriebenen Fälle, nämlich im Fall I, II und III, datieren die ersten Krankheitserscheinungen von genau dem gleichen Lebensabschnitte, indem bei allen drei Kindern notiert wurde, dass sie bis zu $^3/_4$ Jahren gesund erschienen, und erst von dieser Lebensperiode an die Motilitätsstörungen wahrgenommen wurden.

Gleichwol lässt sich mindestens bei einem jener Fälle (II) aus dem Sectionsergebnisse mit Sicherheit erschliessen, dass die den spastischen Lähmungen zu Grunde liegende Gehirnerkrankung schon aus dem Foetalleben datiert.

In Fall II findet sich bei dem $3^1/_2$ jährigen Kinde, welches bis $^3/_4$ Jahre gesund, an Convulsionen erkrankte, worauf die spastisch-paretischen Symptome hervortraten, bei der Section: Porencephalie beider Grosshirnhemisphären, rechts fehlt das Operculum, auch links ein tiefer Porus, Mikrogyrie.

In seiner Arbeit: „zur Kenntnis der Störungen im Oberflächenwachsthum des menschlichen Grosshirns bezeichnet *Anton*[3]) derartige Hirnläsionen als sicher im Foetalleben entstandene.

---

[1]) Die Hirnlähmungen der Kinder. Sammlung klin. Vortr. Nr. 46, 47, pag. 451.

[2]) l. c. pag. 60—63.

[3]) Zeitschr. f. Heilkunde 1886, Bd. VII, pag. 453 u. 1888 Bd. IX, pag. 237.

Digitized by Google
Original from UNIVERSITY OF MICHIGAN
Generated on 2019-07-08 20:05 GMT / http://hdl.handle.net/2027/mdp.39015043503450
Public Domain in the United States, Google-digitized / http://www.hathitrust.org/access_use#pd-us-google

In dem Unbedecktbleiben der Insel sieht *Anton* einen genügenden Anhaltspunkt dafür, dass die Entwickelungsstörung schon intrauterin Platz gegriffen hat. Bei einem im ersten Theil der angeführten Publikation beschriebenen Falle erklärt *Anton* das Zustandekommen der Mikrogyrie durch Verminderung der Markentwickelung in Folge von Verwachsungen der Ventrikelwände[1]) und consecutiver Vermehrung des Oberflächenwachsthums. „Diese Rindenmasse musste auf einer abnorm kleineren Kugeloberfläche Platz finden und dies führte zu einer immens gesteigerten atypischen Furchung, der Mikrogyrie."

Nun hat wol neuerdings *Oppenheim*[2]) einen (schon oben erwähnten) Fall von Porencephalie mit Mykrogyrie publiziert, für welchen er, entgegen der herrschenden Anschauung, wonach eine Entwickelungshemmung im Mark der primäre, die Mikrogyrie selbst ein secundärer Vorgang ist, die Anschauung vertritt, dass der Process von der Rinde selbst ausgegangen ist, etwa im Gefolge einer meningealen Blutung bei der Geburt bezw. einer Meningoencephalitis. Er fand in dem erwähnten Falle an vielen Stellen der Rinde Verwachsungen benachbarter Gyri, Gefässwucherungen an diesen Stellen und eine stellenweise recht markante Verdickung der Pia, ferner einen schon von *Otto* beschriebenen Befund, nämlich Nester von grauer Substanz, die wie abgesprengt unter der Rinde lagen und die er als zusammengelagerte, durch Verwachsungszonen getrennte, scheinbar in die Tiefe gedrängte Gyri deutet.

Da in meinem Falle die Verhältnisse durchaus anders liegen als im Falle *Oppenheims,* nichts von derartigen Veränderungen sich vorfand und insbesondere die inneren Meningen als zart, leicht ablösbar und von mittlerem Blutgehalte befunden wurden, so kann eine Genese desselben im Sinne der von *Oppenheim* entwickelten Anschauung nicht angenommen werden.

Auch *Kahlden*[3]) gelangt nach Sichtung der in der Literatur verzeichneten Fälle von Porencephalie und gestützt auf eigene Beobachtungen zu dem Schlusse, dass, wenn auch in vereinzelten Fällen durch entzündliche Processe, durch Traumen oder Gefässembolien eine erworbene, also extrauterin entstandene Porencephalie zuzugeben sei, doch für die grosse Mehrzahl der Fälle die Porencephalie nur auf eine Entwickelungsstörung des Gehirns zurückgeführt werden könne.

---

[1]) *Anton* l. c. pag. 476.
[2]) Neurolog. Centralbl. 1895, Nr. 3.
[3]) l. c. pag. 383.

Digitized by Google
Original from UNIVERSITY OF MICHIGAN
Generated on 2019-07-08 20:05 GMT / http://hdl.handle.net/2027/mdp.39015043503450
Public Domain in the United States, Google-digitized / http://www.hathitrust.org/access_use#pd-us-google

Das Verhalten der porencephalischen Defecte und der benachbarten Hirnwindungen erscheint in meinem Falle ganz analog jenem bei den typischen, zumeist angeborenen Porencephalien, wie sie bereits in recht stattlicher Zahl beschrieben sind.

An der rechten Grosshirnhemisphäre wird die dem Sulcus Rolando entsprechende Furche von den in sie einbiegenden hinteren Enden der Gyri frontales resp. den vorderen Enden der Gyri des Lobus parietalis begrenzt, in ihrer Mitte findet sich ein tiefer Porus, welcher mittelst einer erbsengrossen Oeffnung in den rechten Seitenventrikel einmündet. An der linken Grosshirnhemisphäre entsprechend etwa der Mitte der nicht unterscheidbaren vorderen Centralwindung ein trichterförmiger Porus, welcher sich aber nicht bis in den Seitenventrikel verfolgen lässt, und gegen den die benachbarten Gyri radiär convergieren.

In seiner Monographie über die Porencephalie ist *Kundrat*[1]) zu der Anschauung gelangt, dass die Radiärstellung der dem Porus benachbarten Gyri als sicheres Zeichen dafür gelten könne, dass die Porencephalie aus dem Foetalleben datiere. Dem widerspricht *Kahlden*[2]) unter Anführung fremder und eigener Beobachtungen, wo eine solche Radiärstellung der Gyni bei sicher extrauterin erworbener Porencephalie sich vorgefunden hat. Er führt aus, dass aus der Richtung der Windungen ein Schluss auf congenitale oder extrauterine Entstehung der Porencephalie nicht gezogen werden könne. Der Grund, weshalb diese Radiärstellung bisher hauptsächlich bei congenitalen Fällen gefunden worden sei, liege darin, dass überhaupt die grosse Mehrzahl der beschriebenen Fälle von Porencephalie angeboren sei und dass es sich bei den erworbenen Fällen meist um umfangreichere Defecte handele, bei welchen die Radiärstellung überhaupt nicht deutlich werden kann. Da mein Fall II nach all dem Gesagten mit Sicherheit als eine intrauterin entstandene Gehirnerkrankung angesehen werden kann, so bekräftigt er aufs Neue die wiederholt gemachte Beobachtung, dass auch congenitale Hirnlähmungen in den ersten Lebensmonaten nach der Geburt anscheinend keine Symptome machen, dass die betreffenden Kinder gesund zu sein scheinen und erst im 2. Halbjahr oder gegen Ende des 1. Lebensjahres die spastische Lähmung hervortritt.

Feer[3]) macht in seiner Arbeit „über angeborene spastische Gliederstarre“ die Angabe, dass die Muskelstarre zumeist erst bei Gehversuchen im Alter von 1—2 Jahren bemerkt wurde und in

[1]) Die Porencephalie. Graz 1882.
[2]) l. c. pag. 359.
[3]) Jahrb. f. Kinderheilk. 1890, Bd. 31, pag. 234.

Digitized by Google
Original from UNIVERSITY OF MICHIGAN
Generated on 2019-07-08 20:05 GMT / http://hdl.handle.net/2027/mdp.39015043503450
Public Domain in the United States, Google-digitized / http://www.hathitrust.org/access_use#pd-us-google

ihrer klinischen Studie haben *Freud* und *Rie* [1]) ausgeführt, dass spät auftretende Lähmungen in congenitalen Veränderungen begründet sein können. Als wesentliche Momente kämen hier in Betracht einmal, wenn die congenitale Hirnerkrankung erst während des Extrauterinlebens soweit fortschreitet, dass sie Symptome machen kann, ferner wenn der Krankheitszustand sich erst bei einem gewissen funktionellen Entwicklungszustand des Grosshirns zu äussern vermag.

Im Fall III meiner Beobachtungen betreffend ein 1jähriges Kind mit ausgebreiteter entzündlicher Erweichung der Hirnrinde und zum Theil der angrenzenden Markmasse wurde bei nach *Pitres* geführten Schnitten durch beide Grosshirnhemisphären erhoben, dass in der rechten die grossen Ganglien bedeutend kleiner und viel derber sind als linkerseits. Die rechte Hemisphäre war auch die in weit grösserer Ausdehnung von dem Process ergriffene, nämlich im Bereiche fast des ganzen Parietal- und Occipitallappens.

Es hat nun *Monakow* [2]) in einer grösseren Arbeit neuerdings darauf aufmerksam gemacht, dass alte Grosshirndefekte genau ihrer Lokalisation entsprechende secundäre Degenerationen in den Sehhügeln zur Folge haben und die Ansicht ausgesprochen, dass jedem Sehhügelabschnitt eine correspondierende begrenzte Windungsgruppe zugewiesen sei, welche die Existenz desselben beherrscht.

Der Befund an den Grossganglien der rechten Hemisphäre kann jedoch in meinem Falle nicht mit Sicherheit als secundäre Veränderung aufgefasst werden, da die entzündlichen Veränderungen der Hirnrinde stellenweise bis tief in die Markmasse hinein sich fortsetzten und daher möglicherweise die Grossganglien der stärker ergriffenen rechten Hemisphäre schon primär mit erkrankt sein konnten.

Wenn die von *Monakow* beschriebenen secundären Veränderungen der Sehhügel sonst in keinem meiner Fälle, auch nicht in dem mit typischer Porencephalie vorgefunden wurden, so kann der Grund wol darin gesucht werden, dass eine genauere Untersuchung daraufhin nicht stattgefunden hat, anderseits auch darin, dass (wie *Monakow* selbst für negative Fälle annehmen muss) eine nur unvollständige Unterbrechung der Leitung bestanden haben konnte.

Was meine weiteren Fälle anbelangt, so ist Fall IV: Porencephalie beider Stirnlappen und der oberen Abschnitte der rechtsseitigen Centralwindungen wol auch mit grosser Wahrscheinlichkeit

---

[1]) l. c. pag. 60.

[2]) Archiv für Psychiatrie und Nervenkr. Bd. 27., Jg. 1895, pag. 419—425.

Digitized by Google
Original from UNIVERSITY OF MICHIGAN
Generated on 2019-07-08 20:05 GMT / http://hdl.handle.net/2027/mdp.39015043503450
Public Domain in the United States, Google-digitized / http://www.hathitrust.org/access_use#pd-us-google

als congenital zu bezeichnen, während in Fall V: diffuse Sklerose des Gehirns und Rückenmarks bei einem $5^3/_4$ Jahr alten Knaben keine ausreichenden Anhaltspunkte im Sectionsbefunde vorliegen, um die Zeit der Entstehung bezw. des Beginnes der Krankheit beurtheilen zu können.

Die anamnestischen Daten sprechen übrigens auch hier zu Gunsten der Auffassung, dass eine angeborene krankhafte Veränderung oder Veranlagung des Centralnervensystems dem sklerotischen Process zu Grunde lag. Denn die Erkrankung setzte sehr früh mit Convulsionen am 14. Lebenstage ein, zwei Geschwister des Patienten starben in der zweiten bezw. dritten Lebenswoche und ein Mal abortierte die Mutter im siebenten Monat.

Sprechen diese Momente immerhin in dem Sinne, dass hier eine mütterliche Aetiologie vorliegt, so gibt es anderseits Fälle mit ganz ähnlichem Beginn und Verlauf, die ebenfalls auf Sklerose des Gehirns und Rückenmarks beruhen, ohne dass die Annahme einer congenitalen Erkrankung in der Anamnese eine Stütze findet. Ein solcher Fall ist der nachfolgend hier mitzutheilende.

VI. *Adolf St.*, 9 Monate alt, aufgen. am 5. März 1895.[1])

Patient ist das 2. Kind einer angeblich gesunden Mutter, das 1. Kind ist gesund, die Mutter hat nie abortirt. Gravidität und Geburtsverlauf normal. Als das Kind 14 Tage alt war, bekam es einen Fraisenanfall, worauf bemerkt wurde, dass der Kopf stets nach links geneigt war. Ein zweiter Fraisenanfall erfolgte im Alter von 5 Monaten, derselbe dauerte $1^1/_2$ Tage und war mit Verlust des Bewusstseins verbunden. Am 2. Tage wurde Beugekontraktur des rechten Armes bemerkt, die seitdem mit zeitweiligen Remissionen fortbesteht. Seit 3 Wochen auch Beugekontraktur im rechten Bein mit Dorsalflexion des Fusses. In der letzten Zeit öfters Anfälle von Spasmus glottidis, seit 8 Tagen Diarrhoen, früher Obstipation.

Status praesens. Sehr mittelmässig ernährtes Kind, Stirnfontanelle 3 cm im Durchmesser, Augenbefund normal. Im Gesicht keine Lähmung, deutliches Facialisphänomen. Die rechte obere Extremität im Ellbogengelenk gebeugt, die Hand stark flektirt, die Finger ebenfalls in Beugestellung, ähnlich wie bei Tetanie, die Contracturen lassen sich nicht vollständig ausgleichen.

Die rechte untere Extremität im Kniegelenk etwas gebeugt, vollständige Streckung gelingt schwer, der Fuss in Calcaneo-Valgusstellung; auch hier besteht starre Contractur. Die rechtsseitigen Extremitäten werden nur wenig bewegt, die obere fast gar nicht. Die linksseitigen gut beweglich zeigen keinerlei Contractur. An den linksseitigen Extremitäten mitunter Erregbarkeitssteigerung im Radialis und Peroneus. Sehnenreflexe scheinen zu fehlen. Rachitischer Rosenkranz, keine Zahnentwicklung. In den folgenden Tagen grünliche, übelriechende Stuhlentleerungen und wiederholte Anfälle von Glottiskrampf.

Am 17. März liessen sich die Patellarreflexe beiderseits auslösen, rechts stärker. Das Facialisphänomen, die gesteigerte Erregbarkeit des N. radialis und

[1]) Dieser Fall sowie der folgende Fall VII wurden in die Uebersichtstabelle nicht aufgenommen.

Digitized by Google
Original from UNIVERSITY OF MICHIGAN
Generated on 2019-07-08 20:05 GMT / http://hdl.handle.net/2027/mdp.39015043503450
Public Domain in the United States, Google-digitized / http://www.hathitrust.org/access_use#pd-us-google

peroneus geschwunden, ebenso traten die Anfälle von Glottiskrampf nicht mehr auf.

Die Diarrhoen bestanden fort, ab und zu gesellte sich Erbrechen hinzu und unter zunehmendem Kräfteverfall starb das Kind am 20. März.

Die Contracturen der rechtsseitigen Extremitäten waren während der ganzen Beobachtungszeit unverändert geblieben, die neben der Rachitis und Gastroentenitis aufgetretenen Erscheinungen latenter Tetanie (gesteigerte Erregbarkeit der Nerven und Glottiskrampf) dauerten nicht bis zum Tode an.

Es handelt sich sonach um eine seit 4 Monaten bestehende cerebrale spastische Hemiplegie bei einem rachitischen an gastrointestinalen Störungen und consecutiver Tetanie leidenden Kinde.

Pathologisch-anatom. Diagnose. Sclerosis cerebri. Rachitis florida. (Prof. *Chiari*) Auszug aus dem Sectionsprotokoll: Körper 65 cm lang, schwächlich gebaut, sehr schlecht genährt.

Der Schädel 43 cm im horizontalen Umfang, die grosse Fontanelle 5 cm² gross, in den Nähten hie und da Schaltknochen, die Schädeldeckknochen in der Nähe ihrer Ränder mit Osteophytlamellen an der Aussenfläche bedeckt, die blutreicher sind und mit dem Messer sich gerade noch schneiden lassen.

Die inneren Meningen zart, von mittlerem Blutgehalt, in geringem Grade ödematös. Die Seitenventrikel um ein Geringes weiter, ihr Ependym etwas verdickt, derb anzufühlen. Der 3. und 4. Ventrikel nicht erweitert, ihr Ependym etwas dicker. Auf Horizontalschnitten durch die beiden Grosshirnhemisphären lässt sich beim Vergleiche zwischen rechts und links constatiren, dass die an das Ependym angrenzende Markmasse, dann das Ammonshorn und die Capsula interna sowie der den Centralwindungen entsprechende Theil der Corona radiata *links etwas härter als rechts sind.*

Das linke Ammonshorn auch deutlich kleiner als das rechte. Der Pons und die Medulla oblongata überhaupt von auffällig harter Consistenz. Die Rinde nirgends härter. Eine Herderkrankung nirgends nachzuweisen.

Die Spinalmeningen zart, das Rückenmark überhaupt von derberer Consistenz, an der Grenze zwischen dorsalem und lumbalem Mark in der rechten Hälfte der grauen Substanz eine röthlich graue Verfärbung.

Die übrige Section musste nnterbleiben. Nach Härtung in Liquor Mülleri wurden untersucht: die beiden Ammonshörner, der Pons, die Medulla oblongata und die Medulla spinalis.

Das linke Ammonshorn war bedeutend kleiner als das rechte, sein Gewebe auffallend reich an Gliazellen. Dieser Reichthum an Gliazellen trat auch deutlich hervor an Querschnitten des Pons und der Medulla oblongata. Die Medulla spinalis war frei von pathologischen Veränderungen *(Chiari).*

In dem vorstehend mitgetheilten Falle war der sklerotische Process in der linken Grosshirnhemisphäre augenscheinlich beträchtlich mehr ausgedehnt und hat so zu dem klinischen Bilde einer spastischen Hemiplegie geführt.

Etwas anders liegt ein sonst sehr ähnlicher Fall, dessen Krankengeschichte ich ebenfalls mittheilen will; derselbe betrifft ein 14 Monate altes Mädchen, welches von angeblich gesunden Eltern stammend bis gegen Ende seines ersten Lebensjahres gesund

Digitized by Google
Original from UNIVERSITY OF MICHIGAN
Generated on 2019-07-08 20:05 GMT / http://hdl.handle.net/2027/mdp.39015043503450
Public Domain in the United States, Google-digitized / http://www.hathitrust.org/access_use#pd-us-google

war und sich normal entwickelte, dann aber unter schweren Allgemeinerscheinungen akut erkrankte, an welche Erkrankung sich dann eine spastische Cerebrallähmung in hemiplegischer Form anschloss.

Neben chronischem Hydrocephalus ergab die Section circum scripte chronische Meningitis, ferner Sklerose des Pons, der Medulla oblongata und spinalis.

VII. *Marie Ch.*, 14 Monate alt, aufgenommen 2. März 1895.

Patientin erkrankte Mitte Dezember v. J. zu Ende ihres ersten Lebensjahres, unter Fieber und heftigem Erbrechen. Dabei bestand 14 Tage hindurch ein Zustand von Somnolenz bezw. Coma, der Kopf wurde nach rückwärts gezogen, die oberen Extremitäten waren in beständiger Agitation und regelloser Bewegung. Häufig wurden rollende Bewegungen der Augen beobachtet. Das Fieber dauerte etwa 4 Wochen, die Unruhe und die fortwährenden Bewegungen der oberen Extremitäten blieben noch längere Zeit bestehen. Das Kind, welches vor dieser Erkrankung im Stande war, sich aufzustellen und einige Schritte zu machen, auch schon einige Worte zu sprechen, hat alle diese Fähigkeiten verloren. Ebenso schwand das Sehvermögen. Später, etwa 6 Wochen vor seiner Aufnahme in die Anstalt, soll das Kind wieder etwas gesehen haben, aber das dauerte nur einige Tage, dann schien es wieder blind zu sein. Patientin ist das 6. Kind angeblich gesunder Eltern; die Mutter abortirte bei ihrer ersten Gravidität im 7. Monat, hierauf gebar sie 4 gesunde Kinder. Die Geburten waren leicht.

Status praesens. Das Kind liegt apathisch und theilnahmslos im Bette, scheint keine Lichtempfindung zu haben, sobald man es berührt, wird es sehr ungeberdig und schreit.

Der rechte Mundfacialis anscheinend leicht paretisch, die rechtsseitigen Extremitäten werden nur wenig bewegt, wogegen die linksseitigen sehr lebhafte Abwehrbewegungen zeigen. Die rechte obere Extremität ist in leichter Beugekontraktur, die Periostreflexe sehr lebhaft. Das rechte Bein ebenfalls in Beugestellung, die Patellarsehnenreflexe beiderseits deutlich gesteigert.

Die ophthalmoskopische Untersuchung ergibt normalen Befund der Papille, der Augenhintergrund ist sehr pigmentarm.

Das Kind litt an Darmkatarrh, verfiel immer mehr und starb am 18. März.

Section. Die von Herrn Professor *Chiari* ausgeführte Section ergab ausser einem Dickdarmkatarrh bezüglich des Centralnervensystems folgenden Befund:

Hydrocephalia chronica interna. Cicatrices ependymatis. Meningitis chronica circumscripta. Sclerosis pontis Varoli, medullae oblongatae et medullae spinalis. Hepatitis interstitialis chronica. (Lues hereditaria)

Auszug aus dem Sektionsprotokoll.

Der Körper 76 cm lang, schwächlich gebaut, sehr mager und blass. Die Todtenstarre überhaupt wenig, rechts mehr als links ausgesprochen. Die rechte Hand mit eingeschlagenem Daumen zur Faust geballt und im Handgelenke volarwärts gebeugt, der rechte Fuss gegen die Sohle mehr gebogen als der linke.

Der Schädel 43 cm im horizontalen Umfange, seine Knochen von gewöhnlicher Dicke und Festigkeit, die Pachymeninx der lamina vitrea fest adhärent, Die inneren Meningen über der Convexität des Grosshirns in Form von umschriebenen bis 0,5 cm² grossen Flecken und Streifen weisslich verdickt; diese Verdickungen besonders in der Gegend der linken Centralfurche und des hinteren Abschnittes der

Digitized by Google
Original from UNIVERSITY OF MICHIGAN
Generated on 2019-07-08 20:05 GMT / http://hdl.handle.net/2027/mdp.39015043503450
Public Domain in the United States, Google-digitized / http://www.hathitrust.org/access_use#pd-us-google

linken Stirnwindungen ausgesprochen. Rechts diese Verdickungen an den correspondirenden Stellen viel weniger entwickelt. Analoge solche fleckige Verdickungen an den inneren Meningen der Sylvischen Spalten und im Bereiche der Incisura margin. poster. cerebelli besonders an der dort befindlichen Arachnoidalbrücke ausgesprochen, endlich auch noch an der unteren Fläche des Pons Varoli.

Die Hirnarterien zart. Die Windungen reichlich, im Allgemeinen von gewöhnlicher Anordnung, dieselben abgeplattet. Die Seitenventrikel sehr stark ausgedehnt, mit klarem Serum erfüllt, ihr Ependym verdickt und derb, im Bereiche der Grossganglien deutlich granulirt.

In den Hinterhörnern beiderseits, links mehr ausgebreitet als rechts, im Ependym Narben, die auf das angrenzende Mark übergreifen. Der 3. Ventrikel und das Infundibulum ebenfalls stark ausgedehnt, auch hier das Ependym granulirt. Der 4. Ventrikel deutlich, wenn auch nicht stark dilatiert, sein Ependym ebenfalls granuliert. Das Foramen Magendie von gewöhnlicher Grösse.

Auf horizontalen Schnitten durch die beiden Grosshirnhemisphären zeigt sich die Rinde reichlich, von gewöhnlicher Dicke, das Mark, besonders in den Wänden der Hinter- und Unterhörner, aber auch im Bereiche der Vorderhörner, sehr stark an Masse verringert, dabei etwas dichter. Die Grossganglien von gewöhnlichen Dimensionen, nur etwas abgeplattet, die Capsula interna von gewöhnlichem Verhalten. Das Kleinhirn überhaupt etwas dichter, von gewöhnlicher Durchschnittszeichnung. Der Pons und die Medulla oblongata auffallend derb. Die ganze Hirnsubstanz von geringem Blutgehalt.

Die Spinalmeningen zart, blass, das Rückenmark selbst blass, allenthalben, namentlich aber im Cervicaltheil bedeutend härter; seine Durchschnittszeichnung normal.

Nach Härtung in Liquor Mülleri wurde vom Centralnervensystem untersucht:

1. Die Verdickungsherde der inneren Meningen über den Gyri centrales. Hier zeigte sich der Befund einer mit Bindegewebswucherung einhergehenden entzündlichen Infiltration der inneren Meningen.

2. Die Wand des einen Hinterhornes. Das Ependym war stark verdickt und enthielt zahlreiche Herde von Granulationsgewebe.

3. Der Pons und die Medulla oblongata. Das Ependym war ebenso verändert wie im Hinterhorn. Weiter zeigte sich entzündliche Infiltration der inneren Meningen und *diffuse Vermehrung der Glia.*

4. Das Kleinhirn, dasselbe bot keine pathologischen Veränderungen.

5. Die Medulla spinalis in verschiedenen Segmenten. Auch hier fanden sich keine pathologischen Veränderungen und zwar weder im Rückenmarke noch in den Meningen.

Weiter wurde auch nach Härtung in Liquor Mulleri die *Leber* untersucht und fand sich in derselben *diffuse Hepatitis interstitialis chronica.*

Der Befund einer diffusen interstitiellen Hepatitis interstitialis spricht immerhin für die Annahme, dass das Kind hereditär syphilitisch war, obgleich die Anamnese keinerlei Anhaltspunkte hierfür bietet. Ein Abortus bei der ersten Gravidität, worauf dann vier gesunde Kinder folgten, fällt nicht genügend ins Gewicht.

Unter dieser Voraussetzung kann die Erkrankung des Centralnervensystems in diesem Falle als unter dem Einflusse von Syphilis entstanden aufgefasst werden. Die Erweiterung der Ventrikel, die Verdickung des Ependyms sowie die Herde von Granulationsge-

Digitized by Google
Original from UNIVERSITY OF MICHIGAN
Generated on 2019-07-08 20:05 GMT / http://hdl.handle.net/2027/mdp.39015043503450
Public Domain in the United States, Google-digitized / http://www.hathitrust.org/access_use#pd-us-google

webe in demselben finden sich in gleicher Weise bei einem noch weiterhin mitzuteilenden Falle von unzweifelhaft syphilitischer Natur.

Dann gibt es Fälle von sklerotischen Processen des Gehirns und Rückenmarks, welche sich bei anscheinend gesunden Säuglingen ganz allmälig entwickeln, so dass die ersten Symptome des Leidens etwa in der zweiten Hälfte oder gegen Ende des ersten Lebensjahres wahrgenommen werden, ohne das irgend eine nachweisbare Schädlichkeit bezw. acute Erkrankung das Kind betroffen hätte. Die Symptome zeigen dann durch kürzere oder längere Zeit eine gewisse Progredienz.

Diese Form der Krankheitsentwickelung zeigt die nachfolgende Beobachtung.

VIII. Der 2 Jahre alte Knabe *Ernst K.* (Nr. 50 der Tabelle) gelangte am 30. September 1895 zur Aufnahme.

Er ist das 2. Kind angeblich gesunder Eltern, die Mutter hat vorher zweimal abortiert, dann folgte ein ausgetragenes Kind, welches im 3. Monate starb, sodann unser Patient. Derselbe wurde ausgetragen, in Steisslage geboren, kam jedoch nicht asphyktisch zur Welt. Die Gravidität war normal verlaufen.

Im 1. Lebensjahre soll das Kind dargereichte Gegenstände in den Händen gehalten haben und vermochte sich, als es über 1 Jahr alt war, wenn man es aufstellte, etwas auf den Beinen zu erhalten. Etwa Mitte des 2. Lebensjahres fiel es auf, dass die Hände meist krampfhaft geschlossen waren, dass das Kind die dargereichten Gegenstände nicht fassen konnte oder bald fallen liess und die Beine mehr und mehr steif wurden.

Status praesens. Ziemlich kräftig gebautes, entsprechend genährtes Kind, mit normaler Kopfbildung. (Horiz. Umfang des Schädels 42 cm.) Die Stellung der Bulbi und die Pupillenreaktion normal, die Gesichtszüge symmetrisch, die Arme gebeugt, die Finger eingeschlagen, mässige Contractur. Das Kind fasst nichts mit den Händen, liegt im Bette stets auf dem Rücken, Bewegungen der Beine sind aktiv möglich, bei passiven Bewegungen starker Widerstand in den Kniegelenken, die Füsse plantar flektiert, in den Fussgelenken stark versteift.

Setzt man das Kind auf, so sinkt der Kopf nach vorne, ohne Stütze vermag das Kind nicht zu sitzen, ebenso wenig kann es sich, wenn man es aufstellt, auf den Beinen erhalten.

Die Sehnenreflexe scheinen an den oberen Extremitäten nicht gesteigert zu sein, an den Beinen sind sie wegen der beträchtlichen Contractur nicht auslösbar. Das Kind spricht gar nicht, der Schlingakt ist unbehindert, geistig erscheint es sehr zurückgeblieben.

Das Kind starb am 9. Oktober an eitriger Bronchitis und Pleuritis.

Auszug aus dem Sektionsprotokoll. (Prof. *Chiari.*)

Ausser eitriger Bronchitis, Lungenabscess und eitriger Pleuritis fand sich circumscripte Sklerose in den Grossganglien des Grosshirns und diffuse Sklerose des Kleinhirns, ferner Hydrocephalus chronicus internus leichten Grades.

Die weichen Schädeldecken blass, Schädel auffallend rund, sein horizontaler Umfang 41 cm, die grosse Fontanelle vollständig geschlossen, die Nähte sehr wenig beweglich. Die Schädelknochen dünn, die Furchen für die Vasa meningea media auffallend tief.

Die harte Hirnhaut der lamina vitrea fest adhärent, die inneren Meningen

Digitized by Google
Original from UNIVERSITY OF MICHIGAN
Generated on 2019-07-08 20:05 GMT / http://hdl.handle.net/2027/mdp.39015043503450
Public Domain in the United States, Google-digitized / http://www.hathitrust.org/access_use#pd-us-google

ziemlich blass, stark ödematös. Die Hirnwindungen von gewöhnlicher Anordnung.

Die Seitenventrikel und der III. Ventrikel deutlich, wenn auch nicht stark erweitert, mit klarem Serum erfüllt. Ihr Ependym, besonders in den Vorderhörnern der Seitenventrikel *verdickt.*

Nach Anlegung von Horizontaldurchschnitten durch die beiden Gehirnhemisphären zeigt sich beiderseits *in der Gegend der Grossganglien Sklerose* und zwar betrifft dieselbe rechts den Globus pallidus und den Kopf des Nucleus caudatus, links die gleichen Theile und auch noch einzelne Stellen des äusseren Gliedes des Linsenkerns.

Der IV. Ventrikel etwas erweitert, sein Ependym nur leicht verdickt.

Das Kleinhirn etwas kleiner als sonst, dabei sein Mark deutlich sklerotisch. Der Pons anscheinend auch etwas härter. Die Medulla oblongata von gewöhnlicher Beschaffenheit.

Das Rückenmark von gewöhnlicher Consistenz und Durchschnittszeichnung.

Die mikroskopische Untersuchung des Centralnervensystems musste in diesem Falle unterbleiben, da die conservierten Theile sich nach der Härtung als zur Anlegung von Schnitten ungeeignet erwiesen.

Die drei zuletzt berichteten Fälle VI, VII und VIII haben bezüglich der Lokalisation und Ausbreitung des sklerotischen Processes im Gehirn und Rückenmark, sowol untereinander eine ziemliche Analogie als auch mit dem sub V mitgetheilten Fall betreffend den Knaben *Franz L.* Im Fall V war die Sklerose im Gehirn auf das Mark der Hemisphären beschränkt, die Hirnrinde erschien, soweit sie mikroskopisch untersucht wurde, normal; betroffen war von der Sklerose namentlich die Umgebung der Seitenventrikel, die innere Kapsel, Pons, Medulla oblongata und spinalis, von letzterer am stärksten der Lumbaltheil, wo in der ganzen Marksubstanz Vermehrung der Glia, Verminderung der Zahl der markhaltigen Nervenfasern und Verdünnung ihrer Markscheiden vorgefunden wurde.

Im Fall VIII wurde das Centralnervensystem nicht mikroskopisch untersucht, in den Fällen VI und VII wurde die Hirnrinde in die stattgefundene mikroskopische Untersuchung nicht einbezogen, doch geht schon aus dem makroskopischen Befunde mit Wahrscheinlichkeit hervor, dass der die Sklerose bedingende Krankheitsprocess auch in diesen Fällen die Hirnrinde verschonte.

Die Entstehung der circumscripten sowohl wie der mehr diffusen Sklerosen des Gehirns und Rückenmarks bei Kindern darf man wol in einem Theil der Fälle auf acute Erkrankungen zumeist infectiöse beziehen, deren Natur allerdings häufig unerkannt bleibt.

In dieser Beziehung wäre zunächst an die von *Virchow* beschriebene, *von Jastrowitz* bezüglich ihrer Bedeutung bekämpfte sogenannte Encephalitis congenita zn denken. Bekanntlich beschrieb

Digitized by Google
Original from UNIVERSITY OF MICHIGAN
Generated on 2019-07-08 20:05 GMT / http://hdl.handle.net/2027/mdp.39015043503450
Public Domain in the United States, Google-digitized / http://www.hathitrust.org/access_use#pd-us-google

Virchow im Marklager von Gehirnen neugeborener oder bald nach der Geburt verstorbener Kinder (deren Mütter mit acuten Exanthemen oder mit Syphilis behaftet waren) zwei Formen von Encephalitis: die eine als umschriebene gelbliche Herde in der Balkenstrahlung, welche aus Fettkörnchenzellen bestehn, die andere als diffuses Auftreten von Fettkörnchenzellen in der ganzen Marksubstanz.

Nun hat *von Limbeck*[1]) in einer 1886 erschienenen Arbeit dargethan, dass wol die sogenannte diffuse Form der Encephalitis *Virchows* als physiologischer Zustand zu bezeichnen sei, indem der Befund von Fettkörnchenkugeln überhaupt allen Gehirnen Neugeborener allgemein zukommt, dass jedoch die andere Form, die Encephalitis congenita disseminata als entzündlicher Prozess zu Recht bestehe.

Ferner gehören hieher Befunde, welche *R. Fischl*[2]) bei gastrointestinalen und Lungenerkrankungen septisch inficierter Säuglinge beschrieben hat. Bei einem vier Wochen alten Mädchen fand sich „Encephalitis sic dicta neonatorum" in der linken Hemisphäre, bei einem ebenso alten Mädchen „Encephalitis sic dicta rubra"; in dem letzteren Falle wurden in den Erweichungsherden benachbarten Parthien des Markes Zellinfiltrationen nachgewiesen, die von nach *Gram* färbbaren Coccen erfüllt waren.

Die acute hämorrhagische Encephalitis, welche bei Erwachsenen vielfach beschrieben wurde, spielt vielleicht bei der cerebralen Kinderlähmung doch eine grössere Rolle, als man in der letzten Zeit geneigt war ihr zuzugestehen.

Dass sie bei sehr jungen Kindern sicher vorkommt, konnte ich an einem selbst beobachteten Falle nachweisen, der bereits publiciert ist[3]). Es handelte sich um ein drei Monate altes Kind und ergab die Section hämorrhagische Encephalitis im Pons, Medulla oblongata, den Gehirnstielen und Linsenkernen beiderseits.

Bei den Sklerosen des Gehirns kommt ferner noch die Syphilis in Betracht, welche ja schon unter den ätiologischen Momenten der cerebralen Kinderlähmung angeführt worden ist, wobei jedoch zu bemerken ist, dass von vielen Autoren der Einfluss der hereditären Lues vorwaltend für jene Form der cerebralen Kinderlähmung in Anspruch genommen wird, welche man als *Little*'sche Krankheit

[1]) Zur Kenntnis der Encephalitis congenita. Prager Zeitschrift für Heilk., VII. Bd., 1886, H. 2 u. 3.

[2]) Ueber septische Infection des Säuglings mit gastrointestinalen resp. pulmonalen Symptomen. Prager Zeitschr. f. Heilk., XV. Bd., 1894, pagn. 10 u. 18.

[3]) Jahrbuch für Kinderheilkunde, 1895. Bd. 40.

Digitized by Google
Original from UNIVERSITY OF MICHIGAN
Generated on 2019-07-08 20:05 GMT / http://hdl.handle.net/2027/mdp.39015043503450
Public Domain in the United States, Google-digitized / http://www.hathitrust.org/access_use#pd-us-google

bezeichnet, also für die mit Früh- und Schwergeburt in Zusammenhang gebrachten Fälle. Dabei hatte man zunächst Gefässveränderungen im Auge, welche die Disposition zur Meningealblutung intra partum bedingen.

Von den neueren Autoren äussert sich in diesem Sinne auch *Vassal*[1]) unter Betonung der Ansicht von *Fournier;* die Syphilis, sagt *Vassal,* sei insbesondere ins Auge zu fassen, da sie Frühgeburten ja oft verschuldet und vasculäre Läsionen verursacht.

Eine etwas andere Auffassung der Rolle, welche die Lues bei der cerebralen Kinderlähmung spielt, hat *Erlenmeyer*[2]) vertreten, indem er darauf hinwies, dass eine latente congenitale Syphilis durch verschiedene Reize, als Traumen, fieberhafte Erkrankung u. s. w. aktiv werden könne.

J. Hoffmann[3] erörtert die Art der Einwirkung der hereditären Lues für gewisse Fälle der cerebralen Kinderlähmung, wobei er annimmt, dass nicht die bekannten ächt syphilitischen, anatomisch als solche erkennbaren Veränderungen in Frage kommen, sondern wol solche meta- oder parasyphilitischer Natur, also durch die hypothetischen Syphilistoxine hervorgerufene degenerative und sklerotische Processe. Man könne sich die Sache auch so vorstellen, dass normal angelegte und ausgebildete Leitungsbahnen später der Degeneration anheimfallen in Folge einer ihnen anhaftenden, durch die Syphilis bewirkten Schwäche. Es würde nach dieser Auffassung *Hoffmanns* die Lues bei den Gehirnsklerosen der Kinder etwa eine ähnliche Rolle spielen, wie man sie ihr für Erwachsene bei der Tabes, der progressiven Paralyse etc. zumisst.

Da beweisende Beobachtungen in dieser Richtung nur in spärlicher Anzahl publiciert sind, so soll der folgende Fall mitgetheilt werden, welcher in diese Kategorie gehört.

IX. *Anna Sm.,* 2 Monate alt, aufgenommen am 21. Februar 1895. (Nr. 42 der Tabelle).

Anamnese. Das Kind zeigt seit seiner Geburt hochgradige Contracturstellungen der Extremitäten, die insbesondere an den Händen auffallen. Patientin ist das 5. Kind, die Mutter war angeblich gesund. Das 1. Kind war ausgetragen, doch war die Geburt desselben nur mittelst Embryotomie möglich. Das 2. und 3. Kind todt geboren im 7. Monat, das 4. Kind ausgetragen aber ebenfalls todt geboren. Patientin bekam mit 14 Tagen allgemeine Convulsionen mit Bewusstseinsstörung und Cyanose, die sich jedoch später nicht mehr wiederholten. Ein Hautausschlag wurde nicht beobachtet.

---

[1]) *M. Vassal.* Etude critique sur les affections spasmo-paralytiques infantiles. Paris. G. Steinheil. 1894, pag. 29.

[2]) *Erlenmeyer,* Beiträge zur Lehre von der congenitalen Syphilis. Zeitschr. für klin. Medicin, Bd. 21, Jg. 1892, pag. 360.

[3]) *J. Hoffmann.* Neurolog. Centralbl. 1894, Nr. 13.

Digitized by Google
Original from UNIVERSITY OF MICHIGAN
Generated on 2019-07-08 20:05 GMT / http://hdl.handle.net/2027/mdp.39015043503450
Public Domain in the United States, Google-digitized / http://www.hathitrust.org/access_use#pd-us-google

Status praesens. Schwächliches, schlecht genährtes Kind, Körpergewicht: 2230 gr, der Schädel 34 cm im Horizontalumfang, die Stirnfontanelle 3½ cm lang, 3 cm breit, die Coronar- und Sagittalnaht etwas klaffend.

Lungen- und Herzbefund normal, Unterleib ausgedehnt, Leber und Milz erscheinen nicht vergrössert. Die oberen Extremitäten an den Rumpf adducirt, im Ellbogengelenk stark gebeugt, die Vorderarme in Pronationsstellung. Starker Widerstand beim Versuch, im Ellbogengelenk zu strecken, was nur unvollkommen gelingt, ebenso beim Versuch, den Vorderarm in Supination zu bringen. Die Hände befinden sich in einer Stellung, ähnlich derjenigen, welche als Talipomanus vara beschrieben wird; sie sind im Radiocarpalgelenke so stark gebeugt, dass die Hand mit dem Vorderarm einen rechten Winkel bildet, dabei sind die Finger in den Metacarpo-phalangealgelenken überstreckt, in den Interphalangealgelenken gebeugt, die Daumen in die Hohlhand eingeschlagen.

Das Kind kann mit den oberen Extremitäten aktive Bewegungen vornehmen, doch sind dieselben träge und wenig ausgiebig.

Die abnormen Stellungen der Hände und Finger lassen sich passiv ohne besonderen Widerstand ausgleichen, doch wird sofort wieder bei Nachlass des Zuges die frühere Stellung eingenommen. Im Handgelenk besteht leichte Subluxation, jedoch ist nirgends ein Knochendefekt zu konstatiren. Die Sehnenreflexe nur schwach auslösbar, die elektrische Erregbarkeit erschien im Vergleich zu den Durchschnittswerten bei Erwachsenen gering. Deutliche Contraction im Bereiche der Vorderarmmuskulatur erfolgte erst bei 70 bis 60 mm Rollenabstand.[1])

Die Beine sowol im Hüft- als im Kniegelenk gebeugt, es bestand erhebliche Contractur, passive Bewegungsversuche begegneten starkem Widerstand, die Sehne des Biceps in der Kniekehlengegend springt stark vor, vollkommene Streckung im Kniegelenk gelingt nicht. Aktiv werden die Beine fast gar nicht bewegt.

Die Füsse befinden sich in mässiger Calcaneusstellung, die Zehen sind plantarflektirt. Sehnenreflexe wegen der starken Contractur nicht auslösbar.

Das sehr schwächliche Kind litt an Darmkatarrh, bald trat eine Bronchopneumonie hinzu und am 26. Februar erfolgte der Exitus.

Die Sektionsdiagnose (Prof. *Chiari*) lautete: *Lues hereditaria.* (Sclerosis pontis Varoli et cruris post. capsulae internae utrinsque Sclerosis medullae spinalis. Hydrocephalia chron. interna gr. lev. (congenita) Hepatitis interstitialis chronica partim gummosa. Tumor lienis chronicus gr. lev. Intumescentia glandul. lymphat. in porta hepatis). Catarrhus intestini crassi gr. lev. Bronchitis catarrhal. Pneumonia lobularis bilateralis.

Auszug aus dem Sektionsprotokoll. Körper 48 cm lang, sehr schwächlich gebaut, schlecht genährt, blass. Die Ellbogengelenke nicht ganz vollkommen zu strecken, die beiden Hände insoferne abnorm gestellt, als im Carporadialgelenke

---

[1]) Schon *Soltmann* hat gezeigt, dass bei neugeborenen Thieren die elektrische Erregbarkeit der Nerven und Muskeln verhältnismässig gering ist und von der Geburt an bis etwa zur 6. Woche allmälig ansteigt. Neuestens ist *A. Westphal* (Arch. für Psychiatrie 1894, Bd. 26) bei Untersuchungen an Neugeborenen und jungen Säuglingen zu einem ähnlichem Ergebnis gelangt. Hiernach sind die Nerven und Muskeln derselben bis zu einem gewissen, nicht für alle Fälle gleichen Zeitpunkte wesentlich schwerer elektrisch zu erregen als jene von Erwachsenen.

Digitized by Google
Original from UNIVERSITY OF MICHIGAN
Generated on 2019-07-08 20:05 GMT / http://hdl.handle.net/2027/mdp.39015043503450
Public Domain in the United States, Google-digitized / http://www.hathitrust.org/access_use#pd-us-google

starke Volarflexion, in den Metacarpophalangealgelenken (rechts mehr als links) Dorsalflexion besteht und die Finger volarwärts zusammengekrümmt sind.

Passiv alle diese Stellungsanomalien der einzelnen Handtheile gegen einander vollständig auszugleichen. Die beiden Kniegelenke und Hüftgelenke nicht vollkommen zu strecken, sonst aber frei beweglich. Die Sprunggelenke in gewöhnlicher Stellung, die Zehen stark flektirt.

Der Schädel 33 cm im Horizontalumfang, seine Deckknochen gegen einander leichter verschieblich. Die grosse Fantanelle im grössten Frontaldurchmesser 3 cm, im grössten sagittalen Durchmesser 3½ cm messend. In den Sinus der Dura spärliches flüssiges und frisch geronnenes Blut. Die inneren Meningen blass, stark ödematös. Die sämmtlichen Ventrikel und der Aquaeduatus Sylvii deutlich erweitert, mit klarem Serum erfüllt. Das Ependym deutlich verdickt, in der Mitte der Stria cornea sin. mit einem hanfkorngrossen, bräunlichen, sehr harten Knoten versehn. Die Hirnwindungen von gewöhnlicher Anordnung. Die Hirnsubstanz blass, Rinde und Mark schon ziemlich gut abgegrenzt, ebenso auch die grossen Ganglien. *Die bereits ganz markhaltigen inneren Kapseln, namentlich in den hinteren Schenkeln von derber Konsistenz. Der Pons in seiner ventralen Hälfte deutlich derber,* das Kleinhirn von gewöhnlichem Aussehn. *Das Rückenmark ziemlich blass, durchwegs dichter anzufühlen.*

Im Halsmark erscheinen die Seitenstränge leicht grau.

Die Leber vergrössert und zwar namentlich in der unteren Partie der rechten Hälfte ihres rechten Lappens, welcher Theil ziemlich stark hervorragt, theils blassgrau, theils ecchymosirt erscheint und an seiner Oberfläche durch zarte Exsudatlamellen mit der Flexura coli d. verklebt ist. Die Leber überhaupt blass, von derberer Konsistenz, im Bereiche der früher erwähnten Partie des rechten Lappens von geradezu knorpliger Härte und wie Einschnitte zeigen, von schwieliger Beschaffenheit, insoferne nur spärliches Lebergewebe in weisslich grauer Schwiele persistirt. Ein etwa haselnussgrosser analoger schwieliger Herd in der rechten oberen Ecke des rechten Leberlappens.

Die Knorpelknochengrenzen des allein untersuchten rechten Kniegelenkes vollständig geradlienig. Die Präparation der Muskeln der beiden Ober- und Vorderarme erweist an denselben ganz normale Verhältnisse.

Mikroskopische Untersuchung der Leber. Schnitte durch die Leber zeigen allenthalben eine entzündliche Infiltration des interstitiellen Bindegewebes und in den früher erwähnten knorpelharten Stellen Schwielen mit darin eingeschlossenen, meist nur miliaren Gummen

Durch die Anamnese: Dreimal Todtgeburt bezw. Frühgeburt und den Befund einer syphilitischen Lebererkrankung mit Gummen erscheint die syphilitische Natur der Hirn- und Rückenmarksklerose genügend sicher gestellt.

Vom Centralnervensystem wurden nach Härtung in Liquor Mülleri untersucht: die Capsula interna dextra et sinistra, die laterale Wand des Vorderhornes des rechten Seitenventrikels, der Pons, die Medulla oblongata und die Medulla spinalis und zwar an mit Kupfer-Hämatoxylin nach *Weigert* und an mit Hämatoxylin-Pikrin-Fuchsin nach *van Gieson* gefärbten Schnitten. In den inneren Kapseln erschienen die Felder für die Pyramidenfasern und die Felder des sogen. Carrefour sensitif sehr arm an markhaltigen Nervenfasern. Die Wand des rechten Seitenventrikels zeigte Verdickung des Ependyms und stellenweise Herde von kleinzelliger Infiltration in diesem. Im Pons, in der Medulla oblongata und spinalis zeigten sich durchwegs die Pybahnen sehr arm an markhaltigen Nervenfasern und waren auch hier die Achsencylinder auffallend spärlich an Zahl.

Digitized by Google
Original from UNIVERSITY OF MICHIGAN
Generated on 2019-07-08 20:05 GMT / http://hdl.handle.net/2027/mdp.39015043503450
Public Domain in the United States, Google-digitized / http://www.hathitrust.org/access_use#pd-us-google

Ausserdem fand sich im Rückenmarke eine gleichmässige geringgradige Dilatation des Centralcanals.

Das hareditäre und familiäre Auftreten von cerebralen Diplegien und Paraplegien im Kindesalter ist in der Literatur dieser Krankheit vielfach vertreten und hat *Freund*[1]) hierher gehörige Fälle von *Little, Feer, Naef, Osler, Sachs, Kraft-Ebing, Fr. Schultze* sowie auch die, vielleicht eine besondere Form derselben repräsentierenden Fälle von *Pelizaeus* zusammengestellt, überdies 2 eigene Beobachtungen hinzugefügt. An diese reihen sich dann die neuerdings von *Erb*[2]) als hereditäre-spastische Spinalparalyse bei Kindern beschriebenen 2 Fälle, zu welchen nach diesem Autor auch die beiden Familiengruppen von *Newmark* gehören würden. Ferner hat *A. Souques*[3]) 2 Geschwister mit Erscheinungen der reinen spastischen Spinalparalyse beobachtet. Wie schon erwähnt, hält es *Erb* für fraglich, ob derartige Fälle mit unkomplicierter spastischer Paraplegie durchwegs als durch cerebrale Läsionen bedingt, anzusehen sind oder ob nicht doch zuweilen eine primäre spinale Erkrankung vorliegt. Auf diese Frage komme ich noch zurück. Die erwähnten hereditären und familiären Formen zeigen, wie aus der Literatur hervorgeht, allerlei Verschiedenheiten in der Ausbreitung und Intensität der spastischen Lähmung, in der Schädigung der Sprache sowie der psychischen Funktionen; während bei einer Gruppe das Auftreten der Erkrankung erst jenseits des 3.–4. Lebensjahres notiert ist, finden sich andere, wo dieselbe ich schon in den ersten Lebensmonaten deutlich manifestierte und endlich Beobachtungen, wo eines der Geschwister sehr frühzeitig erkrankte, während ein anderes in den ersten Lebensjahren gesund blieb, um dann doch von dem gleichen Leiden ergriffen zu werden.

Manche Fälle zeigen eine stetige Progredienz der Krankheitserscheinungen und tödtlichen Ausgang in relativ kurzer Zeit, während andere später stationär bleiben, ja selbst eine gewisse Besserung aufweisen. Ich verfüge über eine eigene Beobachtung von familiärer Erkrankung dieser Art, welche auch zeigt, wie ein und dieselbe congenitale Krankheitsursache abwechselnd in Frühgeburt, frühzeitigem Absterben der Kinder und im Auftreten cerebraler Lähmung ihren Ausdruck findet.

---

[1]) l. c. pag. 138 u. ff.

[2]) Ueber hereditäre spastische Spinalparalyse. Deutsche Zeitschrift für Nervenheilkunde, Bd. VI, 1894, pag. 137.

[3]) Contribution à létude de la forme familiale de la paraplégie spasmodique infantile. Revue neurologique. 1895, Nr. 1 (Ref. im Neurol. Centralbl. 1895, Nr. 11).

Digitized by Google
Original from UNIVERSITY OF MICHIGAN
Generated on 2019-07-08 20:05 GMT / http://hdl.handle.net/2027/mdp.39015043503450
Public Domain in the United States, Google-digitized / http://www.hathitrust.org/access_use#pd-us-google

Die Mutter der beiden Geschwister mit spastischer Diplegie, deren Krankengeschichte ich kurz anführen will, hat 6mal geboren. Das 1. Kind kam im 8. Monat zur Welt und starb 10 Wochen alt, das 2. und 3. Kind wurden normal geboren, erkrankten jedoch beide an der zu schildernden spastischen Lähmung, ein 4. Kind starb 5 Tage nach der Geburt. Das 5. Kind, jetzt 3 Jahre alt, ist gesund und kann seit dem 1. Lebensjahre gehen, zeigt keinerlei Motilitätsstörung; das 6. Kind, 4 Monate alt, ist bis jetzt gesund.

Bezüglich der beiden erkrankten Geschwister sei Folgendes mitgetheilt.

X. *Marie P.* (Nr. 32 der Tabelle), 3 Jahre alt, in die Klinik aufgenommen am 14. Juli 1890.

Das Kind erschien gesund bis zum Alter von einem Jahre, wo Schwäche und Zittern der Beine bemerkt wurde und zwar beim Versuch, das Kind aufzustellen. Gehversuche misslangen stets, so dass das Kind auch jetzt nur mit Unterstützung gehn kann. Mit 2 Jahren begann Patientin zu sprechen.

Status praesens. Gut genährt, kräftig, 62 cm lang, die Beine verhältnismässig kurz und schwach, keine Zeichen von Rachitis. Schädel normal konfiguriert, 47 cm im Horizontalumfang. Diameter glabello-occip. 16 cm. D. bipariet. 14 cm D. bitemp. 11½ cm. Gesicht und Gehör anscheinend gut, Sprache scandirend, der Wortschatz genügend, Intelligenz gut, Schlingakt normal, ebenso die Zungenbewegungen.

Obere Extremitäten. Bewegungen deutlich ataktisch, über Reflexe keine Notitz.

Untere Extremitäten. Gesteigerte Patellarreflexe, leichter Fussklonus. Patientin steht mit gespreizten Beinen, kann nur unterstützt gehen; der Gang unsicher, die Beine werden stets stärker im Hüftgelenk gebeugt, Patientin tritt oft auf den äusseren Fussrand auf.

Am 16. Juni 1892 abermals aufgenommen, die Sprache ist jetzt besser, sonst der Zustand unverändert.

Im December 1895 wird ein jüngerer Bruder der Patientin behufs Aufnahme in die Anstalt gebracht, welcher das gleiche Leiden aufweist. Die Mutter berichtet hiebei, dass *Marie P.*, jetzt 8 Jahre alt, nunmehr gut zu gehen vermag und sonst gesund ist, doch sei eine Störung der Sprache immer noch bemerkbar, auch sollen die Hände noch etwas ungeschickt sein. Der erwähnte Bruder *Karl P.* (Nr. 51 der Tabelle) ist 6 Jahre alt, hat angeblich niemals recht gehen gelernt und konnte erst mit 3 Jahren stehen, in welchem Alter auch die Sprache sich zu entwickeln begann; dieselbe blieb immer schwerfällig.

Status praesens. Patient ist von seinem Alter entsprechender Grösse, ziemlich mager; sein Schädelumfang 50 cm, der Diameter bitemporalis 9¾ cm, D. bipariet. 14½ der frantooccipitale 16½ cm, die Intelligenz gering, die Sprache sehr langsam und undeutlich. Es besteht Strabismus convergens. die Bewegungen der oberen Extremitäten nicht auffällig gestört, doch etwas ungeschickt, tappend, manchmal leicht zitternd. Die Reflexe an denselben nicht gesteigert. Patient kann nur gehen, wenn er geführt wird, der Gang ist unsicher, schwankend, die Knie versteift, die grosse Zehe ist dorsal flektirt, doch tritt er mit der Ferse auf.

Digitized by Google
Original from UNIVERSITY OF MICHIGAN
Generated on 2019-07-08 20:05 GMT / http://hdl.handle.net/2027/mdp.39015043503450
Public Domain in the United States, Google-digitized / http://www.hathitrust.org/access_use#pd-us-google

In der Rückenlage bei passiven Bewegungen mässiger Widerstand, die aktiven scheinen nicht auffällig gestört zu sein.

Die Patellarsehnenreflexe beiderseits gesteigert, auch leiter Fussklonus auslösbar.

Es erübrigt noch die Erörterung der Frage, ob es spastische Paraplegien im Kindesalter gibt, welche als primäre Rückenmarksaffektionen anzusehen sind, oder ob auch jene Fälle, wo ausser der spastischen Lähmung der Beine keinerlei andere Krankheitserscheinungen vorliegen, wo also die oberen Extremitäten vollkommen unbetheiligt sind, die Sprache und intellektuelle Entwicklung durchaus normal erscheint, gleichwol als auf cerebralen Läsionen beruhend gedeutet werden müssen.

Erb[1]) weist auf den durch *Strümpell* geführten Nachweis der primären Seitenstrangsklerose bei der spastischen Spinallähmung Erwachsener hin und folgert daraus, dass sich die Existenz einer ähnlichen Affektion auch bei Kindern nicht ohne weiteres von der Hand weisen lasse. Diese Frage sei sonach als eine offene zu betrachten und müssten erst die entscheidenden Sektionsbefunde abgewartet werden, welche das Vorhandensein cerebraler Läsionen in Fällen von reiner, spastischer Spinallähmung bei Kindern ohne alle Betheiligung der Arme, der Hirnnerven und Hirnfunktionen darthun würden.

Wie kommt man nun überhaupt dazu, die letzterwähnten Fälle als cerebral bedingte Paraplegien zu erklären und im gegebenen Falle eine primäre Rückenmarkserkrankung als weniger wahrscheinlich anzusehen?

Zu einer derartigen Auffassung ist man hauptsächlich wol dadurch gekommen, dass, wie von verschiedenen Autoren ausgeführt worden ist, alle möglichen Uebergänge existieren, von der ausgesprochenen allgemeinen Starre mit Schädigung der Intelligenz und Sprache bezw. von den schweren cerebralen Diplegien bis zu jenen milderen Affektionen, wo ausser Versteifung der Beine nichts Abnormes sich findet.

Als Beispiele einer solchen leichten Form kann ich aus meiner Beobachtungsreihe die Fälle Nr. 43 (betreffend das 4 Jahre alte Kind *Emil W.*) und Nr. 54 (betreffend den $2^1/_2$jährigen Knaben *Rudolf F.*) anführen. Doch können sie beide nicht als vollkommen reine Fälle spastischer Spinallähmung gemäss der Definition von *Erb* angesehen werden, da bei beiden Strabismus besteht, als die einzige Andeutung einer auf Hirnläsion hinweisenden Erscheinung. Im *Erb*'schen Sinne vollkommen reine Fälle sind nicht allzu häufig.

[1]) l. c.

Digitized by Google
Original from UNIVERSITY OF MICHIGAN
Generated on 2019-07-08 20:06 GMT / http://hdl.handle.net/2027/mdp.39015043503450
Public Domain in the United States, Google-digitized / http://www.hathitrust.org/access_use#pd-us-google

So kann *Freud*[1]) unter seinen Beobachtungen nur Fall XXIX als reinen und typischen Fall bezeichnen. Unter meinen 54 in der beigegebenen Tabelle zusammengestellten Fällen kann nur Fall Nr. 41, betreffend die 3jährige *Marie V.*, als typischer Fall Geltung beanspruchen. Doch verfüge ich noch über 2 Beobachtungen, welche ich in die Tabelle nicht aufgenommen habe, da mir mit Rücksicht auf die allmälige und verhältnissmässig spät einsetzende Entwicklung des Leidens (in dem einen Fall nach dem 3., im anderen im 11. Lebensjahre) und die deutliche Pregredienz des Krankheitszustandes die vorläufige Ausscheidung dieser beiden Fälle aus der Tabelle und eine gesonderte Schilderung derselben empfehlenswert schien.

Die Krankengeschichte des erwähnten Falles (Nr. 41 der Tabelle) ist in Kürze folgender.

XI. *Marie V.*, 3 J. alt, aufgen. am 9. Dezember 1894.

Patient ist das 2. Kind, kein Abortus vorgekommen, Gravidität und Geburt normal, Eltern gesund, keinerlei hereditäre Belastung. Schon im 1. Lebensjahr fiel die geringe Beweglichkeit der Beine auf.

Status praesens. Patientin gut genährt, kräftig gebaut, Fontanellen geschlossen, der Schädel erscheint etwas gross.

Die *oberen Extremitäten* verhalten sich vollkommen normal, sind aktiv und passiv frei beweglich, die Sehnenreflexe lebhaft, aber nicht erhöht.

Geistige Funktionen, *Gesicht*, Gehör und Sprache normal.

Die *unteren Extremitäten* in der Rückenlage leicht im Knie gebeugt, adduciert, zeigen deutliche Rigidität und Versteifung in sämmtlichen Gelenken.

Zeitweilig Dorsalflexion der grossen Zehen.

Die Patellarsehnenreflexe gesteigert.

Beim Gehversuch — mit Unterstützung — Fussspitzengang mit gegen einander gepressten Knien, exquisit spastisch.

Andere Fälle von reiner spastischer Paraplegie.

XII. *Marie H.*, 11 Jahre alt, aufgenommen am 19. Mai 1895.

Patientin stammt von gesunden Eltern, in der ganzen Verwandschaft keinerlei Nervenleiden; sie hat noch 7 Geschwister, alle gesund, hiervon sind 3 älter und 4 jünger als unsere Patientin. Die Mutter hat nie abortiert, Gravidität und Geburtsverlauf normal. Das Kind entwickelte sich normal, konnte im 2. Lebensjahre laufen, erst als das Kind 3 Jahre alt war, konnte man wahrnehmen, dass es mehr auf den Fussspitzen gieng. Das Kind besuchte später die Schule und machte gute Fortschritte, doch seit dem 6. Lebensjahre wurde ihr Gang immer schlechter. Das Mädchen besuchte noch bis jetzt die Schule, doch wurde ihr das Gehen immer schwieriger. Dabei verhielten sich die Funktionen der oberen Extremitäten, der Sinne, die Sprache und Intelligenz durchaus normal. Niemals hatte sie Fraisen, Sphincteren und Sensibilität ungestört.

Die Untersuchung ergab bis auf das Vorhandensein eines vollkommen kompensierten Herzklappenfehlers und abgesehen von der Motilitätsstörung der Beine durchaus normale Verhältnisse: Sprache, Intelligenz, Sinnesfunctionen, Function

[1]) *Freud* l. c.

Digitized by Google
Original from UNIVERSITY OF MICHIGAN
Generated on 2019-07-08 20:05 GMT / http://hdl.handle.net/2027/mdp.39015043503450
Public Domain in the United States, Google-digitized / http://www.hathitrust.org/access_use#pd-us-google

der oberen Extremitäten vollkommen wie bei gesunden Kindern, auch kein Strabismus, keine Steigerung der Reflexe an den oberen Extremitäten.

Der Gang der Patientin ist hingegen bedeutend gestört; sie geht mit gebeugten Knien, tritt nur auf die Fussspitzen auf, die Füsse werden langsam vorwärts bewegt, die Oberschenkel sind nach einwärts rotiert. Beim Heben des Fusses bemerkt man stets Dorsalflexion der grossen Zehe. Passive Bewegungen der Beine begegnen keinem auffälligen Widerstand.

Die Patellarsehnenreflexe hochgradig gesteigert (mehrere Zuckungen nach einem Schlag), deutlicher Fussklonus. Die Sohlenreflexe schwach, die Bauchreflexe lebhaft. Die Sensibilität an den Beinen bezüglich aller Qualitäten normal.

XIII. *Aloisia K.*, 12 Jahre alt, aufgenommen am 5. März 1896.

Patientin soll immer gesund gewesen sein bis zum vollendeten 11. Lebensjahre. Erst vor $^3/_4$ Jahren, also zu Beginn des 12. Lebensjahres begann sie schlecht zu gehen und nahm die Gehstörung sichtlich immer mehr zu. Sie stammt von gesunden Eltern, wurde normal geboren, auch die Geschwister sind alle gesund.

Sprache und Intelligenz erscheint normal, doch soll sie in der Schule den gleichaltrigen Kindern nachstehen. Die oberen Extremitäten functionieren gut, doch sind die Sehnen- und Periostreflexe an denselben sichtlich erhöht.

Der Gang der Patientin ist sehr steif, sie geht auf den Fussspitzen mit etwas vorgebeugtem Oberkörper. Die Patellarsehnenreflexe stark gesteigert, auch Fussklonus auslösbar. Bei passiven Bewegungen der Beine starke Muskelspannungen.

Derartige Fälle, wie die beiden letzten von mir mitgetheilten, legen immerhin die Frage nahe, ob es sich da nicht doch um primäre Rückenmarkserkrankung handeln könne.

Sie scheinen sich übrigens von der allgemeinen Charakteristik der reinen Paraplegien cerebralen Ursprungs auch in mehrfacher Beziehung zu entfernen. Einmal unterscheidet sie das späte Auftreten der Krankheitssymptome, welche ohne interkurrierende akute Erkrankung oder anderweitige nachweisbare Schädlichkeit ganz allmälig sich einschleichen und mit den Jahren an Intensität zunehmen. Es fehlt bei diesen beiden Fällen auch das ätiologische Moment der Frühgehurt, auf welches gerade bei den reinen spastischen Paraplegien cerebraler Natur vielfach Gewicht gelegt wird. Eher nähern sie sich den hereditären Fällen, wie sie jüngst *Erb* beschrieben und als spastische Spiralparalysen aufgefasst hat, welchen eine Degeneration der Pyramidenbahnen, bezw. Seitenstränge in der unteren Rückenmarkshälfte zu Grunde liegen dürfte.

Von allen meinen Beobachtungen eignet sich keine einzige zur Entscheidung der von *Erb* aufgeworfenen Frage, da ich ebensowenig wie andere diesen Gegenstand bearbeitende Autoren über einen Sectionsbefund bei ganz reiner paraplegischer Starre verfüge.

Sehr beachtenswert erscheint mir indess eine von *Erb* selbst in dem betreffenden Aufsatze berührte Möglichkeit.

Erb supponiert zwar in seinen Fällen eine Degeneration im Bereich der Seitenstränge der unteren Rückenmarkshälfte, hält es jedoch für möglich, dass dieselbe doch von einer mangelhaften

Digitized by Google
Original from UNIVERSITY OF MICHIGAN
Generated on 2019-07-08 20:06 GMT / http://hdl.handle.net/2027/mdp.39015043503450
Public Domain in the United States, Google-digitized / http://www.hathitrust.org/access_use#pd-us-google

Thätigkeit und Leistung der trophischen Zellen im Gehirn bezw. des ganzen motorischen Neurons II. Ordnung abhängt, also in diesem Sinne secundär ist. Es könnte sich dabei — sagt *Erb* — um eine functionelle Störung des ganzen Neurons um eine Functionsschwäche desselben bezw. der dasselbe bildenden Zellen handeln, die jedoch zunächst ihren anatomischen Ausdruck nur in den distalen am meisten entfernten Abschnitten des Nervenfortsatzes findet. Das ausschliessliche Ergriffensein der Neurone für die unteren Extremitäten erklärt *Erb* dadurch, dass sie in der Entwickelung am meisten zurückstehen, daher leichter erkranken, vielleicht auch deshalb, weil sie am frühesten und intensivsten zu functionellen Leistungen (Gehen, Laufen) herangezogen werden.

Der Auffassung, dass auch der sogenannten primären Degeneration der Pyramidenseitenstrangbahn eine krankhafte Veränderung der Gehirnrinde zu Grunde liegt, gibt *von Lenhossék*[1]) bestimmten Ausdruck indem er diesbezüglich sagt: „Hier muss es sich um eine primäre, leichte, mit unseren bisherigen Hilfsmitteln kaum nachweisbare Alteration der corticalen Pyramidenzellen handeln, wodurch sie in der trophischen Unterstützung, die sie ihrem als Pyramidenfaser durch Hirn und Rückenmark absteigenden Axon zu Theil werden lässt, beeinträchtigt wird".

Für eine solche Entstehung scheinbar primärer Rückenmarksveränderungen spricht auch eine von meinen vorstehend mitgetheilten Beobachtungen. Bei dem, das zweijährige Kind *Marie T.* (Nr. 35 der Tabelle) betreffenden Falle von spastischer Lähmung der Beine und choreatisch-ataktischer Bewegungsstörung der oberen Extremitäten fand sich im Rückenmarke nur Faserarmuth der Pyramidenbahnen, die Hirnrinde erschien, so weit sie mikroskopisch untersucht wurde, normal. Auch da drängte sich eine analoge Deutung dieses Befundes auf, nämlich die, dass gleichwol eine krankhafte Veränderung der Hirnrinde vorliegen dürfte, welche die trophische Function derselben beeinträchtigt hat. Diese functionelle Unzulänglichkeit der Rindenzellen wäre vielleicht den Agenesien leichten Grades anzureihen. Die hierdurch bedingte Faserarmuth der Pyramidenbahnen kann sodann unter Umständen zur Sklerose derselben Veranlassung geben, da die Gliazellen sich gegenüber einer Atrophie oder einem degenerativen Ausfall von Nervensubstanz im Rückenmarke ausserordentlich empfindlich und reaktionsfähig zeigen, wie dies *von Lenhossék*[2]) neuerdings ausführt. Man

[1]) Der feinere Bau des Nervensystems im Lichte neuester Forschungen. Berlin 1895, pag. 115.

[2]) *v. Lenhossék*, l. c. pag. 246.

Digitized by Google
Original from UNIVERSITY OF MICHIGAN
Generated on 2019-07-08 20:06 GMT / http://hdl.handle.net/2027/mdp.39015043503450
Public Domain in the United States, Google-digitized / http://www.hathitrust.org/access_use#pd-us-google

wird dann — sagt dieser Autor — „progressive Veränderungen an den Stützzellen nie vermissen, wodurch jene regressiven Vorgänge gleichsam kompensiert werden". Dies dürfte insbesondere für das Gliagewebe im Centralnervensystem des Kindes Geltung beanspruchen.

Aus den vorstehenden Beobachtungen und Darlegungen seien schliesslich einige der wichtigeren Ergebnisse in Nachfolgendem zusammengefasst.

1. Die traumatische Einwirkung des Geburtsaktes auf ein vorher gesundes Gehirn kommt bei der Entstehung der cerebralen Lähmungen wol selten *an sich allein* in Frage; als ein sehr wesentlicher Factor erscheint hierbei die vom mütterlichen Organismus beeinflusste Gehirnentwickelung des Foetus.

2. Die anamnestischen Erhebungen drängen dahin, der hereditären Lues eine hervorragende Rolle in der Aetiologie der congenitalen spastischen Lähmungen anzuweisen.

3. Nach den Ergebnissen einzelner Sectionsbefunde scheinen insbesondere Sklerosen des Gehirns und Rückenmarks, welche frühzeitig, oft schon intrauterin einsetzen, unter dem Einfluss der hereditären Lues zu Stande zu kommen.

4. Die mikroskopische Untersuchung des Centralnervensystems von Fällen cerebraler Kinderlähmung, welche aus dem Fötalleben oder aus der ersten Zeit des Extrauterinlebens datieren, lehrt, dass die betreffenden Hirnläsionen (insbesondere jene der Hirnrinde) Agenesien der Pyramidenbahnen (meist nur partielle) zur Folge haben, welche in einer Verminderung der Faseranzahl, vielleicht auch in abnormer Schmalheit der Fasern, ihren anatomischen Ausdruck finden. Die spastische Lähmung beruht auf der dadurch bedingten Leitungsstörung in dem corticospinalen motorischen Neuron. Es gibt jedoch Fälle, wo krankhafte Veränderungen im Bereich der Pyramidenbahnen mit den bisherigen Hilfsmitteln nicht gefunden wurden. Man muss dann vorläufig annehmen, dass gleichwol eine *functionelle Insufficienz der Pyramidenbahnen* vorliegt oder, dass bei erhaltener normaler Leitung in denselben in Folge der Gesammtschädigung des Gehirns durch die Läsion der normale hemmende Einfluss des Gehirns auf die spinalen Reflexcentren ausgefallen ist.

5. Es gibt andererseits Fälle mit dem Symptomenkomplex der spastischen Cerebrallähmung, wo sich Faserarmuth der Pyramidenbahn im Rückenmark findet, jedoch das Gehirn und speziell die Hirnrinde sich bei mikroskopischer Untersuchung als *anscheinend* normal erweist. Bei der unzweifelhaften Abhängigkeit der Pyramidenfasern von ihren trophischen Centren, den Pyramidenzellen

Digitized by Google
Original from UNIVERSITY OF MICHIGAN
Generated on 2019-07-08 20:06 GMT / http://hdl.handle.net/2027/mdp.39015043503450
Public Domain in the United States, Google-digitized / http://www.hathitrust.org/access_use#pd-us-google

der Hirnrinde, deren Nervenfortsätze sie darstellen, muss hier gleichwol an eine, vorerst nur als functionell zu bezeichnende Anomalie des Gehirns gedacht werden, wofür auch die klinischen Erscheinungen sprechen.

6. Meine Beobachtungen bestätigen die von verschiedenen Autoren angeführte Thatsache, dass intrauterin entstandene spastische Cerebrallähmungen häufig erst gegen Ende des ersten Lebensjahres manifest werden.

7. Bei einer Anzahl von Fällen cerebraler Kinderlähmung ergibt die Section Sklerose des Gehirns und Rückenmarkes; möglicherweise ist manchmal die Sklerose des Rückenmarkes jener des Gehirns coordiniert und gibt es in diesem Sinne eine *cerebrospinale Kinderlähmung* Die Hirnsklerose ist häufig eine circumscripte und nicht selten auf das Marklager beschränkt oder in diesem wenigstens am stärksten entwickelt. Die Ventrikel sind mehr weniger erweitert, ihr Ependym verdickt und granuliert. Bei der Entstehung dieser Sklerosen dürften Lues und akute Infectionskrankheiten (auch der Mutter) nicht selten betheiligt sein.

Auf Agenesie beruhende Faserarmuth der Pyramidenbahnen kann zur Sklerose Veranlassung geben, da die Gliazellen auf einen Ausfall von Nervensubstanz mit progressiven Veränderungen reagieren.

8. Fälle von reiner spastischer Paraplegie im Sinne von *Erb* ohne Betheiligung der oberen Extremitäten und der Gehirnfunctionen mit vollständig normaler Sprache und Intelligenz und ohne Strabismus sind verhältnismässig selten. Die Möglichkeit, dass dieselben auf einer primären Erkrankung der Pyramidenbahnen bezw. Seitenstränge in der unteren Rückenmarkshälfte beruhen, ist nicht von der Hand zu weisen, jedoch bisher nicht durch Sektionsbefunde erhärtet. Wahrscheinlich ist auch für diese Fälle eine mangelhafte Leistung der trophischen Zellen im Gehirn verantwortlich zu machen.

Digitized by Google
Original from UNIVERSITY OF MICHIGAN
Generated on 2019-07-08 20:06 GMT / http://hdl.handle.net/2027/mdp.39015043503450
Public Domain in the United States, Google-digitized / http://www.hathitrust.org/access_use#pd-us-google

Tabellarische Uebersicht von 54 Fällen cerebraler Kinderlähmung.

Generated on 2019-07-08 20:06 GMT / http://hdl.handle.net/2027/mdp.39015043503450
Public Domain in the United States, Google-digitized / http://www.hathitrust.org/access_use#pd-us-google
Digitized by Google
Original from
UNIVERSITY OF MICHIGAN

Sprache	Augen-störungen	Epilepsie	In-telligenz	Sectionsbefund.
onehmendes rachvermö-n i. späterer Zeit	Sehschwäche ophthalmo-skopisch blasse Papillen	Epilepsie	Idiotie	Sclerosis cerebri circumscripta, r. Grosshirnhemisph. kleiner, beide Hemisph. ergriffen, Rückenm. makrosk. normal.
	Strabismus converg. horiz. Nystagmus			
				Emollitio cortic. Encephalitis chron. late extensa, rechte Hemisph. kleiner, beiders. die Rinde erweicht, das Mark theils erweicht, theils derber, Faserarmuth im r. Py. V S u. l. Py S
cht gestört	Strabismus convergens		anscheinend etwas vermindert, besucht jedoch die Schule	Hydromyelus; Hydrocephalus chron grad. levior.
schlechte rticulation			sehr vermindert	Porencephalie beider Hemisph., beiders. atroph. Hirnwindungen, Mikrogyrie.

Digitized by Google
Original from UNIVERSITY OF MICHIGAN
Generated on 2019-07-08 20:06 GMT / http://hdl.handle.net/2027/mdp.39015043503450
Public Domain in the United States, Google-digitized / http://www.hathitrust.org/access_use#pd-us-google

Generated on 2019-07-08 20:06 GMT / http://hdl.handle.net/2027/mdp.39015043503450
Public Domain in the United States, Google-digitized / http://www.hathitrust.org/access_use#pd-us-google

Digitized by Google

Original from
UNIVERSITY OF MICHIGAN

.che	Augen-störungen	Epilepsie	Intelligenz	Sectionsbefund.
ıt	Strabismus divergens		anscheinend gut	
ır .tlich	Ophthalmosk. normaler Befund		stark vermindert	
	sieht gut		vermindert	
.tlich			vermindert	
ıt			normal	

Generated on 2019-07-08 20:06 GMT / http://hdl.handle.net/2027/mdp.39015043503450
Public Domain in the United States, Google-digitized / http://www.hathitrust.org/access_use#pd-us-google
Digitized by Google
Original from UNIVERSITY OF MICHIGAN

Sprac

hlech
tikul

schlec

(nur
Chore
Gesich
was b
trächti

icht
Apha

gut

Generated on 2019-07-08 20:06 GMT / http://hdl.handle.net/2027/mdp.39015043503450
Public Domain in the United States, Google-digitized / http://www.hathitrust.org/access_use#pd-us-google

Digitized by Google

Original from
UNIVERSITY OF MICHIGAN

Sprache	Augen-störungen	Epilepsie	Intelligenz	Sectionsbefund.
lecht ar-tikulirt		nur im 1. Lebensjahre durch 2—3 Tage Con-vulsionen	vermindert	
chlecht	Strabismus convergens		vermindert	
(nur durch Chorea des esichtes as beein-ächtigt)			normal	
cht nicht Aphasie)	Strabismus convergens		sehr gering	
gut			normal	

Digitized by Google
Original from UNIVERSITY OF MICHIGAN
Generated on 2019-07-08 20:06 GMT / http://hdl.handle.net/2027/mdp.39015043503450
Public Domain in the United States, Google-digitized / http://www.hathitrust.org/access_use#pd-us-google

Generated on 2019-07-08 20:06 GMT / http://hdl.handle.net/2027/mdp.39015043503450
Public Domain in the United States, Google-digitized / http://www.hathitrust.org/access_use#pd-us-google
Digitized by Google
Original from
UNIVERSITY OF MICHIGAN

(Aus der Kinderklinik des Herrn Prof. Alois *Epstein* an der deutschen Universität in Prag.)

ÜBER EINE NEUE KLINISCHE METHODE ZUR BESTIMMUNG DER BLUTALKALESCENZ UND ÜBER UNTERSUCHUNGEN DER BLUTALKALESCENZ BEI KINDERN.

Von

Dr. NICOLAUS BEREND,
erstem Secundärarzt des Stephanie-Kinderspitales zu Budapest.

(Hierzu 2 Abbildungen und 4 Tabellen im Texte.)

Die noch unentschiedene Frage, in welchem Grade die alkalische Reaction des lebenden Blutes und deren Schwankungen durch die körperlichen Vorgänge beeinflusst werden, hat Physiologen, wie auch Kliniker vielfach beschäftigt und sind namentlich in letzter Zeit sehr werthvolle Untersuchungen über die Alkalescenz-Verhältnisse des Blutes veröffentlicht worden. Manche dieser Untersuchungen haben aber den Fehler, dass sie für die Klinik entweder gar nicht oder nur sehr schwer verwendet werden können. Die Resultate der bisherigen klinischen Untersuchungsmethoden sind auch wegen der später anzuführenden Gründe in der letzten Zeit sehr anfechtbar geworden. Das ist auch die Ursache, dass in dieser Hinsicht die klinische Beobachtung weit hinter den aus Thierexperimenten gewonnenen Resultaten steht und dass die Untersuchungsmethoden der Blutalkalescenz, welche schon manche Wandlung erfahren haben, an Genauigkeit selbst hinter anderen Blutuntersuchungsmethoden zurückstehen. Und das will viel sagen, wenn man bedenkt, dass fast die ganze klinische Untersuchung des Blutes ihre grossen Mängel hat. Man braucht z. B. nur auf die Blutkörperchenzählung oder an die Hämoglobin-Bestimmung zu denken, bei welchen die aus den klinischen Untersuchungen gewonnenen Schlüsse nur mit der grössten Reserve und nur auf

Generated on 2019-07-08 20:06 GMT / http://hdl.handle.net/2027/mdp.39015043503450
Public Domain in the United States, Google-digitized / http://www.hathitrust.org/access_use#pd-us-google
Digitized by Google
Original from UNIVERSITY OF MICHIGAN

Grund sehr vieler Zahlen und Controlproben zu verwerthen sind. Nun haben aber die klinischen Blutalkalescenz-Untersuchungsmethoden auch noch den Nachtheil gegenüber den vorerwähnten, dass sie jedenfalls etwas grössere Blutmengen erfordern, wenn sie auf Genauigkeit einen Anspruch machen wollen. Die Gewinnung dieser grösseren Blutmenge, sei es durch Aderlass, sei es durch Schröpfköpfe, ist umständlich und nicht jeden Tag auszuführen. Weiter lehren uns manche bisherigen Untersuchungen, dass grosse Schwankungen der Blutalkalinität bei derselben Person auch schon innerhalb der physiologischen Verhältnisse bestehen, wie dies auch mit Sicherheit aus meinen, später anzuführenden Beobachtungen hervorgeht. Es ist ferner festgestellt worden, dass es auf die Blutalkalinität von Einfluss ist, wann die Untersuchung geschieht; wir kennen die Beeinflussung derselben durch Muskelarbeit, Ernährungsweise, Salzsäuregehalt des Magens. Ich hoffe auch beweisen zu können, dass die Alkalinität des Blutes selbst unter denselben Verhältnissen ziemlich grossen Schwankungen ausgesetzt ist. —

Unter Blutalkalescenz-Untersuchungsmethoden verstehe ich eigentlich nur die Bluttitrationsmethoden, da die Kohlensäure-Bestimmung des Blutes oder die Bestimmung der Aschenbestandtheile für eine klinische Untersuchung wegen der gebrauchten grossen Blutmengen nicht in Betracht kommen kann. Sie entsprechen auch nicht der Blutalkalescenz; die Gasbestimmung wegen der Abhängigkeit von dem Athmungsprocess, und die Aschebestimmung schon aus dem Grunde nicht, weil durch sie nur das mineralische Alkali des Blutes bestimmt wird. Nun wissen wir aber, dass die Alkalinitätsschwankungen des lebenden Blutes in erster Reihe von den complicierten organischen Bestandtheilen abhängen. Das Wenige, was wir über die Vertheilung der alkalischen Affinitäten im Blute kennen gelernt haben, ist in erster Reihe den Untersuchungen von *Hofmeister*, *Kraus, Lehmann, Zuntz, Loewy* zu verdanken.

Die alte Ansicht, dass die alkalische Reaction des Blutes nur von seinen Salzen (Mononatriumphosphat, Dinatriumhydrosulphat, Natriumcarbonat und Dinatriumcarbonat) abhängig sei, hat in mehr als einer Hinsicht eine Aenderung erfahren. Aus den neueren Untersuchungen der erwähnten Forscher geht hervor, dass nicht das ganze Alkali als kohlensaures Alkali im Blute gebunden ist, sondern dass sehr viel alkalische Affinitäten in den organischen Bestandtheilen des Blutes, namentlich den Eiweisskörpern, manche in loser, manche in sehr inniger Bindung im Blute enthalten sind. Wir wissen ferner, dass manche dieser alkalischen Verbindungen

Digitized by Google
Original from UNIVERSITY OF MICHIGAN
Generated on 2019-07-08 20:06 GMT / http://hdl.handle.net/2027/mdp.39015043503450
Public Domain in the United States, Google-digitized / http://www.hathitrust.org/access_use#pd-us-google

des Blutes nicht als eigentlich präformiertes Alkali anzusehen sind, sondern dass sie sich aus dem Zerfalle neutraler Molecülaggregate bilden.[1]) Dieser Zerfall der höher constituierten neutralen Molecüle, welche zum Theil in alkalische Bestandtheile zerfallen, geht im lebenden Blute unter noch nicht genug studierten Verhältnissen durch die Kohlensäure vor sich; aber dasselbe geschieht auch unter dem Einflusse der titrierenden Säure. Wir wissen aus den Untersuchungen von *Zuntz*[2]), dass die Alkalescenz des Blutserums mit jener des Cruor nicht gleich ist. Durch Kohlensäurewirkung kann man das Serum reicher, den Cruor ärmer an alkalischen Affinitäten machen. Diese Schwankungen rühren auch nicht vom mineralischen Alkali in erster Linie her, sondern von den organischen Bestandtheilen, was dadurch bewiesen ist, dass die Aschebestimmungen des Serum und des Cruor dieselben Schwankungen nicht aufweisen. Diese verschieden grosse Alkalimenge im Cruor und im Serum ist aber auch die Ursache der Alkaliwanderung aus den Blutkörperchen ins Serum und in die Gewebe des Körpers. Die Ursache der verschiedenen Alkalispannung in den verschiedenen Blutbestandtheilen ist nach *Lehmann*'s[3]) Ermittelungen darin gelegen, dass das Blutalkali theilweise diffusionsfähig, theilweise aber auch diffusionsunfähig im Blute gebunden ist, und dass unter gegebenen Verhältnissen das diffusionsunfähige Alkali der Blutkörperchen durch Kohlensäure in Carbonate umgewandelt und so diffusionsfähig gemacht werden kann, was den Austritt desselben aus den Blutkörperchen in das Serum ermöglicht. Dieses diffusionsunfähige Alkali haben wir aber nicht nur in den Blutkörperchen, sondern auch in dem Serum selbst, wie Dialysierungsversuche von *Loewy* und *Zuntz*[4]) beweisen. Diese Alkalien sind an Eiweiss, Hämoglobin und Nuclein gebunden. Nun müssen wir aber voraussetzen, dass, wenn die Alkalescenz-Schwankungen des Blutes irgend einen Einfluss auf die körperlichen Vorgänge besitzen, diese Schwankungen eben durch diese complicierten organischen Verbindungen zu Stande kommen müssen. Es ist nicht denkbar, dass das anorganische Alkali des Blutes in seiner Zusammensetzung und Bindung diese Schwankungen aufweisen könnte. Diese organischen Verbindungen sind auch die Ursache, dass, während wir durch Aschenanalyse und CO_2-Bestimmung des Blutes so ziemlich nahestehende Resultate bekommen, diese doch viel kleinere Zahlen aufweisen als die durch Bluttitration gewonnenen

[1]) *Loewy* und *Richter*. D. med. Wochenschrift 1895; Nr. 14.
[2]) *Hermann*, Handbuch der Physiologie, IV. 2. Seite 77.
[3]) *Lehmann*, Pflügers Archiv für Physiologie. 58. B.
[4]) *Loewy* und *Zuntz*, Archiv für Physiologie. 58. B.

Digitized by Google
Original from UNIVERSITY OF MICHIGAN
Generated on 2019-07-08 20:06 GMT / http://hdl.handle.net/2027/mdp.39015043503450
Public Domain in the United States, Google-digitized / http://www.hathitrust.org/access_use#pd-us-google

Resultate, indem, wie schon erwähnt, durch den Einfluss der titrierenden Säure die alkalischen Affinitäten des Blutes aus ihren höher constituierten Verbindungen ebenso frei gemacht werden, als wie wenn wir das Blut einem starken CO_2-Strom durch längere Zeit aussetzen. Die titrierende Säure beeinflusst das Blut aber nicht in gleicher Weise bei den verschiedenen Titrationsmethoden, was wiederum zur Folge hat, dass die Autoren mit verschiedenen Titrationsmethoden sehr verschiedene Resultate erhielten.

Es genügen einige Zahlen, um das zu beweisen:

v. Jaksch[1]) fand als Normalwerth 0.26—0.30 proc. NaOH.

Kraus[2]) 0.226 proc. NaOH.

Loewy[3]) gibt schon höhere Zahlen an: 0.48—49 vol. proc. NaOH.

Tauszk[4]) 0.70—80 proc. NaOH.

Wie wir also sehen, werden die Werthe der Blutalkalescenz ganz verschieden angegeben. Die Kritik der einzelnen Methoden legt aber auch den Grund dieser colossalen Differenzen klar. Bevor ich auf die Methoden selbst übergehe, möchte ich bemerken, dass man, wie *Loewy* angiebt, bei fast allen älteren Methoden, die Werthe je nach der Schnelligkeit der Titration, nach dem Wärmegrad, bei welchem titriert wird, grösser oder kleiner gestalten kann. Meine Vergleichsversuche, welche ich später anführen werde, bezeugen die Richtigkeit der Angabe *Loewy*'s auch bezüglich der klinischen Methoden. Im allgemeinen bekommt man andere Werthe schon nach der Wahl des Indicators. Es ist nicht gleichgiltig, ob das gegen CO_2 empfindliche Lackmus oder Lackmoid verwendet wird. Vor allem ist aber die Menge des zur Untersuchung verwendeten Blutes nicht gleichgiltig. In einer Arbeit, welche ich im vorigen Jahre mit meinem Freunde *Dr. Kornél Preisich* „Ueber die Blutalkalescenz der Kinder bei Infectionskrankheiten“[5]) unter Leitung meines hochgeehrten Chefs Herrn Prof. *J. Bókai* im Stefanie-Kinderspitale zu Budapest gemacht habe, benützte ich die Methode von meinem hochgeschätzten Freunde *Tauszk*, welche mit sehr geringen Blutmengen (1—2 cgr) die Untersuchung zulässt. Ich habe mich aber überzeugt, dass bei dieser Methode, bei welcher deckfarbiges Blut titriert wird, die Werthe um so grössere Schwankungen aufweisen, je geringer die zur Unter-

[1]) Zeitschrift für klin. Medic., Bd. 13.
[2]) Zeitschrift für Heilkunde, Bd. 10.
[3]) *Pflüger*'s Archiv, Bd. 58.
[4]) Ungarisches Archiv, 1895.
[5]) Ungarisches Archiv, 1896.

Digitized by Google
Original from UNIVERSITY OF MICHIGAN
Generated on 2019-07-08 20:06 GMT / http://hdl.handle.net/2027/mdp.39015043503450
Public Domain in the United States, Google-digitized / http://www.hathitrust.org/access_use#pd-us-google

suchung genommene Blutmenge ist. Andererseits gestaltet sich aber, wenn grössere Blutmengen verwendet werden, — ich verstehe darunter schon 5—6 cgr Blut — die Beurtheilung des Ueberganges sehr schwierig. Es handelt sich bei dieser Methode um Titrierung des in 0.6 %iger Kochsalzlösung aufgenommenen Bluttropfens mit $\frac{n}{100}$ Schwefelsäure und um die Benützung einer Lackmoidlösung als Indicator, also um eine Umänderung der Methode von *Kraus* für klinische Zwecke. Das Blutgewicht wird durch Wägung bestimmt und so die Alkalescenz aus dem Gewichte berechnet. Nun zeigt sich aber völlig den Angaben von *Loewy* entsprechend, auch bei dieser Titration, dass die Resultate davon sehr abhängig sind, wie schnell man titriert. Noch bevor wir die Arbeit desselben gelesen, haben wir bemerkt, dass der Farbenumschlag der Blutlösung ins Rothe nach der Titration sich oft verliert und die Lösung wieder einen Stich ins Blaue annimmt. Die Experimente von *Loewy* erklären die Ursache dieses Farbenwechsels. Die Titrirsäure wirkt nur sehr langsam auf die Blutkörperchen ein und wenn man schnell titriert, bekommt man einen Farbenumschlag ins Rothe, welcher aber durch das langsam frei werdende Alkali wiederum verdrängt wird. Nun ist es sehr schwer zu bestimmen, wieviel Zeit man für die Titration zu verwenden hat. Es steht aber fest, dass bei langsamem Zusetzen der Säure fast 2mal so grosse Werthe zu erzielen sind wie bei dem raschen Titrieren. Die eigentliche Ursache aber, warum ich die sonst bei Innehaltung der langsamen Titration ziemlich brauchbare Methode verliess, lag in der Umständlichkeit der zweimaligen Wägung, welche auch zu mancher Fehlerquelle führen kann.

Ich stellte sodann einige Untersuchungen mit anderen Methoden an, namentlich mit der gebräuchlichsten klinischen Methode von *Landois-Jaksch*. Ich will die bekannte Methode nicht wiederum beschreiben, aber die Resultate, welche ich allerdings nur im Thierversuche mit dieser Methode bekam, standen an Genauigkeit noch weit hinter den nach *Tauszk* gewonnenen zurück. Ich kann in erster Linie eine Methode nicht als „klinisch“ brauchbar anerkennen, welche zur Ausführung 5 cm³ Blut bedarf; noch kann ich die Bestimmung des zur Einzelprobe verwendeten Blutes mittels der Capillarpipette als genau bezeichnen. Bei dieser Methode werden nach *Landois* in Schälchen, welche mit weinsäure-schwefelsaurem Natron verschiedener Säureconcentration gefüllt sind, einige Tropfen Blut zugegeben, welche frisch aus der Fingerbeere mittels Einstiches genommen werden; die Reaktion wird mit Lackmuspapier geprüft.

Digitized by Google
Original from UNIVERSITY OF MICHIGAN
Generated on 2019-07-08 20:06 GMT / http://hdl.handle.net/2027/mdp.39015043503450
Public Domain in the United States, Google-digitized / http://www.hathitrust.org/access_use#pd-us-google

Nun ist mir aber bei Blutproben, welche nur ein oder zwei Tropfen Blut enthalten haben, eine genaue Reaktion mit Lackmuspapier niemals begegnet, da, wenn man 1—2 Blutstropfen in 2—3 cm³ Wasser auflöst, die alkalische Reaktion nur sehr undeutlich auftritt. Man braucht manchmal zu einer solchen Probe nur einen Tropfen Schwefel- oder Weinsäure zuzusetzen und die alkalische Reaktion wird schon neutral. Dass aber das Lackmuspapier, wenn dasselbe auch, um die Hämoglobin-Diffusion zu verhindern, mit concentrierten Mittelsalzlösungen getränkt wird, einen brauchbaren Uebergang nicht darbietet, das kann man am besten beurtheilen, wenn man z. B. zu einer solchen „neutralen" Blutprobe noch ein paar Tropfen $\frac{n}{100}$ Schwefelsäure zusetzt. Die saure Reaktion kommt nur sehr allmälig zum Vorschein. Uebrigens komme ich noch auf die Titration mit dem Lackmuspapier zurück.

Bei der Methode von *Landois* ist ferner die Untersuchung der Alkalescenz nur insoweit zulässig, als die Vergleichslösungen auseinanderliegen. Zum Beispiel: Mischung Nr. V entspricht 0.18 gr, Nr. VI 0.21 gr Alkali; was zwischen diesen Lösungen liegt, das kann natürlicherweise nicht zur Bestimmung gelangen. Ueber die Abänderung von *v. Jaksch,* der schon mit 18 Lösungen arbeitet, also zu 18 Schalen je einen Tropfen des mittels Schröpfköpfen entnommenen Blutes zusetzt (welches aber inzwischen nicht gerinnen darf), kann ich nur berichten, dass es mir niemals gelungen ist, die Gerinnung bis zur Vertheilung des Blutes aufzuhalten. Ausserdem wird bei diesen beiden Methoden das Blut mit Lösungen gemischt, welche auf das Blut nicht indifferent sind, also die Alkalescenz auch beeinflussen können. Ausser diesen, nur empirisch erprobten Fehlerquellen der Methode sind aber auch theoretische Bedenken, welche gegen die Methode sprechen. „Wird Lackmus als Indicator verwendet, so ist ein neutraler Punkt streng genommen überhaupt nicht zu erzielen, weil keines der drei möglichen Alkalisalze der dreibasigen Phosphorsäure für sich allein und auch kein Phosphorgemenge neutral gegen diesen Farbkörper reagirt" u. s. w. *(Limbeck).*[1])

Die Methode von *Schultz-Schultzenstein*[2]) habe ich aus dem Grunde nicht geprüft, weil nach meinen bisherigen Erfahrungen eine Methode, welche 7.5 mgr Blut benutzt, dessen Entnahme mittels des aus dem *Fleischl*schen Hämometer bekannten Capillarröhrchens geschieht (was unmöglich genau sein kann), und welche zur Titrirung

---

[1]) *Limbeck,* Klin. Pathologie des Blutes, II. Aufl.

[2]) l. c.

Digitized by Google
Original from UNIVERSITY OF MICHIGAN
Generated on 2019-07-08 20:06 GMT / http://hdl.handle.net/2027/mdp.39015043503450
Public Domain in the United States, Google-digitized / http://www.hathitrust.org/access_use#pd-us-google

$\frac{1}{800}$ n.KOH benöthigt, auf Pünktlichkeit keinen Anspruch machen kann. Man bedenke nur, dass ein Fehler, der bei 7.5 mgr gering erscheint, kolossale Dimensionen annimmt, wenn man daraus den Alkalescenzgrad auf 100 cm³ Blut berechnet — der Fehler wird einige Tausendmal grösser. Der Methode von *Schultz-Schultzenstein* aber gebührt die Anerkennung, dass sie die erste klinische Methode ist, bei welcher zur Titrirung lackiges Blut verwendet wird.

Durch die Untersuchungen von *Loewy* wurde eine neue Aera in der Bluttitration inaugurirt. Der Hauptgrundsatz seiner Methode ist: Nur die Titration *lackigen* Blutes giebt Aufschluss über die Alkalescenzverhältnisse, die Titration *deckfarbigen* Blutes giebt unzuverlässige Resultate. Diese Methode kann aber leider, da zu ihrer Ausführung auch sehr grosse Blutmengen (5 cm³) benöthigt werden, als klinische Methode nicht in Betracht kommen, übrigens werde ich im Verlaufe meiner Arbeit auf diese Methode noch zurückkommen.

Die eben jetzt publizierte Methode von *Limbeck*,[1]) wendet sich auch der Titration lackigen Blutes zu. Da aber auch hier 5 cm³ Blut verwendet werden, so ist auch diese Methode, welche mir an leichter Ausführbarkeit hinter der Methode von *Loewy* zurückzustehen scheint, für klinische Zwecke ebenfalls schwer verwendbar; persönliche Erfahrungen habe ich mit der Methode einstweilen noch nicht gesammelt.

Im Anschluss an die vorerwähnte Arbeit über Blutalkalescenzverhältnisse bei Infektionskrankheiten der Kinder ist es mir wünschenswerth erschienen, die Verhältnisse der Blutalkalescenz bei Neugeborenen und Säuglingen kennen zu lernen. Herr Prof. *A. Epstein* in Prag, stellte mir auf meine diesbezügliche Bitte sein Material und seine Klinik in der liebenswürdigsten Weise zur Verfügung. Es sei mir an dieser Stelle erlaubt, dafür meinen innigsten Dank auszusprechen.

Die Vorarbeiten über die Methodik der Untersuchung machte ich im pharmakologischen Institute des Herrn Prof. *Hofmeister*. Für seine Rathschläge und liebevolle Unterstützung zolle ich ihm, wie auch seinem Assistenten, Herrn Prof. *Pohl*, meinen grössten Dank.

Da ich die Alkalescenzverhältnisse bei jüngsten Kindern zu untersuchen gedachte, brauchte ich jedenfalls eine Methode, welche mit geringen Blutmengen eine entsprechend genaue Arbeit zulässt. Da ich aber die Ueberzeugung hatte, dass mit der Verminderung der verwendeten Blutmenge das Verfahren auch an Pünktlichkeit

---

[1]) *Limbeck*, l. c. S. 50.

Digitized by Google
Original from UNIVERSITY OF MICHIGAN
Generated on 2019-07-08 20:06 GMT / http://hdl.handle.net/2027/mdp.39015043503450
Public Domain in the United States, Google-digitized / http://www.hathitrust.org/access_use#pd-us-google

verlieren wird, bestimmte ich erst durch mehrere Versuche das Maximum jener Blutmenge, welches durch einen Nadelstich in die grosse Zehe beim Säugling noch leicht zu gewinnen ist; diese Blutmenge entspricht *0,10 cm*³. Diese Menge verwendete ich bei allen meinen Untersuchungen. Zur Blutentnahme habe ich mich eines, nach meiner Vorschrift von *Reichert* in Wien verfertigten, genau graduierten, grossen Melangeurs bedient. Später aber verwarf ich den Melangeur mit kugeligem Ende und ich benutze jetzt einen Melangeur von der beigegebenen Form (Fig. 1), welcher überaus leicht zu handhaben und zu reinigen ist und mittels dessen die Blutentnahme bei einiger Uebung sehr leicht und genau geschehen kann. Es ist rathsam, das Lumen des Melangeurs etwas über $1^1/_2$ Millimeter zu bestimmen; zu capillär darf die Röhre auch nicht sein. Der Melangeur wird mit einem gewöhnlichen Kautschukschlauch armiert, wie bei dem Blutkörperzählapparat. Man kann im Nothfalle den Melangeur für weisse Blutkörperchen ebenfalls zur Untersuchung benutzen. —

Fig. 1.



Ich gieng bei meinen ersten Versuchen von dem Verfahren von *Kraus* aus. Dasselbe besteht darin, dass eine bestimmte Menge Blut in 0.6 % Kochsalzlösung zehnfach verdünnt und nach Absetzen der Blutkörperchen ein aliquoter Theil des verdünnten Serums mit Schwefelsäure titriert wird. Als Indicator dient eine alkoholische concentrierte Lackmoidlösung. *Kraus* bestimmte mittels dieses Verfahrens die normale Alkalescenz auf 0.22 Volumenprocente NaOH und stellte mit demselben auch mehrere Untersuchungen bei verschiedenen Krankheitsformen an, wobei er sich auch einer Menge von 5 cm³ Blut bediente. Eigentlich hat das Verfahren im Anfang nur zum Thierexperimente gedient und benutzte hierbei *Kraus* 50 cm³ Blut, welches er auf 500 verdünnte.

Ich benutzte zu meinen Untersuchungen, wie erwähnt, 0.10 cm³ Blut, welches ich in 10 cm³ 0.6 %iger Kochsalzlösung aufgefangen habe. Schon die Blutentnahme kann ihre Schwierigkeiten haben. Es ist nicht zweckmässig, das Blut stark nachzudrücken, da auf diese Weise kein wirkliches, sondern ein mit Gewebssäften verdünntes Blut gewonnen wird, welches relativ mehr Serum und weniger körperliche Bestandteile enthält. Dadurch kann schon im

Digitized by Google
Original from UNIVERSITY OF MICHIGAN
Generated on 2019-07-08 20:06 GMT / http://hdl.handle.net/2027/mdp.39015043503450
Public Domain in the United States, Google-digitized / http://www.hathitrust.org/access_use#pd-us-google

Beginne ein Fehler verursacht werden, indem der Alkalescenzgrad der Gewebssäfte demjenigen des Blutes nicht gleichgestellt werden kann. Bei einiger Uebung gelingt es aber auch bei Säuglingen, ohne nachzudrücken, eine genügende Menge Blutes zu gewinnen. Bei grösseren Kindern, welche über drei bis vier Monate alt sind, wird dies aber im Allgemeinen ohne Schwierigkeit gelingen.

Die Verwendung der 0.6 %igen Kochsalzlösung als conservierende Flüssigkeit hat ebenfalls zu einigen Vorversuchen genöthigt, welche die Isotonie des Säuglingsblutes betreffen. Dass die 0.6 %ige Kochsalzlösung für Erwachsene nicht als isotonisch angesehen werden kann, ist in der neueren Zeit festgestellt worden (*Hamburger, Bleubtreu*)[1]. Einige Versuche, welche ich selbst mit Säuglingsblut in dieser Richtung gemacht habe, und namentlich die Untersuchungen des Herrn Dr. *Toch,* Assistenten der Kinderklinik, der so gütig war, mir seine Ergebnisse mitzutheilen, haben aber gezeigt, dass die 0.6 %ige Kochsalzlösung für Kinder oder Säuglinge immer als hypertonisch angesehen werden kann, und dass die Isotoniegrenze meist zwischen 0.45—0.5 % Kochsalzlösung schwankt. Die Untersuchung ist in dieser Richtung jedenfalls nothwendig gewesen, da es nicht gleichgültig sein kann, ob das Volumen der Blutkörperchen sich verändert oder nicht.

Auf den Rath des Herrn Prof. *Hofmeister* habe ich nun diese Blutkochsalzlösung centrifugiert; dadurch erhielt ich eine fast ungefärbte, ganz durchsichtige, reine Serumlösung, welche nun mit Hilfe von Lackmoid mit einer $\frac{n}{100}$ H_2SO_4 Lösung titriert wurde. Ich muss das Lackmoid doch als den besten Indicator für die Titration von Blutlösungen anerkennen. Es ist aus chemischen Gründen sehr gut verwendbar und wenn auch sein grösster Fehler, dass der Umschlag bei Sättigung nicht ganz plötzlich erfolgt, nicht zu leugnen ist, so sehen wir bei Titration von Blutlösungen denselben Fehler auch bei allen anderen Indicatoren.

Fig. 2.

Ich will noch bemerken, dass ich zum Centrifugieren Röhren von 10—15 cm³ Inhalt benutzte, die in ein kugeliges Ende auslaufen, damit sich daselbst das Sediment absetzen kann. Die Kugel selbst soll aber klein sein und höchstens 0.20 cm³ fassen, worauf ich noch zurückkomme (Fig. 2).

---

[1]) *Limbeck,* l. c.

Digitized by Google
Original from UNIVERSITY OF MICHIGAN
Generated on 2019-07-08 20:06 GMT / http://hdl.handle.net/2027/mdp.39015043503450
Public Domain in the United States, Google-digitized / http://www.hathitrust.org/access_use#pd-us-google

In diese Centrifugierröhre werden nun mittelst einer Pipette 10 cm³ 0.6 %ige Kochsalzlösung abgemessen und in derselben der das Blut enthaltende Melangeur ausgewaschen. Durch ein mehrmaliges Ansaugen kann man so den Melangeur viel vollständiger vom Blute entleeren, als wenn man noch im Melangeur selbst das Blut mit der Kochsalzlösung versetzt. Von dem letzteren Verfahren bin ich später sowol wegen der schwereren Reinigung als auch wegen der grösseren Möglichkeit, einen Tropfen der Lösung durch Abtropfen zu verlieren, abgekommen.

Da wir wissen, dass nicht nur in den Blutkörperchen, sondern auch im Serum selbst schwer diffusibles Alkali sich befindet, welches auch nur durch langsames Titrieren aus seinen Kohlensäure- oder organischen Verbindungen losgelöst wird, so habe ich es für richtiger gehalten, nicht die einfache Titration mit Schwefelsäure anzuwenden, sondern nach Zusatz von überschüssiger Säure mit einem genau auf die Säure gestellten NaOH auf die blaue Farbe zurückzutitrieren.

Diese Ansicht, dass die Zurücktitration zur Bestimmung geeigneter sei, findet auch eine Stütze in der vorerwähnten neuen Arbeit *v. Limbecks,* welcher ebenso verfährt.

Es seien hier einige Resultate der Titrierung mit Schwefelsäure allein oder mit Natronlaugezusatz (Doppeltitration) angeführt, welche mich zu dieser Methode bestimmt hatten:

Versuch 1. 0·1 cm³ Blut von Erwachsenen auf 10 Proben:

1) 5 Proben nur mit $\frac{n}{100}$ H_2SO_4 titriert,
brauchen: *0.30, 0.35, 0.33, 0.36, 0.36* Säure.

2) 5 Proben übersäuert, zurücktitriert,
brauchen: 0.35, 0.345, 0.35, 0.355, 0.34 Lauge.

Es ist daraus leicht zu ersehen, dass sich die Resultate der Doppeltitration viel günstiger gestalten als mit dem einfachen Säurezusatz. Durch Zusatz der überschüssigen Säure erreichen wir aber nicht nur die genauere Abmessung der Alkalescenz, sondern haben ausserdem den Vortheil, dass wir viel schneller im Stande sind, die Titration auszuführen. Wenn man nach Zusatz überschüssiger Säure das Gemenge durch einige Minuten oder noch besser nach Umrühren mit einem Glasstab, stehen lässt, so vollzieht sich in demselben die Abspaltung sämmtlicher alkalischer Affinitäten. Es wird das ganze Bindungsvermögen des Blutes gegen H_2SO_4 ausgenützt und die Kohlensäure ausgetrieben. Nun sind wir beim Zurücktitrieren nicht an das langsame Zusetzen der Lauge gebunden, sondern können in 1—2 Minuten mit der Titra-

Digitized by Google
Original from UNIVERSITY OF MICHIGAN
Generated on 2019-07-08 20:06 GMT / http://hdl.handle.net/2027/mdp.39015043503450
Public Domain in the United States, Google-digitized / http://www.hathitrust.org/access_use#pd-us-google

tion fertig werden. Es ist eher gerathen, schnell zu titrieren, um eine neue Kohlensäurebindung zu verhindern.

Dass bei diesem Verfahren die Neutralisation vollständig erfolgt, zeigt folgender Versuch:

Versuch 2. 0.10 Kaninchen-Blut verbraucht beim Titrieren mit H_2SO_4 0.15 Säure; die rothe Farbe der Probe verliert sich nach einer Stunde vollständig, wogegen eine andere Probe, welche beim Zurücktitrieren 0.20 Lauge verbraucht hat, in einer Stunde die Farbe nicht wechselt.

Dieser Versuch entspricht völlig den Daten, welche *Loewy* beim Thierexperimente gefunden, indem er das deckfarbige, früher neutralisierte Blut nach einigen Stunden wieder alkalisch fand.

Dass in diesem Falle die Neutralisation durch den Gebrauch der überschüssigen Säure wirklich eingetreten war, ist dadurch bewiesen, dass 5 cm³ reines Blutserum von demselben Kaninchen mit Lackmuspapier und Doppeltitration austitriert, auch nach 3 Stunden dasselbe Verhalten zeigte, und dass die Titration des reinen Serums mit einer Differenz von 3 cgr dem Resultate der Serumtitration von 0.10 gr Blut (auf 100 cm³ berechnet) gleichkam.

Bei meinen späteren Untersuchungen bewog mich der Umstand, dass sehr leicht ein Tropfen oder ein halber Tropfen der Lauge im Ueberschuss zugesetzt werden kann, und dies schon eine namhafte Fehlerquelle bildet, die Säuretitration zu einer Controlprobe zu verwenden, in der folgenden Weise: Die mit Lakmoid blaugefärbte Blutlösung wird langsam und unter stetem Umrühren mit Schwefelsäure soweit versetzt, dass eine deutlich beginnende Rothfärbung das Ende der Reaktion verräth. Die verbrauchte Säuremenge wird notiert und jetzt noch 5—6 Tropfen Säure der Probe zugesetzt. Nach einigen Minuten titrieren wir mit der Lauge zurück. Die Differenz zwischen der verbrauchten Lauge muss bei pünktlicher Titration dem Säurewerthe entsprechen, wenn von demselben der letzte überschüssige Tropfen (0.05 cm³) abgerechnet wird. So wird eine Blutprobe eigentlich zweimal titriert und wir haben dadurch eine Controlprobe in der Hand, nach welcher wir leicht beurtheilen können, ob das Verfahren gut ausgeführt wurde oder nicht. Wenn der Unterschied zwischen den beiden Titrationsergebnissen grösser sein würde als 0.10 cm³ Lauge, so ist die Probe als ungenau lieber gar nicht zu verwenden. Nun finden sich aber Differenzen nur in dem Falle, wenn die Schwefelsäure sehr schnell zugegeben war oder wenn man noch nicht die genügende Uebung im Titrieren hat. Wenn man aber immer auf dieselbe Farbennuance titriert, bekommt man auch immer gleiche

Digitized by Google
Original from UNIVERSITY OF MICHIGAN
Generated on 2019-07-08 20:06 GMT / http://hdl.handle.net/2027/mdp.39015043503450
Public Domain in the United States, Google-digitized / http://www.hathitrust.org/access_use#pd-us-google

Werthe, vorausgesetzt, dass ein Untersuchungsfehler nicht stattgefunden hat. Eine genaue Uebung im Titrierverfahren von Blutlösungen ist aber nothwendig, da der Uebergang selbst bei dem reinen Serum erst auf 2—3 Tropfen erfolgt. Eben dieser langsame Uebergang hat mich bei späteren Untersuchungen bewogen, statt $\frac{n}{100}$ Lösungen $\frac{1}{50}$ normale zu benützen. Ich wurde durch mehrere Proben überzeugt, dass, wiewohl man dann mit Lösungen von stärkerer Concentration titriert, der so entstandene Fehler durch die genauere Beurtheilung der Farbenübergänge mehr wie aufgewogen wird. So bin ich schrittweise dazu gekommen, mit dieser Serumtitration einige Untersuchungen an Kindern zu machen. Ich bekam aber so schwankende Ergebnisse bei demselben Blute, dass ich nochmals genöthigt wurde, die Methodik durchzuprüfen. Es stellte sich dabei heraus, dass nicht nur der der Methode jedenfalls anhaftende Fehler, dass das Verhältnis von Serum und übrigen Blutbestandtheilen nicht immer gleich ist, die alleinige Schuld an der grossen Verschiedenheit der Werthe trägt, sondern dass durch Schütteln oder Stehenlassen die Alkalescenz dieser Blutproben bedeutend beeinflusst wurde. Dadurch wurde ich zu Versuchen in dieser Richtung hin genöthigt, welche folgendes Ergebnis hatten:

Versuch 3. 8 Blutproben von demselben Manne:

1) 3 Proben ohne Stehen und Schütteln, brauchen:

0.25, 0.26, 0.26 cm³ $\frac{n}{50}$ Lauge.

2) 3 Proben, stark geschüttelt, brauchen: 0.35, 0.36, 0.36.

3) 2 Proben, geschüttelt und auf 37° erwärmt, brauchen:

0.38, 0.385 cm³ $\frac{n}{50}$ Lauge.

Wie wir sehen, stehen die Werthe sehr weit auseinander. Die Grösse der verbrauchten Lauge kann aber noch höher steigen, wenn man das Gemenge mehrere Stunden stehen lässt, und dasselbe vor dem Zentrifugieren noch mehrere Male schüttelt. Eine Probe von demselben Blute, wie bei Vers. 3, hat unter diesen Verhältnissen zur Neutralisation *0.45* Lauge verbraucht. Ich wiederholte diesen Versuch mehrere Male, immer mit demselben Resultate; dagegen bekam ich feste Werthe, wenn ich die Probe nach der Entnahme einmal durchgeschüttelt und dann zentrifugiert hatte. In dieser Weise entsprach z. B. die Hälfte eines Blutgemenges von 0.10 Blut und 10 cm³ Kochsalz 0.35—0.37 cm³ $\frac{n}{100}$ Säure (Erwachsener, 1 Stunde nach der Mahlzeit.) Nach der Zentrifugierung ist diese grosse Veränderlichkeit der Proben nicht mehr zu constatieren und wenn man eine sofort nach Entnahme zentrifugierte Probe selbst

Digitized by Google
Original from UNIVERSITY OF MICHIGAN
Generated on 2019-07-08 20:07 GMT / http://hdl.handle.net/2027/mdp.39015043503450
Public Domain in the United States, Google-digitized / http://www.hathitrust.org/access_use#pd-us-google

24 Stunden stehen lässt, kann man auch nur eine sehr kleine Zunahme der Serumalkalescenz constatieren. Man muss daher auch in dieser Hinsicht in völlig gleichartiger Weise verfahren, wenn man die Resultate vergleichen will.

Die Zahlen, welche ich nun mit Berücksichtigung aller dieser Thatsachen fand, waren allerdings ziemlich constant; da aber in dieser Weise eigentlich nur relative Schwankungen der Alkalescenz-Verhältnisse zu erhalten wären, so gäbe diese Methode gar keinen Aufschluss über die wirkliche Serumalkalescenz, noch weniger aber über die Totalalkalescenz-Verhältnisse des Blutes. Denn es ist leicht zu verstehen, dass die so gewonnenen Werthe der Serumalkalescenz nicht entsprechen, weil sie viel grösser ausfallen, als dieselbe thatsächlich ist. Andererseits entsprechen sie auch nicht der Totalalkalescenz, da die letztere, wie wir aus den Untersuchungen von *Loewy* wissen, wieder viel grösser ist. (So fand z. B. *Loewy* die Total-A. 480—490 mg pro 100 cm³ Blut, ich fand nach diesem Verfahren nur 300 mg.) Ich beschloss daher eine Untersuchungsmethode auszuarbeiten, welche die Bestimmung der Totalalkalescenz des Blutes für klinische Zwecke ermöglicht, womöglich so, dass dabei eventuell auch das Verhältniss der Alkalescenz des Serums zu jener der Blutkörperchen bestimmt werden könnte.

Ich ging von der Methode *Loewy's* aus, welche auch mir im Thierexperimente gute Dienste geleistet hatte und von deren Genauigkeit ich mich überzeugt habe. Ich entnahm auf die beschriebene Weise 0.10 cm³ Blut, welches in 5 cm³ Ammonoxalatlösung (0.20%) sofort lackig wurde und vermochte mit Hilfenahme von Lackmuspapier es auszutitrieren. Ich war aber nicht im Stande, einen Uebergang beobachten zu können und kann wiederum die Angabe des genannten Autors nur bestätigen, der ausdrücklich betont, „dass es ihm überhaupt schwer fiel, auf diese, bei *Landois*, *v. Jaksch* und *Drouin* ausführlich beschriebene Weise (kleine Blutmengen) über die Farbenveränderung des Lackmuspapiers einen Einblick zu gewinnen.“ Welche grosse Schwankungen bei solcher Titration die einzelnen Proben aufweisen, zeigt folgendes Experiment:

Versuch 4.	20 cm³	Ammonoxalatlösung	+ 0.40	Blut	braucht	0.84 H_2SO_4
	10 cm³	„	+ 0.20	„	„	0.70 H_2SO_4
	5 cm³	„	+ 0.10	„	„	0,40 H_2SO_4

Da das benutzte Lackmuspapier, welches aus dem Laboratorium des Herrn Prof. *Huppert* stammte, über alle Zweifel erhaben ist, musste ich daran denken, dass die Ammonoxalatlösung selbst kein geeignetes Mittel für die Titration so geringer Blutmengen ist. Dass dies wirklich der Fall ist, zeigt die Titration der reinen

Digitized by Google
Original from UNIVERSITY OF MICHIGAN
Generated on 2019-07-08 20:07 GMT / http://hdl.handle.net/2027/mdp.39015043503450
Public Domain in the United States, Google-digitized / http://www.hathitrust.org/access_use#pd-us-google

Ammonoxalatlösung mit Lackmoid. Eine, gegen Lackmuspapier sich neutral verhaltende Ammonoxalatlösung braucht 3—4 Tropfen der Säure oder Lauge, bis sie ihre Farbe wechselt, und selbst dann ist der erzielte Farbenumschlag noch sehr schwer zu beurtheilen. Dasselbe sehen wir aber, wenn wir die Reaktion einer Ammonoxalatlösung mittelst Lackmuspapier nach Zugabe einiger Tropfen Säure oder Lauge prüfen; der Farbenwechsel ist nur sehr schwer zu beurtheilen. Dass die Ammonoxalatlösung kein geeignetes Mittel für die Titration geringer Blutmengen ist, zeigen noch folgende Daten:

Versuch 5. 1) 5 cm³ A.-O.-Lösung + 0.1 cm³ Blut + 1.2 cm³ $\frac{n}{100}$ H_2SO_4 verbraucht: 1.1 cm³ Lauge (Lackmuspapier).

2) 5 cm³ A.-O.-Lösung + 0.20 cm³ Blut braucht 3.0 cm³ $\frac{n}{100}$ Säure (!). (Die Serumalkalescenz des verwendeten Blutes ist 0.24 gr (Lackmuspapier).

3) Die vorige Probe braucht beim Zurücktitrieren 2.5 cm³ $\frac{n}{100}$ Lauge; die Totalalkalescenz entspräche also in der Controlprobe 0.50 cm³ Lauge = 0.20 gr — das ist eine geringere Zahl als jene der Serumalkalescenz.

4) Ebensolche Probe, mit Lackmoid titriert, braucht 0.80 cm³ Säure, beim Zurücktitrieren 0.60 cm³ Lauge.

Diese Resultate ermuthigten keineswegs in dieser Richtung fortzufahren. Dass auch das Lackmuspapier für so kleine Blutmengen ganz unbrauchbar ist, zeigen noch die folgenden Daten:

Versuch 6. 1) 5 cm³ Wasser + 0.05 cm³ Blut verändert die rothe Farbe des Lakmuspapieres nicht, es verbraucht 0.20 cm³ Säure zur Röthung des blauen Papiers.

2) 5 cm³ Wasser + 0.10 cm³ Blut, mit überschüssiger Säure versetzt, braucht bis zum Blauwerden des rothen Papiers 1.2 cm³ Lauge. (Die zugesetzte Säure betrug 1.1 cm³ — hier ist also das Blutalkali gar nicht ersichtlich.)

Ich verwarf also sowol das Ammonoxalat wie auch das Lackmuspapier und machte das Blut durch Zusatz relativ grosser Mengen Wasser lackig, wie dies auch *Loewy* gemacht hatte:

Versuch 7. 1) 5 cm³ Blutwasserlösung (0.20 Blut) verbraucht 0.65 Säure (Lackmoid). Beim Zurücktitrieren ist die Differenz 0.62 Lauge. Dies entspricht circa 0.496 gr. Alkali, was mit dem Resultate *Loewy*'s übereinstimmt.

2) Dieselbe Menge Blut braucht bei einer anderen Titration 0.72 Säure. Beim Zurücktitrieren nach Zusatz überschüssiger Säure ist die Differenz 0.64 Lauge.

3) 0.10 Blut in Wasserlösung braucht bei Doppeltitration 0.30 Lauge.

Die Serumalkalescenz des verwendeten Blutes ist 0.24 gr Alkali.

Digitized by Google
Original from UNIVERSITY OF MICHIGAN
Generated on 2019-07-08 20:06 GMT / http://hdl.handle.net/2027/mdp.39015043503450
Public Domain in the United States, Google-digitized / http://www.hathitrust.org/access_use#pd-us-google

Da *Loewy* bei einzelnen Versuchen ebenfalls Wasser, allein oder mit Glycerinzusatz, schon verwendet hatte, so scheint es mir, dass er davon nur darum abgekommen ist, weil zum Lackigmachen von 5 cm³ Blut eine zehnfache Verdünnung keinesfalls hinreicht und ein Globulinniederschlag entstehen kann. Wenn wir aber 50—100 fach verdünnen, so löst sich das Blut auch im Wasser vollständig auf und ist dann für die klinische Untersuchung wol zu benutzen. Man bekommt so eine vollkommen klare, durchsichtige, durch Hämoglobin roth gefärbte Flüssigkeit, welche der Ammonoxalatlösung in nichts nachsteht.

Nun ist aber eine derartige Blutwasserlösung, wenn man sie mit Lakmoid versetzt, im durchfallenden Lichte nicht zu titrieren. Soviel Lakmoid man auch zusetzt, die Flüssigkeit verliert nicht ihren röthlichen Schimmer und ein Uebergang ist nicht zu beobachten. Wenn man aber diese Blutlösung in eine Porzellanschale ausgiesst und einige Tropfen Lakmoid zusetzt, wird die rothe Farbe sofort verdeckt. Man bekommt eine blaugrünliche, fast undurchsichtige, an den Rändern grüne Flüssigkeit, welche durch Zusatz von Säure sehr langsam sich röthet, nach Zusatz überschüssiger Säure ihre rothe Farbe wieder erlangt, und wenn man jetzt zu der so angesäuerten Lösung tropfenweise Lauge zusetzt, bekommt man einen sehr guten Farbenumschlag zu sehen. Es genügen, wenn das Blut neutralisiert ist, ein bis zwei Tropfen, um die rothe Flüssigkeit wieder undurchsichtig und blaugrün zu färben. Der Anfang des Ueberganges ist am besten an dem Schalenrand zu beobachten. Dass dieser Uebergang ziemlich genau erfolgt, und gut zu beurtheilen ist, zeigt folgender Versuch:

Versuch 8. 0.50 cm³ Blut wird in 100 cm³ Wasser lackig gemacht und auf zehn Proben vertheilt:

1) Die ersten 3 Proben, sofort titriert, brauchen:	0.50, 0.55, 0.54	Lauge.
2) 3 Proben langsam titriert, geschüttelt:	0.49, 0.54, 0.53	„
3) 2 Proben nach 5 Stunden titriert:	0.52, 0.54, —	„
4) 2 Proben nach Erwärmen auf 37°:	0.51, 0.52, —	„

(Die Differenz zwischen 0.49—0.55 cm³ Lauge entspricht 4 cgr).

Diese Versuche zeigen die grosse Constanz des lackigen Blutes und stimmen mit den Ergebnissen von *Loewy* gut überein. Durch Stehenlassen, Erwärmen, Schütteln, schnelles oder langsames Titrieren wird die Alkalescenz dieser Proben nicht beeinflusst. Die 4 cgr-Differenz, welche ich gefunden, entspricht der Fehlergrenze und ist der Kleinheit der hier verwendeten Blutmengen zuzuschreiben. Wenn man aber bedenkt, dass *Loewy* auch bei 5 cm³ Blut, wie er selbst angibt, nicht ganz fehlerfrei arbeitet, und wenn

Digitized by Google
Original from UNIVERSITY OF MICHIGAN
Generated on 2019-07-08 20:06 GMT / http://hdl.handle.net/2027/mdp.39015043503450
Public Domain in the United States, Google-digitized / http://www.hathitrust.org/access_use#pd-us-google

man aus Erfahrung weiss, dass den anderen Methoden noch viel grössere Fehlerquellen anhaften, wird man das nicht zu gross finden; übrigens werden wir sehen, dass dieser Fehler noch verringert werden kann.

Ich stellte einige Versuche in der Richtung an, ob es nicht besser wäre, das Blut gleich in der Schwefelsäurelösung aufzufangen und so einfach mit NaOH und Lackmoidzusatz zu titrieren. Die Ergebnisse waren in dieser Richtung gar nicht besser und setzt man sich nur noch grösseren Fehlerquellen aus.

Versuch 9. 1) *0.30* Blut in 3 Proben vertheilt, mit Wasser lackig gemacht, entspricht *0.40*, *0.41*, *0.42* Lauge.

2) 0.20 Blut in 20 cm³ $\frac{n}{100}$ Säure aufgenommen, lackig auf zwei Proben. Lackmoidzusatz verursacht einen amorphen Niederschlag (Lackmoid) es wird 0.40 und 0.44 Lauge gebraucht.

3) 0.20 cm³ Blut mit 20 cm³ Wasser lackig gemacht + 1 cm³ Lauge; + 2 cm³ Säure; das Endergebnis ist 0.39 Lauge.

4) 0.10 Blut mit 10 cm³ Wasser braucht zur Neutralisation 0.45 Säure; + 1 cm³ Lauge, verbraucht wiederum 0.98 Säure; die jetzt nicht eruierbare Alkalimenge entspricht 0.02 cm³, das heisst 1½ cgr Alkali.

Diese Proben zeigen in erster Reihe, dass durch die Verwendung der Säure als Medium die Titration nicht nur nicht vortheilhafter sich gestaltet, sondern dass wegen des entstehenden Lakmoidniederschlags die Beurtheilung der Endergebnisse schwieriger wird. Diese Proben zeigen aber auch, dass man das dem Blute zugesetzte Alkali bei der Zurücktitration auch wieder findet.

Es sei hier erlaubt ein ähnliches Experiment von *Loewy* anzuführen:

5 cm³	neutral.	Serum	+ 2.00	Lauge.	Zurücktitrieren	braucht	1.8	Säure.
5 „	„	„	+ 4.80	„	„	„	5.10	„
5 „	„	„	+ 5.—	„	„	„	5.25	„

Nun betragen die Differenzen von *Loewy*, der mit 5 cm³ Blut und $^1/_{25}$ N-lösungen arbeitet, bei der Serumtitration 16 mgr. Ich habe bei demselben Experimente mit lackigem Blut 2 cgr gefunden. Der Unterschied ist wol auf die schwierigere Titration des lackfarbigen Blutes gegenüber dem Serum zu beziehen. Dass dies wirklich der Fall ist, zeigt der folgende:

Versuch 10. 5 cm³ Serumlösung (nach meiner Methode geronnen) braucht zum Neutralitätspunkte 0.20 Säure. Zusatz von 0.50 Lauge. Bei Zurücktitrierung finden sich davon *0.49 Lauge;* die fehlende Lauge entspricht 1 cg Alkali.

Die Blutmenge, oder vielmehr die Serummenge, welche *Loewy* verwendet ist 50 mal so gross als bei meinen Versuchen, bei

Digitized by Google Original from UNIVERSITY OF MICHIGAN
Generated on 2019-07-08 20:06 GMT / http://hdl.handle.net/2027/mdp.39015043503450
Public Domain in the United States, Google-digitized / http://www.hathitrust.org/access_use#pd-us-google

welchen die Fehlergrenze nur 8—10 mal grösser ist. Ich glaube, dass diese Thatsache allein zeigt, dass mit einer Blutentnahme von 0.10 cm^3 noch relativ gute Ergebnisse zu erzielen sind. Die Schwankungen gestalten sich etwas grösser beim lackigen Blute, ebenso bei *Loewy* wie auch bei mir. Doch sind diese Fehlergrenzen leicht zu eruieren, und wenn man sie kennt, wird man vor falschen Folgerungen geschützt. Wenn die früheren Untersucher auch die Fehlergrenzen ihrer Methoden bestimmt hätten, wären vielleicht bei den Untersuchungen der Blutalkalescenz weniger bestimmte Resultate behauptet worden: wir würden es aber dann auch nicht so nöthig gehabt haben, dieselben Untersuchungen noch einmal aufzunehmen.

Um bei diesen Untersuchungen eine Controlprobe zu haben, verwendete ich auch das Lackmuspapier zur Beurtheilung dessen, ob die Lösung nicht übersäuert oder überalkalisch ist. Diese Versuche haben aber auch bestätigt, dass der Reactionswechsel des Lackmuspapieres immer später und zögernder erfolgt, als bei der Lakmoidlösung. Ich glaube daher, dass das Lackmuspapier sich gar nicht zu feineren Blutuntersuchungen eignet. Daran ist nicht allein seine Reaction auf CO_2 schuld, denn man beobachtet dasselbe auch bei saueren Lösungen, wenn man auf Lauge titriert, wobei doch freie Kohlensäure ganz fehlt.

Ich habe mir ferner die Frage gestellt, ob der Weg, auf welchem die neueren Untersuchungen sich fortbewegen, richtig ist und ob man annehmen darf, dass die Titrationswerthe des lackigen Blutes den physiologischen Verhältnissen entsprechen. Ich glaube, dass die Frage berechtigt ist. Wenn wir deckfarbiges Blut, oder Blutserum untersuchen, haben wir jedenfalls physiologische Verhältnisse vor uns.

Wenn wir aber sämmtliche körperliche Bestandtheile des Blutes auflösen und durch irgend ein Verfahren neutrale organische Verbindungen zur Dissociation bringen, so rufen wir eigentlich alkalische Verbindungen hervor, die nicht präformiert im Blute waren, daher als Blutalkali keineswegs thätig sein konnten. Dieses Bedenken würde entfallen, wenn wir beweisen könnten, dass derartige Dissociationsvorgänge auch im Leben sich abspielen und dass diese neutralen Verbindungen unter gewissen Verhältnissen sich in ebenso grosser Menge spalten, wie in dem aufgelösten, lackigen Blute. Wir wissen wol aus den Untersuchungen von *Lehmann*,[5]) dass die durch das Blut getriebene Kohlensäure die organischen Verbindungen

---

[1]) *Pflüger*'s Archiv, Bd. 58.

Digitized by Google
Original from UNIVERSITY OF MICHIGAN
Generated on 2019-07-08 20:06 GMT / http://hdl.handle.net/2027/mdp.39015043503450
Public Domain in the United States, Google-digitized / http://www.hathitrust.org/access_use#pd-us-google

der Blutkörper lockert, dass alkalische, oder säurebindende Affinitäten in das Serum übertreten, und dass also unter dem Einfluss der Kohlensäure eine beständige Wanderung von Blutalkali aus den Körpern in das Serum stattfindet. Wir wissen aber auch, dass diese Vorgänge, wenn sie sich im Leben auch abspielen, ganz sicher viel geringer sind. Dies ergiebt sich eben aus der experimentell gewonnenen Thatsache, dass diese Dissociationsvorgänge selbst unter dem Einfluss einer der Kohlensäure viel überlegeneren Titriersäure nur sehr langsam und allmälig, nie aber in dem Masse zu Stande kommen, wie bei dem lackigen Blut, dessen Titrationsergebnisse sich viel höher gestalten.

Es kommt aber auch noch etwas weiteres in Betracht, u. z. das beständige Zugrundegehen von rothen Blutkörperchen im kreisenden Blute. Es ist leicht zu verstehen, dass wo dieser Untergang stattfindet, die Verhältnisse andere sein werden. Ferner ist zu berücksichtigen, dass an verschiedenen Körperstellen die Kohlensäurespannung des Blutes grosse Unterschiede hat, so dass wir also auch im Blute eine verschiedene Alkalispannung annehmen müssen. Alle diese Vorgänge werden die Alkalescenz mächtig beeinflussen und wir sind deshalb zu dem Schlusse genöthigt, *dass die Blutalkalescenz nicht als eine constante Grösse betrachtet werden kann.*

Da wir also keine sichere Antwort darauf geben können, ob die Tritration lackigen Blutes den physiologischen Verhältnissen entspricht, da aber anderseits das native, deckfarbene Blut aus den angeführten Gründen zur Alkalescenzbestimmung nicht geeignet erscheint, so glaubte ich den physiologischen Verhältnissen besser zu entsprechen, wenn ich an demselben Blute sowol das Serum als auch die körperlichen Bestandtheile getrennt zur Untersuchung der Alkalescenz heranziehe. Und diese Möglichkeit ist vorhanden. Wenn wir 0.10 ccm³ Blut mit 5 cm³ 0.6 %iger Kochsalzlösung mischen und gleich zentrifugieren, so setzen sich die Blutkörperchen in der Kugel des Sedimentierröhrchens in Form einer rothen Schichte ab. Wenn man nun nach Abschütten des Serums zu dem zurückgebliebenen Körperbrei überschüssiges Wasser zusetzt, so lösen sich diese vollständig auf und wir können dann das Serum und die Blutkörperlösung von einander gesondert der Titration unterwerfen.

Zu den ersten, in dieser Weise ausgeführten Versuchs-Titrationen verwendente ich verschiedene Blutmengen. Die Ergebnisse sind folgende:

Digitized by Google
Original from UNIVERSITY OF MICHIGAN
Generated on 2019-07-08 20:06 GMT / http://hdl.handle.net/2027/mdp.39015043503450
Public Domain in the United States, Google-digitized / http://www.hathitrust.org/access_use#pd-us-google

Versuch 9.

			Serum-alkalescenz	Blut-Körper-breialkalesc.	Totale Alkalescenz
Erwachsene:	1. Blutentnahme 1)	0.20 cm³ Blut	0.85	1.15	2.0 cm³ $\frac{n}{100}$ Lauge
	2. „ 2)	0.10 „ „	0.40	0.71	1.11 „
	Andere Person: (1)	0.30 „ „	0.90	0.90	1.80 „
	Andere Person: (2)	0.10 „ „	0.33	0.39	0.69 „
	Säugling: (1)	0.10 „ „	0.30	0.45	0.75 „
	Säugling: (2)	0.10 „ „	0.30	0.46	0.76 „
	5 J. alter Knabe: (1)	0.50 „ „	1.5	1.0	2.5 „
	5 J. alter Knabe: (2)	0.10 „ „	0.30	0.60	0.90 „

Dieser Versuch zeigt folgendes:

Während die Werthe der so vorgenommenen Serumtitration ziemlich genau dem Verhältnisse der verwendeten Blutmenge entsprechen, sehen wir an den Werthen der Blutkörperbreititration, dass dieselben umso grössere Schwankungen zeigen, je grösser die verwendete Blutmenge war. Die Ursache davon liegt in der wechselnden Menge des Hämoglobins, welches auf die Titration umso störender einwirken kann, in je grösserer Menge es vorhanden ist. Wenn die Lösung viel Hämoglobin enthält, so müssen wir der Probe zum Verdecken der rothen Farbe so viel Lackmoid zusetzen, dass dadurch die ganze Lösung total undurchsichtig wird und die Beurtheilung eines Ueberganges sich um viel schwieriger gestaltet. Wo aber nur 0,10 cm³ verwendet wurde, da sehen wir die Alkalescenzwerthe des Blutkörperbreies auch übereinstimmen, weil eben die Lösung leichter zu titrieren war. Aus dem Grunde habe ich den Blutkörperchenbrei noch stärker diluiert und verwende jetzt zu der Auflösung von 0.10 cm³ Blut 12—15 cm³ neutrales Wasser. Das erwähnte Experiment wurde mehrere Male mit demselben Resultate wiederholt. Hier will ich nur noch einen Versuch anführen, an welchem die relativen Schwankungen zwischen Serum und Körperbrei bei verschiedener Behandlung der Proben zu ersehen ist:

Versuch 10.

In allen Proben 0.10 cm³ Blut	Serum-alkalescenz	Blut-Körper-breialkalesc.	Totale Alkalescenz
2 Jahre alter kranker Knabe; 0.6 cm³ Blut auf 6 Proben.			
1) Ohne Schütteln sofort zentrifugiert .	0.17	0.20	0.37 gr
2) „ „ centrifugiert nach 1 Stunde	0.21	0.14	0.35 „

Digitized by Google
Original from UNIVERSITY OF MICHIGAN
Generated on 2019-07-08 20:06 GMT / http://hdl.handle.net/2027/mdp.39015043503450
Public Domain in the United States, Google-digitized / http://www.hathitrust.org/access_use#pd-us-google

	Serum-Alkalescenz	Blut-Körper-breialkalesc.	Totale Alkalescenz
3) Stark geschüttelt, centrif. n. 2 Std.	0.25	0.12	0.37 gr
4) Ebenso, „ „ 2 „	0.26	0.12	0.38 „
5) Ohne Schütteln, centrifugiert und titriert nach 24 Stunden . .	0.24	0.13	0.37 „
6) Sofort centrifugiert, titriert n. 24 Std. Nicht geschüttelt bei Blutentnahme.	0.19	0.18	0.37 „
Erwachsener:			
1) Ohne Schütteln sofortige Titrierung	0.20	0.27	0.47 gr
2) Geschüttelt, centrifugiert u. titriert nach 2 Stunden	0.24	0.22	0.46 „
3) Nach 24 Std. centrifugiert u. titriert Kein Schütteln.	0.23	0.23	0.46 „
4) Geschüttelt, nach 24 Std. centrifug. und titriert	0.28	0.17	0.45 „
5) Kein Schütteln, sofort centrifugiert nach 24 Stunden titriert . .	0.21	0.25	0.46 „

Im Gegensatze zu den verschiedenartig behandelten Proben folgen einige, welche in derselben Weise (kein Schütteln, sofortige Titration) behandelt wurden. Sie zeigen folgende Werthe:

Versuch 11.

		Serum	Blutkörper	Totalalkalescenz	
4 Jahre alter Knabe (gesund)	1)	0.28 cm³	0.26 cm³	0.54 cm³	= 0.43 gr
	2)	0.265 cm³	0.255 „	0.52 „	= 0.41 „
	3)	0.28 cm³	0.24 „	0.52 „	= 0.41 „
Kind von 6 Monaten (Rachitis)	1)	0.18 gr	0.20 gr	—	= 0.38 gr
	2)	0.252 „	0.172 „	—	= 0.424 „
	3)	0.218 „	0.168 „	—	= 0.386 „
	4)	0.236 „	0.146 „	—	= 0.382 „
Kind von 3 Wochen (Scleroödem)	1)	0.148 gr	0.144 gr	—	= 0.292 gr
	2)	0.16 „	0.125 „	—	= 0.285 „

Diese Experimente zeigen, wie ich glaube, vollkommen, dass es für die Bestimmung der Totalalkalescenz völlig gleichgültig ist, ob eine Probe geschüttelt wurde oder gestanden ist. Auch nach 24 Stunden sehen wir eine kaum merkliche Abnahme der Alkalescenz, während es für die getrennten Werthe der Serum- und Körperbreititration absolut nicht gleichgültig ist, wie man mit der Probe verfährt. Diese Experimente liefern auch einen vollgültigen Beweis

Digitized by Google
Original from UNIVERSITY OF MICHIGAN
Generated on 2019-07-08 20:06 GMT / http://hdl.handle.net/2027/mdp.39015043503450
Public Domain in the United States, Google-digitized / http://www.hathitrust.org/access_use#pd-us-google

für die Richtigkeit des Experimentes Nr. 3, in welchem eben die grossen Schwankungen ersichtlich sind, welche durch die verschiedene Behandlung der Proben erzielt werden. Dort haben wir dieselben Verhältnisse gehabt. Die Versuche Nr. 10 und 11 liefern dazu die Erklärung. Die Serumalkalescenz vergrössert sich durch Stehen, durch Schütteln, namentlich in dem Falle, wenn die Probe nicht sofort centrifugiert wird. Es besteht also ein sehr grosser Unterschied zwischen dem defibrinierten Blute und dem Blutkochsalzgemisch. Während *Loewy* bei dem Schütteln von defibriniertem Blute nach dem Centrifugieren die Serumalkalescenz constant fand, also ein ziemliches Alkaligleichgewicht zwischen diesen Blutbestandtheilen besteht — geschieht ein grosser Alkaliausgleich in dem mit Kochsalzlösung verdünnten Serum und den Blutkörperchen.

Durch den Zusatz von Kochsalzlösung entsteht eine grössere Alkalidiffussion von den Blutkörperchen in das Serum, welche durch Schütteln, längeres Stehen natürlicherweise begünstigt wird. Der grosse Einfluss des Schüttelns kann vielleicht ausser der erwähnten leichteren Diffusion noch dadurch erklärt werden, dass die CO_2 der Luft leichter hinzutritt.

In beiden angeführten Experimenten (Nr. 10 und 11) ist, wie wir sehen, die Serumalkalescenz der Blutkörperalkalescenz überlegen. Nun wissen wir aber, dass dies der Wahrheit nicht entsprechen kann, da *Loewy* gezeigt hat, dass das umgekehrte Verhältnis besteht, indem die Körperalkalescenzwerthe viel höher sind als die Serumwerthe.

Die so gewonnenen Resultate können also wieder nicht verwerthet werden, da sie den physiologischen Verhältnissen nicht entsprechen. Ich musste daher womöglich trachten, die Ursache dieser allzu grossen Serumalkalescenz, also die Diffussion, zu beseitigen. Das Wichtigste in dieser Hinsicht ist das sofortige Centrifugieren, da sich bei sofortigem Centrifugieren, wie ersichtlich ist, das Verhältnis der Werthe mehr dem normalen Verhältnisse nähert. Die Diffusion wird aber dadurch nicht ausgeschlossen. Da ich sah, dass die Isotonie des Blutes auch nicht eine constante Grösse ist, sondern dass dieselbe ebenfalls Schwankungen zeigt und da wir auf alle Fälle eine hypertonische Kochsalzlösung benutzen müssen, so habe ich auf Herrn Prof. *Hofmeister*'s Rath statt der 0.6 %igen eine 1 %ige Lösung benützt. Diese Lösung verändert die Blutkörper fast gar nicht und verhindert die Diffussion. Sie ist selbst für Säuglingsblut nicht in dem Maasse hypertonisch, dass die Blutkörper schrumpfen würden und es treten

Digitized by Google
Original from UNIVERSITY OF MICHIGAN
Generated on 2019-07-08 20:06 GMT / http://hdl.handle.net/2027/mdp.39015043503450
Public Domain in the United States, Google-digitized / http://www.hathitrust.org/access_use#pd-us-google

unter ihrem Einfluss ebensowenig N. haltige Verbindungen aus den Körperchen in das Serum über, als beim Gebrauch der 0.6 %igen Lösung.

Dass durch Anwendung der 1 %igen Salzlösung die Diffussion wirklich erheblich verhindert wird, zeigt folgender Versuch:

Versuch 12.

Alle Proben von demselben Blute, alle Proben sofort centrifugiert.

	Serum	Blutkörper-brei	Totalalkalescenz
Mit 0.6 %iger Kochsalzlösung 10 cm³ Salzlösung	0.23 0.25 0.27	0.19 0.16 0.13	0.42 gr 0.41 „ 0.40 „
Mit 1 %iger Kochsalzlösung 10 cm³ Salzlösung	0.20 0.19 0.20	0.21 0.23 0.19	0.41 gr 0.42 „ 0.39 „
Mit 1 %iger Kochsalzlösung 5 cm³ Salzlösung	0.15 0.18 0.19	0.25 0.23 0.22	0.40 gr 0.41 „ 0.41 „

Es entsprechen nur die letzten drei Werthe dem normalen Verhältnisse. Hier ist die Diffussion durch die geringere Menge der Conservflüssigkeit durch die Anwendung einer 1 %igen statt 0.6 %igen Lösung und durch das sofortige Centrifugieren auf das Minimum herabgedrückt, wenn auch nicht vollständig ausgeschlossen. Dass durch die Anwendung von 5 cm³ einer 1 %igen, anstatt 10 cm³ 0.6 %igen Kochsalzlösung die Diffussion wirklich erheblich gehindert wird, zeigt sich noch besser, wenn man die Proben nicht sofort centrifugiert, sondern durch 4—5 Stunden stehen lässt. Bei einer Probe mit 10 cm³ 0.6 %iger Lösung war dann das Verhältnis des Serums zum Körperbrei 0.27 : 0.14; bei Anwendung von 5 cm³ 1 %iger Lösung 0.21 : 0.21, also ganz gleich. In dieser Probe hat sich aber durch das Stehen das Verhältnis noch immer anders gestaltet, wie in der dritten Probe, welche sofort centrifugiert wurde mit 5 cm³ 1 %iger Lösung und bei welcher ein ganz umgekehrtes Verhältnis eintrat (0.18 : 0.23) als bei der ersten Probe.

Da mehrere in dieser Weise ausgeführten Versuche dasselbe Resultat gaben, blieb nur noch zu untersuchen übrig, ob die Werthe dieses fraktionierten Titrierens denen gleichkommen, welche wir durch das sofortige Lackigmachen erreichen. Ich konnte zwar auf diese Frage schon a priori eine bejahende Antwort geben, da die

Digitized by Google
Original from UNIVERSITY OF MICHIGAN
Generated on 2019-07-08 20:06 GMT / http://hdl.handle.net/2027/mdp.39015043503450
Public Domain in the United States, Google-digitized / http://www.hathitrust.org/access_use#pd-us-google

Totalalkalescenz in den Versuchsergebnissen eine ziemliche Constanz zeigte, wenn auch manchmal Serum- und Körperbrei-Alkalescenz stark schwankten:

Versuch 13.

Knabe von 5 Jahren.	Gleich lackiges Blut 1) A[1]) = 0.46 gr. 2) A = 0.44 gr. Nach meiner Methode 1) Serum: 0.20, Körper 0.24 = 0.44 gr. 2) „ 0.19, „ 0.25 = 0.44 gr.
3 Wochen alter Säugling, gesund.	Gleich lackig A = 0.39 gr. Nach meiner Methode S[2]) = 0.17, K[3]) = 0.21, A = 0,38 gr.

Diese Werthe stimmen, wie ersichtlich, vollkommen überein. Das Thierexperiment zeigt auch, dass zwischen der Methode von *Loewy* und meiner fraktionierten Methode keine grossen Unterschiede bestehen. Es wurden von einem Kaninchen 15 cm³ Blut nach *Loewy* mit Ammonoxalat austitriert. Von dem Blute wurden ausserdem 3 Proben à 0.10 entnommen.

Nach *Loewy* auf 100 cm³ = 0.30 gr.
Nach mir: Probe 1 = 0.27 „
„ 2 = 0.27 „
„ 3 = 0.25 „

Ich glaube, dass die Differenzen nicht so gross sind, dass sie gegen die Anwendung der Methode sprechen könnten; denn Differenzen von 1—2 cgr werden wir in einzelnen Fällen finden, und ist an denselben nur der Umstand schuld, dass die Methode mit einer kleinen Menge Blut — und dies ist eben für klinische Zwecke nothwendig — arbeitet. Da ich mich aber schon zwei Jahre lang mit Bluttitrationen beschäftige, so wage ich zu behaupten, dass anderen klinischen Methoden noch grössere Fehler anhaften, dass sie umständlicher, complicierter und daher weniger brauchbar sind, als die Verwendung meiner Methode.

Noch einige Worte über das Ausrechnen der Alkalescenzwerthe in Centigrammen. Da wir immer mit derselben Blutmenge arbeiten, können wir einfach eine Tabelle aufstellen, von der man einfach ablesen kann, welcher Menge von Alkali die verbrauchte Lauge entspricht. Es entfällt also auch das umständliche Rechnen.

---

[1]) A = Totalalkalescenz.
[2]) S = Serumalkalescenz.
[3]) K = Körperbreialkalescenz.

Digitized by Google
Original from UNIVERSITY OF MICHIGAN
Generated on 2019-07-08 20:06 GMT / http://hdl.handle.net/2027/mdp.39015043503450
Public Domain in the United States, Google-digitized / http://www.hathitrust.org/access_use#pd-us-google

Beispiel: 0.10 cm³ Blut hat 0.15 $\frac{n}{50}$ Lauge verbraucht;
also 1 cm³ braucht 1.5 cm³
und 100 cm³ braucht 150 cm³ $\frac{n}{50}$ Lauge.
150 cm³ $\frac{n}{50}$ Lauge entsprechen 30 cm³ $\frac{n}{10}$ Lauge.
1 cm³ $\frac{n}{10}$ Lauge enthält 0.004 gr Aetznatron.
Somit entspricht die Alkalescenz dieses Blutes 0.004 × 30 = *0.12 gr* Aetznatron.
In derselben Weise berechnet, entspricht z. B. 0.16 cm³ : 0.128 gr NaHO.
0.17 cm³ : 0.136 „
0.18 cm³ : 0.144 „

Wir sehen also, dass bei dieser Probe 0.01 cm³ Lauge 8 Milligrammen NaHO entspricht. Es ist daher der Alkalescenzgrad einfach zu berechnen, indem die Menge der gebrauchten Lauge mit 8 multipliciert wird. Z. B. 0.18 Lauge × 8 = 144 mgr NaHO.

Auf Grund dieser Untersuchungen schlage ich also folgendes Verfahren als klinische Methode der Blutalkalescenzbestimmung vor: Nach der Reinigung der Fingerbeere wird mit einem Stecher, eventuell auch mit einer Stecknadel eingestochen. Das heraustretende Blut wird mit dem Melangeur genau und unter Vermeidung von Luftblasen bis zu dem Zeichen 0.1 gesogen. Dann wird der Melangeur in das früher vorbereitete und mit 5 cm³ 1 %iger neutraler Kochsalzlösung gefüllte Centrifugiergläschen ausgeleert und durch mehrmaliges Ansaugen vollkommen ausgewaschen. Die Probe wird sofort centrifugiert. Die reine Serumlösung wird in ein Glasgefäss abgeschüttet. Zu dem verbleibenden Blutkörperbrei wird 10 cm³ neutrales Wasser zugesetzt und dieses einstweilen bei Seite gestellt. Die Serumlösung wird mit Lackmoid versetzt, sodass sie nicht allzu stark gefärbt wird, mit Säure und mit Lauge titriert. Als Endergebnis wird der Mittelwerth der beiden Zahlen genommen. Nach der Säureneutralisation ist es gerathen, die Probe noch mit einem Zusatz von 0.20, 0.30 cm³ anzusäuern, und erst dann die Titration mit Lauge vorzunehmen. Sodann wird die Blutkörperbreilösung auf eine Porzellanschale ausgegossen, das Rohr mit noch 5 cm³ Wasser vollständig ausgespült und soviel Lackmoid zugegeben, dass die rothe Farbe vollständig verdeckt wird. Der so entstandenen, blaugrünen, undurchsichtigen Lösung wird Säure in Ueberschuss zugesetzt (es genügt dazu 0.70 bis 1 cm³ Säure), umgerührt, und die rothe Lösung durch tropfenweisen Zusatz von NaOH titriert. Die Endreaction der Probe ist eingetreten, wenn sie die rothe Farbe vollständig verloren hat und wieder undurchsichtig geworden ist. Nachdem der Uebergangstropfen mit 0.05 cm³ abgerechnet ist, wird die Differenz zwischen verbrauchter Säure und Lauge berechnet, und der dieser Differenz entsprechende Alkalescenzgrad wird

Digitized by Google
Original from UNIVERSITY OF MICHIGAN
Generated on 2019-07-08 20:06 GMT / http://hdl.handle.net/2027/mdp.39015043503450
Public Domain in the United States, Google-digitized / http://www.hathitrust.org/access_use#pd-us-google

in der Tabelle einfach nachgeschlagen oder durch Multiplication mit 0.8 ausgerechnet. Die Summe der einzelgewonnenen Werthe der Serum- und der Körperbreialkalescenz ergibt den Werth der Totalalkalescenz.

Ich habe ziemlich viele Untersuchungen mit meiner Methode gemacht, und, von den unvermeidlichen Fehlerquellen abgesehen, dieselbe brauchbar und genau gefunden. Die Dauer einer Alkalescenzuntersuchung beträgt mit der Centrifugierung nicht mehr als 15 Minuten. Nur muss ich noch einmal betonen und davor warnen, dass Schwankungen, welche im Bereiche von 0.02 gr liegen, nicht sofort als Veränderungen der Blutalkalescenz aufzufassen sind, sondern durch die natürlichen Fehlerquellen erzeugt werden können. Der grösste Nutzen, den aber diese Methode darbietet, besteht darin, dass sie eine mehrmalige Ausführung und häufige Wiederholung der Untersuchung ermöglicht. Mancher hat schon Schlüsse daraus gezogen, wenn er z. B. nach einer zehntägigen Pause den Kranken nochmals untersucht und dann etwa eine Verringerung gefunden hat.

Man darf aber erst dann von einer Erhöhung oder Verminderung sprechen, wenn solche in fortlaufenden, in kurzen Zwischenräumen einander folgenden Untersuchungen sich herausstellen.

II. Klinische Untersuchungen.

Ausser dem Materiale, welches ich zu den meiner Methode zu Grunde liegenden Versuchen benützt habe, untersuchte ich nach Vollendung der Methode noch 29 Kinder, gesunde und kranke, um die bisher noch sehr wenig studierten Verhältnisse der Blutalkalescenz bei Kindern womöglich festzustellen. Zu diesem Behufe war es aber in erster Linie nöthig, Erwachsene zu untersuchen, um die Frage festzustellen, ob und welche Schwankungen das Blut der Erwachsenen unter denselben Verhältnissen aufweist, oder ob die Alkalescenzwerthe constant sind, wie dies von den meisten Untersuchern angenommen wird. Untersuchungen, welche ich an verschiedenen Erwachsenen vornahm, haben zu dem Resultate geführt, dass nicht nur die Alkalescenz des Einen manchmal stark von jener eines Anderen differierte, wiewol bei ihnen die Ernährungs- und Arbeitsverhältnisse dieselben waren, sondern ich muss auch behaupten, dass die Blutalkalescenz einer und derselben, und unter denselben Verhältnissen verbleibenden Person nicht constant bleibt. Um einen Einklang der Untersuchungen möglichst herzustellen, machte ich die jeweilige Bestimmung immer eine Stunde

Digitized by Google
Original from UNIVERSITY OF MICHIGAN
Generated on 2019-07-08 20:06 GMT / http://hdl.handle.net/2027/mdp.39015043503450
Public Domain in the United States, Google-digitized / http://www.hathitrust.org/access_use#pd-us-google

nach der Mahlzeit, also zu einer Zeit, wo die Magensäuresecretion noch nicht wesentlich auf die Blutalkalescenz einwirkt und welche ich als dem Alkali-Gleichgewichte des Blutes am nächsten liegend betrachten möchte. Diese Zeit habe ich sowol bei der Untersuchung Erwachsener als auch bei Säuglingen immer genau eingehalten, um eben die Resultate mehr miteinander vergleichen zu können. Wie *Loewy* fand auch ich die Schwankung bei Erwachsenen zwischen 45—50 cgr Alkali an verschiedenen Personen, doch fand ich diese Schwankungen auch bei einer und derselben Person, wenn auch in etwas geringerem Grade.

Bei nahezu 20 Bestimmungen am eigenen Blute fand ich den Alkalescenzwerth zwischen 46—50 cgr. Die Schwankungen liessen keine Regel erkennen, sind aber jedenfalls viel grösser als die nicht mehr als 1 cgr betragende Fehlergrenze der Methode, so dass ich diese Schwankungen, wenn ich sie auch nicht erklären kann, jedenfalls als physiologisch betrachten muss, umsomehr, als ich sie auch bei gesunden Kindern vorgefunden habe. Diese Schwankungen sind etwas anderes, als was *Jeffries*[1]) unter dem Namen der Tagesschwankungen beschrieben hat, da dieser die Untersuchungen unter verschiedenen, ich aber unter denselben Verhältnissen machte. Diese einfache, nicht zu leugnende Thatsache ist in den älteren Analysen niemals erwähnt. Die Blutalkalescenz wird stillschweigend als eine constante Grösse angenommen. Meine Befunde sind nur mit denen *Loewy*'s und *Limbeck*'s zu vergleichen, da dieselben wie auch ich zu den Untersuchungen die Titration lackigen Blutes geübt haben. Mit den Ergebnissen anderer Methoden sind sie nicht vergleichbar, da es, wie auch *Loewy* bemerkt, nahe liegt, zu vermuthen, dass bei einer jeden Methode etwas anderes geprüft wird. Aber auch *Loewy* und *Limbeck* finden eine Constanz der Alkalescenz bei demselben Individuum. Letzterer sagt: „Wiederholte Untersuchungen an einer und derselben Person ergaben jedoch gute Uebereinstimmung der Resultate". Ich kann dies nicht bestätigen. Vielleicht ist dieser Widerspruch dadurch zu erklären, dass die genannten Forscher soviel Blut zu ihren Untersuchungen benöthigten, dass es ihnen nicht möglich war, bei einer und derselben Person an jedem Tage den Alkalescenzgrad festzustellen, wogegen ich im Stande war, jeden Tag die Untersuchung vorzunehmen und zu wiederholen. Aus allen meinen Untersuchungen geht aber hervor, dass solche unerklärte Schwankungen bestehen und dass die Alkalescenz-

[1]) *Virchow-Hirsch* Jahresberichte 1890.

Digitized by Google
Original from UNIVERSITY OF MICHIGAN
Generated on 2019-07-08 20:06 GMT / http://hdl.handle.net/2027/mdp.39015043503450
Public Domain in the United States, Google-digitized / http://www.hathitrust.org/access_use#pd-us-google

verhältnisse ebenso wie alle körperlichen Vorgänge und ebenso wie das Blut selbst ungemein labil sind. Wenn aber dieser zwingende Schluss richtig ist, wie sind wir dann im Stande, physiologische und pathologische Schwankungen von einander zu unterscheiden? Bei den Untersuchungen haben wir schon a priori mit den Fehlergrenzen der Methode und mit den nicht minder wichtigen physiologischen Schwankungen zu rechnen. Nun beträgt die Fehlergrenze meiner Methode 0.01 gr. Die physiologischen Schwankungen möchte ich nach meinen Untersuchungen auf 0.03 bis 0.04 gr anschlagen. Diess in Betracht gezogen, *kann ich nur dann eine Schwankung als pathologisch annehmen, wo eine* ***anhaltende*** *Differenz von mehr als 0.03—0.04 gr besteht.* Ich kann aber nicht ausschliessen, dass auch geringere Veränderungen pathologisch sein können.

Es ist verständlich, dass, wenn man mit dieser Einschränkung seine gewonnenen Untersuchungsresultate kritisiert, in denselben weniger zu finden sein wird, als wenn man eine jede, noch so geringe Schwankung der sogenannten „Norm“ als pathologisch aufzufassen geneigt ist. Wenn ich die Literatur der Untersuchungen seit *Loewy* durchsehe, finde ich bereits Mancherlei, was mit den älteren Behauptungen aus denselben Gründen im Widerspruche steht. Während es z. B. früher als Regel galt, bei irgend einem Fieber verminderte Alkalescenz zu finden, findet *Loewy* dieselbe manchmal vergrössert, ebenso bei Krankheiten, „bei welchen die Verminderung der Alkalescenz ein Dogma war“. In der während des Abschlusses meiner Arbeit erschienenen II. Auflage seiner „klinischen Pathologie des Blutes“ spricht *Limbeck* die Ansicht aus, dass „die Herabsetzung der Alkalescenz des Blutes oder des Serums, speciell bei fiebernden Kranken, jedenfalls nicht als regelmässige Erscheinung besteht“. — An einer anderen Stelle spricht er aber den Satz aus, welchem ich mich im vollsten Maasse anschliessen kann: „Die Alkalescenz des Gesammtblutes . . . . . schwankt bei Gesunden und nicht Fiebernden innerhalb weiter Grenzen.“ Ich ersehe daraus, dass meine Beobachtungen auch von autoritativer Stelle bestätigt sind, was mich aber noch mehr in der vorausgesetzten Absicht bestärkt, gegen die althergebrachten traditionellen Alkalescenzverhältnisse meine Untersuchungsresultate ins Feld zu führen.

Meine Untersuchungen erstrecken sich auf 29 Kinder mit 150 Untersuchungen — eine zwar nicht sehr grosse Zahl, aber doch hinreichend, um aus derselben mit einiger Zuversicht einige Schlüsse ziehen zu können.

Digitized by Google
Original from UNIVERSITY OF MICHIGAN
Generated on 2019-07-08 20:06 GMT / http://hdl.handle.net/2027/mdp.39015043503450
Public Domain in the United States, Google-digitized / http://www.hathitrust.org/access_use#pd-us-google

Was die Literatur der Blutalkalescenz bei Kindern betrifft, so ist sie sehr bald zusammenzufassen. Es liegt eine Untersuchung von *Peiper*[1]) vor, nach welcher die Blutalkalescenz erwachsener Frauen geringer ist, als die der Männer und gesunde Kinder im Alter von 6—13 Jahren noch kleinere Werthe zeigen als die Frauen. (Methode *Landois*). Ausserdem liegen die Untersuchungen von *mir* und *Preisich* (l. c.) vor, die wir im vorigen Jahre nach der Methode von *Tauszk* ausgeführt haben. Sie lassen sich bezüglich der normalen Verhältnisse kurz dahin resumieren, dass neugeborene Kinder eine verhältnismässig hohe Alkalescenz des Blutes zeigen, welche nach einer Verminderung in den ersten Lebenstagen im ersten Halbjahre noch ziemlich hoch bleibt. Im 2.—3. Jahre fanden wir die relativ kleinsten Zahlen (0.32—0.35 gr pro 100 cm³ Blut gegen 0.45—0.48 gr beim Neugeborenen). Wir fanden ferner bei älteren Kindern, die uns im Verhältnis zu den Neugeborenen in viel grösserer Anzahl zur Verfügung standen, eine Verminderung der Blutalkalescenz bei Diphtherie, Scarlatina und Morbillen, die allerdings nicht eine grosse Regelmässigkeit zeigte, doch in allen Fällen zu bemerken war.

Meine jetzigen Untersuchungsergebnisse stimmen nicht in allen Punkten mit den früher gefundenen überein. Während die frühere Arbeit, welche sich auf Titrationsergebnissen deckfarbigen Blutes stützte, auch mit den Ergebnissen anderer Forscher der älteren Periode übereinstimmt, zeigen die jetzt folgenden Unterschiede in ihren Resultaten eine grössere Uebereinstimmung mit der Arbeit *Loewy's* und, wie ich jetzt wahrnehme, auch mit jener *Limbeck's*. Sie beweisen, dass wir bei den Bestimmungen der Totalalkalescenz etwas ganz Verschiedenes eruieren.

Ich untersuchte 8 neugeborene Kinder (Tabelle I) auf Herrn Prof. *v. Rosthorn's* geburtshilflicher Klinik, dem ich für seine Gefälligkeit meinen innigsten Dank ausspreche. Von diesen waren drei ebengeborene. In zwei Fällen wurde gleichzeitig die Alkalescenz des mütterlichen Blutes und auch des Placentarblutes bestimmt. Von diesen kann ich aber nur die eine Untersuchung verwerthen, da ich im anderen Falle das Ergebnis wegen eines Untersuchungsfehlers, welcher durch die Controlprobe festgestellt war, als nicht genau betrachten muss. Die Alkalescenz des mütterlichen und des Placentarblutes war nahezu die gleiche (0.41 und 0.40 gr) und kleiner als sonst bei Erwachsenen. Im Vergleiche zu dem mütterlichen und dem Placentarblute war das der Zehe entnommene, stark

[1]) *Virchow's* Archiv. Bd. 116.

Digitized by Google
Original from UNIVERSITY OF MICHIGAN
Generated on 2019-07-08 20:06 GMT / http://hdl.handle.net/2027/mdp.39015043503450
Public Domain in the United States, Google-digitized / http://www.hathitrust.org/access_use#pd-us-google

dunkel gefärbte Blut des Ebengeborenen weniger alkalisch (0.376). Dieser Vergleich scheint mir nach manchen Richtungen hin interessant und ist auch für die Frage wichtig, ob es denn gerechtfertigt ist, das Blut des Ebengeborenen mit dem Blute der Placenta oder dem sogenannten Reserveblute als identisch anzunehmen. Leider konnte ich aus äusseren Gründen diese Frage nicht weiter verfolgen. Jedenfalls spricht aber diese eine Beobachtung nicht zu Gunsten dieser Ansicht.

Die Alkalescenz, die ich nach der Geburt oder am ersten Lebenstage des Kindes untersucht habe, schwankte zwischen 0.42 bis 0.30 g, am zweiten Lebenstage zwischen 0.40—0.296, am dritten Lebenstage zwischen 0.38—0.307. Sie vermindert sich also. Am vierten Tage bewegte sich die Alkalescenz zwischen 0.36—0.31, nur bei einem Kinde fand sich eine Erhöhung auf 0.39. In den meisten Fällen ist die Herabsetzung am fünften und sechsten Tage zu bemerken, wo sie sich zwischen 0.36—0.34 bewegt. Am achten bis zehnten Tage findet sich fast constant ein Alkalescenzgrad von 0.38—0.37.

Diese Abnahme der Alkalescenz in den ersten Lebenstagen war bei allen untersuchten Kindern bemerkbar, am wenigsten vielleicht in Fall 8, doch auch hier deutlich ausgesprochen. Ob das Kind icterisch wurde oder nicht, scheint auf dieses Verhalten ebenso wenig Einfluss gehabt zu haben als das Gewicht und der Kräftezustand des Neugeborenen.

Die Abnahme der Blutalkalescenz von der Geburt bis zum 5.—6. Tage und das abermalige Ansteigen derselben zwischen dem 6.—8. Tage lässt sich wol unschwer aus den grossen Veränderungen erklären, welche das Blut des Neugeborenen nach der Geburt durchmacht und welche auch in dem nachgewiesenen massenhaften Untergange rother Blutkörperchen und in dem hohen Hämoglobingehalte, welcher in den ersten Lebenstagen nachgewiesen ist, ihren Ausdruck finden. Diesen Veränderungen, welche in der Regel stattfinden, reiht sich nun auch das Verhalten der Blutalkalescenz beim Neugeborenen an. In letzterem Punkte stimmen meine jetzigen Ergebnisse mit den schon früher von *mir* und *Preissich* gefundenen Resultaten überein, so dass ich diese constante Schwankung der Blutalkalescenz als physiologisch annehmen darf. Ich glaube, dass erst durch diese Veränderungen das Blut des Neugeborenen, welches bis zum ersten Athemzuge Fötalblut ist, zum wirklichen Säuglingsblute wird. Um so weniger ist aber das Reserveblut dem Blute des Säuglings gleich; es kann höchstens noch als Fötalblut aufgefasst werden.

Digitized by Google
Original from UNIVERSITY OF MICHIGAN
Generated on 2019-07-08 20:06 GMT / http://hdl.handle.net/2027/mdp.39015043503450
Public Domain in the United States, Google-digitized / http://www.hathitrust.org/access_use#pd-us-google

Ich übergehe nun zu den Untersuchungen von gesunden Säuglingen (Tab. II Nr. 9—12). Nr. 10, 11 und 12 betreffen Brustkinder, welche zu Anfang der Untersuchungen ein Alter von 35 bis 40 Tagen hatten und welche ein verschiedenes Verhalten zeigen, wiewol sie unter denselben Verhältnissen standen und die Untersuchung immer eine Stunde nach dem Saugen, also im Alkaligleichgewicht, geschah. Es schwankt die Alkalescenz bei Nr. 11 und 12 zwischen 0.34—0.42 gr. Jedenfalls sind dies so grosse Schwankungen, dass sie durch Fehler der Methode nicht zu erklären sind, und welche nur in der labilen Beschaffenheit des Blutes eine, wenn auch nicht einwandsfreie Erklärung finden können. Nr. 9, ein mit Lahmann's Pflanzenmilch künstlich ernährtes Kind, zeigt ein mehr constantes Verhalten, aber sehr grosse Alkalescenzwerthe, welche zwischen 0.38—0.46 schwanken. Das Kind war 2 Monate alt und ausser einer vorübergehenden, einen Tag dauernden, geringen Dyspepsie, welche seine Blutalkalescenz nicht beeinflusst hatte, immer gesund. Bei dem Kinde fand ich fast so grosse Alkaliwerthe, wie bei Erwachsenen, welche sogar manchmal einen geringeren Blutalkaligehalt zeigten. Es wäre mir also jedenfalls unmöglich, eine bestimmte Zahl für die Alkalescenz dieses Zeitalters anzugeben. Ich kann nichts anderes sagen, als dass sie bei verschiedenen Kindern auch ein verschiedenes Verhalten, aber auch bei einem und demselben Individuum beträchtliche Unterschiede zeigen kann. Wenn man die Mittelzahl aus den Untersuchungswerthen berechnet, so finden wir in diesem Alter eine fast so grosse Alkalescenz, wie am Ende der ersten 10 Lebenstage. Der aus meinen Untersuchungen gewonnene Mittelwerth entspricht 0.39 gr. Es ist also gegen 0.38 eine nur ganz geringe Erhöhung zu constatieren.

Der Umstand, dass ich bei den in den ersten Lebenstagen icterisch gewordenen Säuglingen die Serumkochsalzlösung immer gelb gefärbt fand, lenkte die Aufmerksamkeit des Herrn Prof. *Epstein* auf dieses Verhalten (Nr. 13—17). Die gelbe Färbung des Blutserums bei Cholämie ist eine längst bekannte Sache. Dagegen ist die Frage, wie der Icterus neonatorum zu Stande kommt, bisher eine sehr unentschiedene, da im Urin neugeborener Kinder in der Regel Gallenfarbstoffe nicht nachgewiesen werden. Bei gewöhnlicher Cholämie gibt das gelb gefärbte Blutserum die Gallenfarbstoffreactionen; der Schaum des geschüttelten Serums färbt sich gelb, bei Stehenlassen in einem Brutofen nimmt die Lösung eine grasgrüne Färbung an, während bei meinen Serumlösungen der Schaum hell verblieb, das Serum im Brutofen die gelbe Färbung

Digitized by Google
Original from UNIVERSITY OF MICHIGAN
Generated on 2019-07-08 20:06 GMT / http://hdl.handle.net/2027/mdp.39015043503450
Public Domain in the United States, Google-digitized / http://www.hathitrust.org/access_use#pd-us-google

nicht verlor und die Gallenfarbstoffreactionen, incl. die Reaction von *Huppert,* negativ ausfielen. Die Alkalescenzverhältnisse bei diesen icterischen, sonst gesunden Kindern zeigten etwas geringere Werthe, wie andere Säuglinge dieser Altersperiode. Bei Nr. 13 schwankte der Alkalescenzwerth zwischen 0.32—0.39, bei Nr. 14 zwischen 0.32—0.38, bei Nr. 15 zwischen 0 36—0.38, bei Nr. 16 zwischen 0.33—0.35, bei Nr. 17 zwischen 0.35—0.40. Diese allerdings grossen Schwankungen dürften durch den Icterus selbst kaum bedingt sein, welcher Ursache er auch entstammen mag. Es sind wol etwas grössere Schwankungen wie bei gesunden, doch fand ich in allen Untersuchungen, dass Kinder, welche mit irgend einer Krankheit behaftet waren, grössere Schwankungen der Alkaliwerthe dargeboten haben, wie gesunde, ohne dass diese Alkalescenz-Schwankung etwas für die Krankheitsform charakteristisches dargeboten hätte.

Die erwähnte Gelbfärbung des Blutserums bei den an Icterus leidenden Neugeborenen veranlasste einige Vorversuche in der Richtung, wodurch die Gelbfärbung eigentlich bedingt sei. Beim Schütteln des Blutserums mit Aether übergeht der Farbstoff in den Aether, sodass man aus mehreren Blutproben den Aetherextract sammeln konnte. Nach dem Verdampfen des Aethers blieb der Farbstoff auf der Schale als gelber, amorpher Rest zurück. Derselbe erwies sich im Wasser als unlöslich. Ebensowenig wie die Einzelprobe ergab auch der gesammelte Farbstoff die Reactionen des Gallenfarbstoffs. Herr Prof. *Epstein* hat sich vorbehalten, diesen Gegenstand an einem geeigneten Materiale weiter zu verfolgen.

Tabelle III, welche die Untersuchungen von Nr. 18 bis Nr. 26 enthält, betrifft Säuglinge mit gastrointestinalen Störungen und Soor. Wir wissen dass die gastrointestinalen Störungen beim Säugling mit einer noch viel grösseren Störung der Blutverhältnisse einhergehen, als beim Erwachsenen. Da Untersuchungen aus der älteren Periode bei gastrointestinalen Störungen der Ewachsenen Alkalescenz-Verminderung nachgewiesen hatten, war es jedenfalls geboten, in dieser Richtung ausgedehnte Versuche anzustellen. Dass ich zu diesen Untersuchungen meist mit Soor complicierte Fälle nahm, beruht auf dem Umstand, dass Herr Prof. *Epstein* mich aufgefordert hat, die Alkalescenzverhältnisse bei Säuglingen mit Soor zu untersuchen, da Culturversuche, welche auf der Klinik vor längerer Zeit angestellt worden sind, nachgewiesen haben, dass je alkalischer der Gelatine-Nährboden ist, auf welchem Soor gezüchtet wird, desto mehr das Wachsthum desselben gehemmt wird, bis dasselbe bei einem bestimmten Alkalinitätsgrad vollständig aufhört. Es war

Digitized by Google
Original from UNIVERSITY OF MICHIGAN
Generated on 2019-07-08 20:06 GMT / http://hdl.handle.net/2027/mdp.39015043503450
Public Domain in the United States, Google-digitized / http://www.hathitrust.org/access_use#pd-us-google

also möglich, dass analog dem Experimente vielleicht eine Verschiebung der Alkalinitätsgrenze bei soorkranken Kindern zu finden wäre. Nun kann ich beide Fragen, die sich auf die gastrointestinalen Störungen als auch auf den Soor beziehen, in demselben Sinne beantworten. Es fand in keinem Falle, welcher Art bezüglich ihrer Intensität die Störung auch war, eine so bedeutende Verschiebung der Alkalinitätsgrenze statt, dass man zu irgend einem Schlusse in dieser Richtung berechtigt wäre, trotzdem bei gastrointestinalen Störungen der Säuglinge eine relativ grosse Bluteindickung und auch eine wahrscheinlich auf Giftwirkung beruhende Leukocytose sich einstellt.

Bei der Musterung der untersuchten Fälle von Magen-Darmkrankheiten der Säuglinge hat es wol den Anschein, dass bei denselben die Schwankungen der Alkalescenz grössere seien und die letztere nicht so constant wäre als bei gesunden Kindern desselben Alters. Ich fand manchmal Werthe von 0.30, 0.31, 0.32 gr, welche jedenfalls eine Herabsetzung bedeuten. Ich fand aber auch schon so niedrige Werthe bei Kindern, welche an den vorhergehenden oder nachfolgenden Tagen fast normale Gesundheitsverhältnisse dargeboten haben. Wenn man aus allen den hierher gehörigen Fällen die Mittelwerthe berechnet, so ergibt sich ein Mittelwerth von 0.37—0.35 gegen den Werth von 0.38—0.37 bei normalen Verhältnissen. Dennoch glaube ich, dass es zu weitgehend wäre, aus dieser Verminderung der Zahlen den allgemeinen Schluss zu ziehen, dass bei Magen-Darmstörungen die Alkalescenz gesetzmässig herabgesetzt sei. Eine Erklärung darüber, warum die grösseren Schwankungen vorhanden sind, kann ich nicht geben und werden vielleicht spätere Untersuchungen darüber Aufschluss bringen.

Ich habe noch zu erwähnen, dass, wie aus den Tabellen zu ersehen ist, manche Kinder mit interner Verabreichung von Salzsäure behandelt wurden. Ich erwartete wenigstens bei solchen Kindern eine Herabsetzung der Alkalescenz in Folge der Einverleibung der HCl. Dies war aber nicht der Fall. Einige Versuche, welche ich in dieser Beziehung an mir selbst anstellte, waren ebenfalls negativ. Es scheint also, dass die geringen Mengen Salzsäure, welche man zu therapeutischen Zwecken verabreicht, an der Blutalkalescenz nichts zu ändern vermögen — auch ein Umstand, welcher von älteren Autoren eher in bejahendem Sinne beantwortet wurde.

Die Untersuchungen von *Loewy,* der bei manchen Leukocytosen eine beträchtliche Vergrösserung der Alkalescenz fand, konnte ich in einem Falle bestätigen. Es war dies ein gesundes Kind von 6 Wochen (No. 10), bei welchem Diphtherie-Heilserum zur

Digitized by Google
Original from UNIVERSITY OF MICHIGAN
Generated on 2019-07-08 20:06 GMT / http://hdl.handle.net/2027/mdp.39015043503450
Public Domain in the United States, Google-digitized / http://www.hathitrust.org/access_use#pd-us-google

Immunisierung eingespritzt wurde (500 Einheiten Wiener Heilserum). Zwei Stunden nach der Injecktion fand ich denselben Alkalescenzgrad wie vor der Einspritzung. Während *Loewy* schon nach relativ kurzer Zeit eine Erhöhung der Alkalescenz fand, fand ich sie erst am 2. und 3. Tage, worauf sie wieder zur normalen Grenze zurückkehrte. Die Leukocytose erklärt aber die Erhöhung der Alkalinität umso weniger, als *Loewy* die Alkalinitätserhöhung bei manchen anderen Leukocytosen nicht vorgefunden hat. So fand er sie z. B. nicht bei künstlich erzeugten Leukocytosen (z. B. nach Pilocarpin). Ebensowenig finde ich sie in den ersten Lebenstagen, wo doch nach den Untersuchungen von *Schiff*[1]) eine grosse Leukocytose stattfindet, und auch im acuten Stadium der Diphtherie und Scarlatina, bei welchen Krankheitsformen jedenfalls eine Leukocytose ausgeprägt ist, haben *ich* und *Preisich* sie nicht gefunden. Diese einzelne Beobachtung von Erhöhung der Alkalinität nach Einspritzung von Heilserum, welche sich nur ihrem zeitlichen Auftreten nach von dem Untersuchungs-Ergebnisse von *Loewy* unterscheidet, mag aber jedenfalls ein wichtiger Hinweis darauf sein, dass der Heilungsprocess der Diphtherie vielleicht in irgend einer Weise mit Alkalinitätsverhältnissen im Zusammenhange steht, da *ich* und *Preisich* schon im vorigen Jahre gezeigt haben, dass im Laufe der Diphtherie eine constante Verminderung des Blutalkalis stattfindet. Da aber meine jetzigen Untersuchungsresultate in manchen Punkten mit den früheren nicht übereinstimmen, so behalte ich mir vor, die Alkalinitätsverhältnisse bei Infectionskrankheiten der Kinder noch einmal durchzuprüfen.

Seit *Geppert*[2]) ist man gewohnt, bei allen fieberhaften Krankheiten eine herabgesetzte Alkalinität anzunehmen. Fall Nr. 20, ein Kind mit Palatoschisis, purulenter Parotitis und Soor, ist in dieser Hinsicht interessant. Das Kind fieberte manchmal hoch. Die Alkalescenz verhielt sich bei dem Kinde ziemlich hoch, indem sie zwischen 0.42—0.38 schwankte. Dieser Fall schliesst sich den Beobachtungen von *Loewy* und *Limbeck* an, die bei manchen fieberhaften Affectionen eine vergrösserte Alkalescenz gefunden haben.

Verminderte Alkalinitätswerthe habe ich ferner in folgenden Fällen beobachtet:

Nr. 22. Kind von zwei Monaten, welches an intensiven Krämpfen litt, die Alkalinität schwankte zwischen 0.30—0.34.

Es lässt sich auf Grund dieses einen Falles nicht behaupten,

---

[1]) Zeitschrift für Heilkunde. Bd. 11.

[2]) *Limbeck*, l. c.

Digitized by Google
Original from UNIVERSITY OF MICHIGAN
Generated on 2019-07-08 20:07 GMT / http://hdl.handle.net/2027/mdp.39015043503450
Public Domain in the United States, Google-digitized / http://www.hathitrust.org/access_use#pd-us-google

dass die angestrengte Muskelarbeit (intensive Convulsionen) diese Verminderung der Alkalescenz verursacht habe. Da das Kind Aceton im Harn hatte, so ist es vielleicht wahrscheinlicher, dass die Alkalescenz auch dadurch beeinflusst war.

Den geringsten Blutalkaligehalt unter allen Untersuchungen zeigte ein sehr schwaches anämisches Kind (Nr. 29) mit einem Initialgewicht von 1320 gr, bei welchem auch der Hämoglobingehalt auch immer sehr niedrig war; die Alkalinität war andauernd klein und zeigte Schwankungen von 0.29—0.33.

Ebenso habe ich bei einem Kinde (Nr. 27), welches in Folge von Gastrointestinalcatarrh sehr herabgekommen war, eine Verminderung der Blutalkalinität verzeichnet, welche aber nicht so andauernd sich erhielt, wie bei dem vorigen Falle. Die Schwankungen waren sehr gross; viermal stieg die Alkalescenz von 0.33 auf 0.39 cgr.

Bei einem anderen Kinde, Nr. 28, welches mit ererbter Lues behaftet war und einer Schmiercur unterzogen wurde, konnte ich auch eine ziemliche Herabsetzung beobachten.

Was die Altersunterschiede der untersuchten Säuglinge betrifft, so konnte ich einen entschiedenen Unterschied zwischen 1 Monat oder 3—4 Monate alten Kindern nicht bemerken. Es scheinen die letzteren im Allgemeinen eine etwa grössere Blutalkalescenz zu haben.

Einige Untersuchungen bei älteren, gesunden Kindern bieten sehr interessante und von dem Gewohnten ziemlich verschiedene Resultate dar. Sie stimmen auch mit meinen und *Preisich's* Untersuchungsresultaten nicht ganz überein. Es sind das drei Kinder im Alter von 4—5 Jahren, in welchem Alter wir eine verminderte Alkalinität gefunden hatten, wie dies auch *Peiper* angibt. Bei Titration lackigen Blutes scheint sich jedoch dieses Verhalten nicht zu bestätigen. Ich habe jetzt Werthe gefunden, welche dem des Erwachsenen fast gleichkommen und etwas höher liegen als die Alkalinität der Säuglinge. Auf Grund dieser kleinen Untersuchungsreihe lässt sich aber ein bestimmtes Urtheil nicht aussprechen, zumal die Beobachtungen durch Kinder, die zwischen 1—3 Jahren stehen, zu ergänzen wären.

Ich hätte noch Einiges über die Beziehungen der Serumalkalescenz zu der Alkalescenz des Blutkörperbreies zu bemerken. Ich habe Anfangs dieser Untersuchung gehofft, aus der Wechselbeziehung dieser beiden Bestandtheile des Blutes über manche Verhältnisse einen Aufschluss zu bekommen. Wie die Resultate zeigen, ist aber die Alkalinität des Serums zu jener des Blutkörperbreies auch nicht

Digitized by Google
Original from UNIVERSITY OF MICHIGAN
Generated on 2019-07-08 20:07 GMT / http://hdl.handle.net/2027/mdp.39015043503450
Public Domain in the United States, Google-digitized / http://www.hathitrust.org/access_use#pd-us-google

in einem beständigen Verhältnisse. Die Alkalinität des Serums ist manchmal nur halb so gross, manchmal aber nur um weniges geringer als die des Blutkörperchenbreies. Aus der Zusammenstellung der Untersuchungen ist jedenfalls das eine ersichtlich, dass je kleiner die Alkalinität des Serums ist, desto grösser der Unterschied zwischen dem Serum und Blutkörperbrei wird. Bei Fällen, wo die Serumalkalescenz nur 0.12 betrug, fand ich manchmal den doppelten Blutkörperbreiwerth; bei Fällen, wo schon die Serumalkalescenz eine hohe war, z. B. 0.20, fand ich dieses Verhältnis nicht. Es scheint demnach die Differenz zwischen Serum und Blutkörperalkalescenz um so grösser zu sein, je kleiner die Serumalkalescenz ist. Daraus folgt aber auch, dass durch die Titration lackigen Blutes und durch die Bestimmung der Totalalkalescenz viel constantere Zahlen zu bekommen sind als durch Titration des Serums allein, dessen Werthe sich sehr veränderlich zeigen. Eine Regel lässt sich in letzterer Beziehung nicht aufstellen. Es scheint mir aber, dass dort, wo die Serumalkalescenz eine hohe ist, der Werth der Totalalkalescenz niemals klein ausfällt, während den kleinen Werthen der Serumalkalescenz nicht immer auch kleine Zahlen der Totalalkalescenz entsprechen.

In dieser Beziehung zeigen auch die Fälle der Tab. III, dass bei fast allen Gastrointestinalerkrankungen die Serumalkalescenz herabgesetzt ist, während, wie ich schon erwähnt, die Totalalkalescenz sich kaum ändert. Dagegen sehen wir recht deutlich ein ganz um-Verhalten in den Fällen Nr. 27 und 28 (Lues und chronische Dyskrasie nach Gastroenteritis), wo die Serumalkalescenz eine ziemlich normale (ca. 0.15) ist und die Alkalescenzverminderung durch den Blutkörperbrei selbst bedingt ist. Meine Untersuchungen sind nicht zahlreich genug, dass ich einen sicheren Schluss über das gegenseitige Verhalten dieser beiden Bestandtheile des Blutes ziehen durfte, aber ich glaube, dass es wünschenswerth ist, die Verhältnisse, bei welchen diese Verschiebungen zu Stande kommen näher zu untersuchen. Da wir in dem Serum mehr das mineralische und in dem Blutkörperbrei mehr das organische Alkali bestimmen, scheinen mir diese Untersuchungs-Resultate darauf hinzudeuten, dass in acuten Erkrankungen mehr das anorganisch gebundene Alkali, in chronischen Fällen mehr das organisch gebundene sich vermindert ist. Diese Vermuthung bedarf aber jedenfalls noch einer, auf zahlreichere Untersuchungen gestützten Prüfung.

Ich fasse meine Untersuchungsresultate in Folgendem zusammen:

1. Die Blutalkalescenz ist keine constante Grösse. Sie variiert nach der Individualität, sie schwankt aber auch bei demselben Individuum innerhalb gewisser Grenzen.

Digitized by Google
Original from UNIVERSITY OF MICHIGAN
Generated on 2019-07-08 20:07 GMT / http://hdl.handle.net/2027/mdp.39015043503450
Public Domain in the United States, Google-digitized / http://www.hathitrust.org/access_use#pd-us-google

2. Ich finde die Alkalinität des erwachsenen Mannes zwischen 0.45—0.50 gr., entsprechend der Angabe Loewy's, dessen einschlägige Angaben ich nur bestätigen kann.

3. Die Alkalescenz des Neugeborenen am ersten Lebenstage ist fast so gross wie jene seiner Mutter bei der Geburt. Die Alkalescenz des Neugeborenen nimmt in den ersten Lebenstagen ab. In einigen Fällen ist am 5.—6. Tage eine erneute Erhöhung zu beobachten. Am 10.—12. Tage beträgt sie 0.37—0.38 gr.

4. Die Alkalescenz des Säuglings scheint in den ersten Lebensmonaten zuzunehmen. Die Werthe sind aber noch weniger beständig als beim Erwachsenen. Manche gesunde Säuglinge zeigen auch unter physiologischen Verhältnissen niedrige Alkalescenzwerthe, während dieselben sich bei anderen jenen des Erwachsenen nähern.

5. Die Alkalescenz des Säuglings schwankt in einer physiologischen Breite von 0.34—0.44 gr. Die individuellen Verschiedenheiten scheinen mit dem Körpergewichte und dem Kräftezustande nicht zusammenzuhängen.

6. In Folge der grossen physiologischen Schwankungen der Blutalkalescenz ist es bei Krankheiten nur dann zulässig von einer erhöhten oder verminderten Alkalescenz zu sprechen, wenn wir in der Lage waren, die Alkalescenz auch im gesunden Zustande zu prüfen.

7. Bei magendarmkranken Säuglingen und beim Soor sind die Schwankungen etwas grösser als bei gesunden. Es kann vorkommen, dass an manchen Tagen eine unterhalb der normalen Grenzen liegende Verminderung der Alkalescenz beobachtet wird. Diese Verminderung tritt jedoch nicht in allen Fällen ein und ist somit nicht als eine Regel zu betrachten.

8. Fieber vermindert bei Säuglingen nicht in allen Fällen die Blutalkalescenz.

9. Aeltere Kinder von 4—5 Jahren scheinen eine etwas höhere Alkalescenz (um 0.1—0.2 gr) zu haben.

10. Die Ursachen der grossen Schwankungen der Blutalkalescenz sind noch nicht festgestellt. Ebensowenig auch die Ursachen der relativen Schwankungen des Verhältnisses zwischen Serum- und Blutkörperchenalkalescenz. Die Verhältnisse der Blutalkalescenz sind im Ganzen noch sehr unklar und deshalb weitere Untersuchungen nothwendig.

Digitized by Google
Original from UNIVERSITY OF MICHIGAN
Generated on 2019-07-08 20:07 GMT / http://hdl.handle.net/2027/mdp.39015043503450
Public Domain in the United States, Google-digitized / http://www.hathitrust.org/access_use#pd-us-google

Tabelle I.

Neugeborene Kinder.

Name, Tag der Geburt, Initialgewicht, Nummer der Untersuchung.	Tag der Untersuchung.	Gewicht, Bemerkungen über die Gesundheitsverhältnisse.	Serum-	Körperbrei-	Total-
			Alkalescenz pro 100 cm³ Blut in gm		
Martinek,	VI./6.	Alkalescenz des Mutterblutes nach der Entbindung	0.16	0.25	0.41
geb. IV./6.					
In.: 3800	„	Placentarblut	0.20	0.20	0.40
Nr. 1.	„	Das Kind gleich nach Geburt	0.136	0.24	0.376
	7.	Icterus tritt auf, Serum gelb	0.15	0.21	0.36
	8.	Gewicht = 3580	0.15	0.21	0.36
	10.	G. = 3400 } Icterus im Zunehmen	0.14	0.22	0.36
	13.	G. = 3400 } Icterus im Zunehmen	0.14	0.224	0.364
	14.	G. = 3430 } Icterus im Zunehmen	0.14	0.23	0.37
Kapic,	IV./5.	Blutentnahme nach Geburt	0.16	0.24	0.40
geb. IV./5.	6.	Geringe Gelbfärbung	0.15	0.23	0.38
In.: 2800	9.	Gewicht 2530	0.13	0.20	0.33
Nr. 2.	10.		0.13	0.20	0.33
	12.	Gewicht 2610	0.14	0.21	0.35
	13.	Gewicht 2620	0.11	0.25	0.36
Siroky,	IV./3.	20 Stunden alt, schon getrunken	0.15	0.22	0.37
geb. IV./3.	4.	Geringer Icterus, Serum gelb	0.15	0.22	0.37
In.: 3080	6.	G. = 2950 „	0.16	0.20	0.36
Nr. 3.	7.	G. = 2900 „	0.14	0.21	0.35
	9.	G. = 2930 „	0.12	0.24	0.36
	11.	G. = 3000 „	0.125	0.25	0.375
	12.	G. = 3000 „	0.12	0.25	0.37
Renner,	IV./3.	10 Stunden nach Geburt	0.12	0.24	0.36
Gottlieb,	4.	Geringer Icterus	0.12	0.18	0.30
geb. IV./3.	6.	G. = 3450. Serum gelb	0.14	0.20	0.34
In.: 3670	8.	G. = 3550. „	0.14	0.20	0.34
Nr. 4.	9.	G. = 3650. „	0.14	0.20	0.34
	11.	G. = 3870. „	0.12	0.24	0.36
	13.	G. = 3830. „	0.13	0.25	0.38

Digitized by Google
Original from UNIVERSITY OF MICHIGAN
Generated on 2019-07-08 20:07 GMT / http://hdl.handle.net/2027/mdp.39015043503450
Public Domain in the United States, Google-digitized / http://www.hathitrust.org/access_use#pd-us-google

Neugeborene Kinder.

Name, Tag der Geburt, Initialgewicht, Nummer der Untersuchung.	Tag der Untersuchung.	Gewicht, Bemerkungen	Serum-	Körperbrei-	Total-
			Alkalescenz pro 100 cm³ Blut in gm		
Daniel,	IV./5.	1 Stunde alt	0.17	0.21	0.38
Marie,	6.	Keine Gelbfärbung	0.12	0.21	0.33
geb. IV./5.	8.	G. = 3750	0.13	0.22	0.35
In.: 3820	11.	G. = 3980	0.13	0.23	0.36
Nr. 5.	13.	G. = 4190	0.12	0.25	0.37
	14.	G. = 4350	0.12	0.25	0.37
Cucha, Josef,	IV./4.	12 Stunden alt, noch nicht getrunken	0.152	0.24	0.39
geb. IV./4.	5.		0.15	0.17	0.32
In.: 2820	6.	G. = 2600	0.12	0.24	0.36
Nr. 6.	9.	G. = 2570	0.128	0.23	0.358
	12.	G. = 2650	0.128	0.25	0.378
	13.		0.128	0.25	0.378
	14.	G. = 2690	0.12	0.25	0.37
Krasl, Josef,	IV./4.	16 Stunden alt. Schon getrunken	0.13	0.23	0.36
geb. IV./3.	5.	Geringer Icterus. G. = 3380	0.136	0.16	0.296
In.: 3460	6.	G. = 3460	0.128	0.179	0.307
Nr. 7.	9.	Icterus im Zunehmen	0.13	0.18	0.31
	10.	G. = 3510 } Serum in allen Proben gelb	0.13	0.18	0.31
	11.	G. = 3600	0.12	0.22	0.34
	13.	G. = 3670	0.13	0.25	0.38
	14.	G. = 3680	0.12	0.25	0.37
Matejka,	IV./4.	24 Stunden alt, 3 Meconiumstühle	0.16	0.26	0.42
Wilhelm,	5.	2 dyspep. Stühle, acidum	0.14	0.26	0.40
geb. IV./3.	7.	G. = 2950. Icterus, Dyspepsie	0.14	0.24	0.38
In.: 2960	9.	G. = 2960. Gebessert	0.14	0.25	0.39
Nr. 8.	10.	Acidum ausgesetzt, Icterus im Zunehmen	0.12	0.26	0.38
	12.	G. = 3050	0.13	0.25	0.38
	13.	G. = 3070	0.12	0.25	0.37

Digitized by Google
Original from UNIVERSITY OF MICHIGAN
Generated on 2019-07-08 20:07 GMT / http://hdl.handle.net/2027/mdp.39015043503450
Public Domain in the United States, Google-digitized / http://www.hathitrust.org/access_use#pd-us-google

Tabelle II.
Gesunde Säuglinge.

Name, Tag der Geburt, Initialgewicht, Nummer der Untersuchung.	Tag der Untersuchung.	Gewicht.	Bemerkungen.	Serum-	Körperbrei-	Total-
				Alkalescenz pro 100 cm³ Blut in gm		
Strich, Josef, geb. 27./I. In.: 2420 Nr. 9.	III./29.	4200	Bis zur Untersuchung immer gesund. Künstliche Ernährung. Lahmanns Pflanzenmilch	0.18	0.20	0.38
	31.	4250		0.20	0.24	0.44
	IV./1.	4250	2 dyspept. Stühle	0.16	0.29	0.45
	2.	4280	Stühle normal	0.20	0.25	0.45
	4.	4330		0.20	0.26	0.46
Hajek, Josef, geb. II./23. In.: 2630 Nr. 10.	III./29.	4070	Vor 2 Wochen geringer *Soor,* jetzt gesund	0.14	0.20	0.34
	30.	4200		0.18	0.21	0.39
	31.	4180	5 ccm³ Wiener Heilserum (500 Einheiten)			
			Vor der Injection:	0.16	0.21	0.37
			2 Stunden nachdem:	0.14	0.25	0.36
	IV./1.	4250	Keine Reaction. *Vormittags:*	0.148	0.24	0.388
			Nachmittags:	0.14	0.26	0.40
	2.	4280	Normales Verhalten	0.16	0.28	0.44
	3.	4350		0.13	0.24	0.37
	4.	4420		0.13	0.24	0.37
	5.	4520		0.12	0.24	0.36
Rezek, Marie, geb. II./12. In.: 2900 Nr. 11.	III./29.	3670	Vordem Soor gehabt, seit zwei Wochen gesund	0.13	0.21	0.34
	31.	3700	Geringe Bronchitis	0.16	0.20	0.36
	IV./1.	3700		0.16	0.23	0.39
	3.	3750		0.15	0.23	0.38
	5.	3790		0.15	0.23	0.38
Schmorantzer, Josef, geb. III./9. Nr. 12.	III./26.	3900	Vordem geringe Dyspepsie, seit 10 Tagen gesund	0.18	0.21	0.39
	29.	3850	Gesund	0.18	0.22	0.42
	31.	3820	„	0.17	0.24	0.41
	IV./1.	3850		0.188	0.20	0.388
	2.	3870		0.18	0.24	0.42

Aeltere, gesunde Kinder.

Rubes, 4 Jahre alter Knabe	1)	0.20	0.24	0.44
	2)	0.20	0.26	0.46
Matejowsky, 4 Jahre alter Knabe	1)	0.19	0.26	0.45
	2)	0.18	0.25	0.43
Frencl, 5 Jahre altes Mädchen	1)	0.18	0.25	0.43
	2)	0.19	0.26	0.45

Digitized by Google
Original from UNIVERSITY OF MICHIGAN
Generated on 2019-07-08 20:07 GMT / http://hdl.handle.net/2027/mdp.39015043503450
Public Domain in the United States, Google-digitized / http://www.hathitrust.org/access_use#pd-us-google

Icterische Säuglinge.

Name, Tag der Geburt, Initialgewicht, Nummer der Untersuchung.	Tag der Untersuchung.	Gewicht.	Bemerkungen.	Alkalescenz pro 100 cm³ Blut in gm: Serum-	Körperbrei-	Total-
Sladky, Wenzl, geb. III./21. In.: 2780 Nr. 13.	IV./4.	3200	Kräftig, sonst gesund, starker Icterus, Serum gelb	0.12	0.23	0.35
	5.	3220	Icterus besteht, Serum gelb	0.18	0.21	0.39
	8.	3370	„ „	0.17	0.21	0.38
Chudoba, Franz, geb. III./21. In.: 3000 Nr. 14.	IV./1.	3200	Sonst kräftig und gesund	0.15	0.17	0.32
	2.	3270	Serum gelb	0.17	0.18	0.35
	4.	3370	„	0.14	0.18	0.32
Gaberle, Ferdinand, geb. III./17. In.: 3250 Nr. 15.	IV./4.	2980	Leichter Icterus im Abnehmen, Serum wenig tingiert	0.15	0.21	0.36
	5.	3000	Icterus blasst ab, Serum farblos	0.13	0.25	0.38
Sindelar, geb. III./24. In.: 3920 Nr. 16.	IV./4.	3900	Geringe Gelbfärbung der Hautdecke	0.13	0.21	0.34
	5.	3950	Ebenso	0.12	0.21	0.33
	6.	3980	„	0.13	0.22	0.35
Richter, Karoline, geb. III./22. In.: 2750 Nr. 17.	IV./1.	2820	Kräftiges Kind, intensiver Icterus	0.15	0.22	0.37
	2.	2870	Serum intensiv gelbgefärbt	0.14	0.24	0.38
	4.	2980	Icterus im Zunehmen	0.16	0.24	0.40
	5.	3010		0.18	0.20	0.38
	7.	3120	Icterus weniger intensiv	0.15	0.22	0.37
	9.	3200	„ „ „	0.14	0.23	0.37
	14.	3250	Icterus geschwunden, Serum hell	0.15	0.20	0.35

Digitized by Google
Original from UNIVERSITY OF MICHIGAN
Generated on 2019-07-08 20:07 GMT / http://hdl.handle.net/2027/mdp.39015043503450
Public Domain in the United States, Google-digitized / http://www.hathitrust.org/access_use#pd-us-google

Generated on 2019-07-08 20:07 GMT / http://hdl.handle.net/2027/mdp.39015043503450
Public Domain in the United States, Google-digitized / http://www.hathitrust.org/access_use#pd-us-google

Tabelle III.

Säuglinge mit Dyspepsie, Gastroenteritis und Soor.

Name, Tag der Geburt, Initialgewicht, Nummer der Untersuchung.	Tag der Untersuchung.	Gewicht.	Bemerkungen.	Alkalescenz pro 100 ccm³ Blut in gm: Serum-	Alkalescenz pro 100 ccm³ Blut in gm: Körperbrei-	Alkalescenz pro 100 ccm³ Blut in gm: Total-
Cermak, Anna, geb. III./21. In.: 2400 Nr. 18.	IV./6.	2570	Bis IV./2. gesund, dann Dyspepsie, täglich 4—5 stinkende Stühle mit unverdauten Milchresten. *Soor oris,* bekommt Guajacol carb., steht seit IV./1. auf gleichem Körpergewicht	0.14	0.24	0.38
	7.	2600	4 Stühle, bricht	0.125	0.19	0.315
	8.	2650	Ebenso, 3 dünnfl. Stühle	0.14	0.20	0.34
	10.	2700	Ueber beiden Lungen dichtes Rasseln. Links unten tympan. 4 Stühle	0.12	0.25	0.37
	12.	2650	Wird häufig asphyctisch. Lungenbefund unverändert	0.12	0.23	0.35
	14.	2650	4 Stühle, bricht nicht mehr	0.12	0.21	0.33
Pfeifer, Gottlieb, geb. III./26. In.: 2750 Nr. 19.	IV./11.	2750	Conjunctivitis, Icterus. Am IV./9. entsteht Soor oris	0.12	0.25	0.37
	12.	2770	Soor stärker entwickelt, 2 dünnfl. Stühle	0.136	0.21	0.346
	13.	2760	Soor besteht; Salzsäure, Senfbäder	0.13	0.22	0.35
	14.	2760	„ „ „ „	0.12	0.22	0.34
Cerdak, N., geb. III./8. In.: 3250 Nr. 20.	III./29.	2900	*Palatoschisis.* Am 16./III. entwickelt sich Parotitis purul. Eiterentleerung durch den D. Stenonianus; Incision am III./19. (Staphylococcen in Reincultur.) Am 25./III. tritt intensiver *Soor oris* auf, aus der Wunde und dem Gehörgange entleert sich phlegmon. Eiter. Fiebert	0.18	0.24	0.42
	31.	2870	Ueber beiden Lungen bronchitische Geräusche	0.164	0.26	0.424
	IV./1.	2870	Soor besteht, fiebert noch	0.14	0.27	0.41
	2.	2900	„ „ Wundsecretion nimmt ab	0.18	0.20	0.38

Digitized by Google
Original from UNIVERSITY OF MICHIGAN

Generated on 2019-07-08 20:07 GMT / http://hdl.handle.net/2027/mdp.39015043503450
Public Domain in the United States, Google-digitized / http://www.hathitrust.org/access_use#pd-us-google

Säuglinge mit Dyspepsie, Gastroenteritis und Soor.

Name, Tag der Geburt, Initialgewicht, Nummer der Untersuchung.	Tag der Untersuchung.	Gewicht.	Bemerkungen.	Alkalescenz pro 100 ccm³ Blut in gm: Serum-	Körperbrei-	Total-
Suchan, Rosa, geb. II./17. In.: 2850 Nr. 21.	III./17.	2650	Bis zum III./10. gesund, dann Dyspepsie, seit III./11. *Soor oris;* 3 dyspept. Stühle	0.12	0.22	0.34
	19.	2670	Soor besteht, 3 flüssige Stühle	0.14	0.22	0.36
	21.	2770	„ „ Dyspepsie gebessert	0.13	0.22	0.35
	23.	2870	„ „ Dyspepsie geheilt	0.12	0.22	0.34
	29.	2880	„ „ aber in Abnahme	0.16	0.18	0.34
	31.	2920	Soor geschwunden	0.17	0.20	0.37
	IV./1.	2920	Coryza, Milz tastbar	0.136	0.21	0.346
	10.	3200	Gesund	0.14	0.22	0.36
Svehla, Emilie, geb. II./9. In.: 3060 Nr. 22.	IV./11.	6020	Mit clonischen Krämpfen in die Anstalt aufgenommen, Fontanelle vorgewölbt, mehrere Male täglich Krämpfe. Im Urin Zucker, Aceton. Fieberlos. Dyspepsie	0.14	0.18	0.32
	12.	6020	3 dünnfl. Stühle (bekommt Abführmittel). Sensorium freier. Krämpfe bestehen weiter	0.14	0.16	0.30
	13.	5920	Am Tag 7—10 Krampfanfälle	0.14	0.16	0.30
	14.	5900	7 Krampfanfälle	0.12	0.22	0.34
Limberk, Marie, geb. III./21. In.: 2950 Nr. 23.	IV./6.	3110	Kräftiges Kind, seit 3 Tagen abgestillt. HCl, Thee	0.16	0.19	0.35
	7.	3120	Soorentwickelung. 3 dyspept. Stühle	0.13	0.24	0.37
	10.	3170	Soor besteht; 3 schleimige Stühle	0.12	0.27	0.39

Digitized by Google
Original from UNIVERSITY OF MICHIGAN

Generated on 2019-07-08 20:07 GMT / http://hdl.handle.net/2027/mdp.39015043503450
Public Domain in the United States, Google-digitized / http://www.hathitrust.org/access_use#pd-us-google

Sil, Josef, geb. III./17. In.: 2870 Nr. 24.	IV./6.	2930	Dyspepsie, Soor oris. Früher HCl, seit 3 Tagen Guajacol	0.12	0.20	0.32
	7.	2910	Hautdecken blass. 5 % Milchzucker zugefüttert	0.12	0.24	0.36
	10.	2850	Unruhig, schreit viel. Chloralhydrat	0.15	0.22	0.37
	14.	2820	3 dünnfl. Stühle. Chloral fortgesetzt	0.12	0.24	0.36
Zapatocny, Marie, geb. III./17. In.: 3080 Nr. 25.	IV./6.	2820	Conjunctivitis. Dyspepsie seit III./29. Früher HCl, dann Guajacol, mehrere dünnfl. Stühle, seit 2 Tagen Soor; auf Thee abgestillt	0.14	0.23	0.37
	7.	3300	2 intens. stinkende Stühle, bricht, verfällt. Moschus, Coffein. Herztöne dumpf	0 168	0.18	0.348
	10.	3280	Gelbes Erbrechen, 2 Stühle	0.132	0.25	0.382
	14.	3240	Stühle consistenter. Brechen aufgehört. *Soor*	0.12	0.268	0.388
Zastaupil, Marie, geb. III./3. In.: 3520 Nr. 26.	IV./6.	3340	Mutter Lues überstanden. Seit III./25. Dyspepsie. Seit IV./2. Soor. Mit Lahmanns Milch gefüttert	0.14	0.24	0.38
	7.	3300	2 intens. stinkende Stühle. Moschus	0.168	0.18	0.348
	10.	3280	Erbricht mehrere Male, Coffein, Moschus	0.132	0.25	0.382
	14.	3240	Stühle consistenter	0.12	0.268	0.388

Digitized by Google
Original from UNIVERSITY OF MICHIGAN

Tabelle IV.

Andere Krankheiten.

Name, Tag der Geburt, Initialgewicht, Nummer der Untersuchung.	Tag der Untersuchung.	Gewicht.	Bemerkungen.	Serum-	Körperbrei-	Total-
				Alkalescenz pro 100 cm³ Blut in gm		
Schlechta, Rosa, geb. I./24. In.: 2850 Nr. 27.	III./23.	2420	Anfangs Februar stürmische Gastroenteritis überstanden, starken Soor gehabt; kommt nur allmälig zu sich. Allgemeine Schwäche und Kachexie	0.14	0.18	0.32
	25.	2470	Status idem	0.14	0.19	0.33
	29.	2570	Kommt langsam zu sich. 4 St. Brust	0.14	0.19	0.33
	IV./1.	2650	Kommt langsam zu sich	0.15	0.24	0.39
	4.	2700	„ „ „ „	0.13	0.24	0.37
Müller, Franziska, geb. XII./3. In.: 2950 Nr. 28.	III./24.	4520	*Lues congenita.* 6 Schmiertouren beendet, künstliche Ernährung (Lahmanns Milch). Milz und Leber hart, vergrössert. Acute Symptome schon geschwunden	0.16	0.18	0.34
	25.	4550	Geringe Dyspepsie. HCl innerlich	0.15	0.18	0.33
	27.	4620	Dyspepsie gebessert	0.17	0.20	0.37
	29.	4700		0.15	0.19	0.34
	31.	4800		0.17	0.20	0.37
	IV./4.	4820		0.15	0.21	0.36
Dvorzsak, A., geb. I./19. In.: 1320 Nr. 29.	III./28.	1460	*Angeborene Lebensschwäche.* Scleroödem, *Soor oris.* Nimmt Coffein, HCl. Temperatur 35.6—37.0	0.148	0.15	0.298
	29.	1490	3,426,447 rothe, 14,840 weisse Blutkörperchen, Hämoglobin nach Fleischl. 40 %	0.14	0.16	0.30
	31.	1470	Coffein weggelassen, sonst Status idem	0.156	0.16	0.316
	IV./1.	1490		0.14	0.15	0.29
	2.	1500	2 dyspeptische, etwas dünnfl. Stühle	0.145	0.16	0.305
	7.	1560		0.14	0.185	0.325
	10.	1540		0.136	0.20	0.336
	14.	1550		0.128	0.20	0.328

Digitized by Google
Original from UNIVERSITY OF MICHIGAN
Generated on 2019-07-08 20:07 GMT / http://hdl.handle.net/2027/mdp.39015043503450
Public Domain in the United States, Google-digitized / http://www.hathitrust.org/access_use#pd-us-google

(Aus der medicinischen Klinik des Prof. *v. Jaksch* in Prag.)

KLINISCHE ERFAHRUNGEN ÜBER DEN HARNSTOFF ALS DIURETICUM

von

Dr. SIEGMUND KOHN,
Externarst der Klinik.

G. Klemperer[1]) veröffentlichte Anfangs Jänner 1896 seine Anschauungen über die Wirkungsweise des Harnstoffs als Diureticum. Er theilt gleichzeitig seine Erfahrungen mit, dass er bei der Behandlung der Lebercirrhose mit Ascites und bei Herzaffectionen deutliche Erhöhung der Diurese erzielt habe, während er vom Gebrauche des Harnstoffes direct abräth bei Leuten mit Nierenerkrankungen, weil nur gesundes Nierenepithel durch das genannte Mittel zur Secretion gereizt werden könne, eine Vorstellung, von der er überhaupt ausgieng, als er die physiologische Wirkung des normal vorkommenden Harnstoffes erwog. Zum Schlusse seiner Arbeit empfiehlt er den Harnstoff zu weiteren Versuchen an geeigneten Fällen.

Prof. *v. Jaksch* unterzog bisher an seiner Klinik zehn Fälle der Behandlung mit Urea und beauftragte mich, die Erfahrungen hierüber zu sammeln, zu vergleichen und zu veröffentlichen.

Wir entsprachen jedesmal den Wünschen *Klemperer's*, nur bei Leuten mit gesunden Nieren Harnstoff anzuwenden, stiegen mit der Tagesdosis von 5 gr (Min.) bis 25 gr (Max.) und legten Tabellen

[1]) *Klemperer*, Berl. Klin. Wochenschrift *33*, 6, 1896.

Digitized by Google
Original from UNIVERSITY OF MICHIGAN
Generated on 2019-07-08 20:07 GMT / http://hdl.handle.net/2027/mdp.39015043503450
Public Domain in the United States, Google-digitized / http://www.hathitrust.org/access_use#pd-us-google

von der täglichen Harnmenge und dem specifischen Gewichte des Harnes an bei Anwendung von Urea, um dieselben mit anderen Tabellen vergleichen zu können, welche uns die täglichen Harnmengen und das specifische Gewicht unter Anwendung anderer Diuretica, wie Digitalis, Natr. salicyl., Calomel, Inf. Petroselini, hauptsächlich aber von Diuretin zeigten.

Wir zogen zur Behandlung herbei *vier* Fälle von Lebercirrhose mit Ascites, 2 Pleuritiden mit beiderseitigen Exsudaten, eine acute Pericarditis mit grosser Exsudatmenge, einen incompensierten Herzfehler, einen Hydrops ascites, wahrscheinlich durch Tuberculose des Peritoneums bedingt, und endlich einen Hydrops ascites mit Anasarca bei Carcinomatose des Ovariums. Die folgenden Tabellen sollen uns zunächst die Medicamentenverabreichung zeigen, sollen uns weiter über die Harnmengen und dessen specifisches Gewicht belehren und uns einen Vergleich gestatten, damit unsere Erfahrungen über die Wirkungsweise der Urea auch anderweitig solche Versuche anregen, zunächst aber die Frage sichergestellt werde, ob die künstliche Zufuhr von Harnstoff sicher eine Vermehrung der Diurese gleich anderen so zahlreichen harntreibenden Mitteln herbeiführt. Es können allerdings zehn Fälle kein definitives Urtheil erlauben. Auch *v. Noorden*[1]) hält seine Erfahrungen noch nicht für gross genug, um abschliessend urtheilen zu können, trotzdem er in einzelnen Fällen eine vorzügliche Einwirkung bei der Behandlung schwerer Herzaffectionen nach Verabreichung von 6—10 gr pro die beobachtete.

Vorangeschickt sei noch, dass die Fälle ohne besondere Auswahl für die Medication genommen wurden, mochte auch von vornherein, wie im Falle 10, ein Erfolg sehr zweifelhaft erscheinen.

---

[1]) *v. Noorden*, Eulenburg's Realencyclop. *10*, III. Aufl. 1896. S. 441.

Digitized by Google
Original from UNIVERSITY OF MICHIGAN
Generated on 2019-07-08 20:07 GMT / http://hdl.handle.net/2027/mdp.39015043503450
Public Domain in the United States, Google-digitized / http://www.hathitrust.org/access_use#pd-us-google

I.

F. R., 55jähriger Mann.

Klinische Diagnose: Cirrhosis hepatis atrophica, Oedema extremitatum inferiorum. Icterus.

Eintrittstag: 26./III. 1896.

Datum	Diureticum	Harnmenge [1])	Specif. Gewicht	Bemerkungen
27./III. bis 6./IV. 1896	Diuretini *5·0*	27./III.—1./IV. *400—800* cm³ 1.—6./IV. *1200—2000*	1016—1020 1012	Bei *sechs* bis *acht* Durchfällen pro Tag.
7./IV.	Calomel *0·6*	*600*	1016	Drei Durchfälle pro Tag.
8./IV.	Calomel *0·4*	*500*	1016	
9./IV.	Calomel *0·2*	*550*	1016	
10.—14./IV.	Diuretini *6·0*	1200—1600	1014—1016	
14.—16./IV.	*Ureae pur. 5·0*	*400* *600*	1018	Keinerlei Beschwerden, keinerlei Durchfälle.
16.—20./IV.	*Ureae pur. 10·0*	450—800	1016—1020	

II.

B. E., 19jähriger Mann.

Klinische Diagnose: Hepatitis interstitialis chronica. Intumescentia hepatis et lienis. Starker venöser collateraler Kreislauf. Ascites mässigen Grades.

Eintrittstag: 14./IV. 1896.

Datum	Diureticum	Harnmenge	Specif. Gewicht	Bemerkungen
24./IV—7./V.	*Ureae pur. 10·0*	1050—1250	1018—1020	Keine Durchfälle.
7.—15./5.	*Ureae pur. 15·0*	750—1100	1016—1020	
15.—25./V.	*Ureae pur. 20·0*	1000—1500	1016	
25./V. bis zum Austritt	*Ureae pur. 25·0*	*1500* bis *1750* [2])	1017—1022	

Messung der Umfänge. I. Umfang des Abdomens: 1) in Nabelhöhe = *74* cm, 2) grösste Circumferenz = *79* cm, 3) Pr. xiph.-Nabel = *20* cm, 4) Nabel-Symph. = *13* cm.

II. Messung am 15./V.: 1) = 83 cm, 2) = 87 cm, 3) = 20 cm, 4) = 17 cm.

III. Messung am 15./VI.: 1) = 86 cm, 2) = 89 cm, 3) = 22 cm, 4) = 18 cm.

---

[1]) Die Harnmengen mussten, sobald nicht grössere Differenzen vorkamen, im Durchschnitte gewählt werden, denn sonst müssten die Tabellen zu sehr ermüden, wollte man Tag für Tag etwa durch 3—4 Monate die Harnmengen wiedergeben.

[2]) Ein einziges Mal wurde eine Harnmenge von 3800 cm erreicht.

Digitized by Google
Original from UNIVERSITY OF MICHIGAN
Generated on 2019-07-08 20:07 GMT / http://hdl.handle.net/2027/mdp.39015043503450
Public Domain in the United States, Google-digitized / http://www.hathitrust.org/access_use#pd-us-google

III.

M. A., 22jähriger Mann.
Klinische Diagnose: Atrophische Lebercirrhose.
Eintrittstag: 21./III. 1896.

Datum	Diureticum	Harnmenge	Specif. Gewicht	Bemerkungen
21./III.—6./IV.	Diuretini *6·0*	1200 durchschnittlich!	1018	*Verabreichte Menge in toto* *102* gr
7.—10../IV.	Calomel *0·6, 0·4, 0·2*	1000—1250	1018—1021	*1·6* gr
10.—14./IV.	Diuretini *6·0*	850—1200	1018	*30* gr
15.—18./IV.	*Ureae pur. 10·0*	800—1000	1015	*625* gr
19.—25./IV.	Ureae pur. *15·0*	950—1150	1014—1016	
25./IV.—14./V.	Ureae pur. *25·0*	1100—1400	1012—1014	
15./V.—15./VI.	Schmiercur Ung. hydrarg. cin. *2·0* pro die	1200—1600	1016	6 Touren zu je 10 gr = *60* gr

IV.

P. J., 23jähriger Mann.
Klinische Diagnose: Insufficient. valvul. aortae. Insuffic. valv. mitral. Concretio pericard. cum corde. Ascites. Stauungsleber mit Induration.
Eintrittstag: 14./I. 1896.

Datum	Diureticum	Harnmenge	Specif. Gewicht	Bemerkungen
15./I.—17./II.	Inf. fol. digitalis purp. e *0·6, 0·5, 0·4, 0·3, 0·2, 0·1*	1000—1100	1016—1020	Abdominal-Punction am 10./II. Entleerung von 12 Liter Inhalt.
18./II.—8./IV.	Inf. Petroselini e *10·0*	450—1000 zumeist *600—800*	1018—1022	Abdominal-Punction am 5./IV. Entleerung von 12 Liter Inhalt.
8.—20./IV.	Diuretini *6·0*	800—1250	1016	
21.—25./IV.	*Ureae pur. 5·0*	750—1000	1015	
25.—28./IV.	*Ureae pur. 10·0*	1000—1100	1012—1014	
29./IV.—11./V.	*Ureae pur. 15·0*	1000—1250	1014—1018	
12.—20./V.	Digitalis *0·6*	1200—1600	1016	Abdominal-Punction am 14./V. Entleerung von 10 Liter.
20./V.—15./VI.	Diuretini *6·0*	950—1400	1018	Abdominal-Punction am 12./VI. Entleerung von 11 Liter.

Digitized by Google
Original from UNIVERSITY OF MICHIGAN
Generated on 2019-07-08 20:07 GMT / http://hdl.handle.net/2027/mdp.39015043503450
Public Domain in the United States, Google-digitized / http://www.hathitrust.org/access_use#pd-us-google

V.

M. J., 40jähriger Mann.
Klinische Diagnose: Rechtsseitiges ausgebreitetes pleurit. Exsudat mit Verdrängung der Brustorgane.
Eintrittstag: 24./IV. 1896.

Datum	Diureticum	Harnmenge	Specif. Gewicht
25.—28./IV.	kein solches gereicht	450—700	1022—1025
29./IV.—4./V.	*Ureae pur.* 5·0	1050—*1600*	1018—1020
5.—15./V.	*Ureae pur. 10·0*	*1600—2400*	1018—1020
16./V. bis Schluss	*Ureae pur. 15·0*	1800—*2650*	1016—1020

Bemerkung: Das Exsudat verändert sich trotz der grossen Harnmenge nicht; es wird daher am 24./V. eine *Aspirationspunction* gemacht und 1½ Liter Flüssigkeit entleert. Das Exsudat nimmt auch dann noch nicht wesentlich ab.

VI.

S. J., 22jähriger Mann.
Klinische Diagnose: Exsudat. pleuriticum bilaterale.
Eintrittstag: 28./IV. 1896.

Datum	Diureticum	Harnmenge	Specif. Gewicht	Bemerkungen
29./IV.—13./V.	kein solches gereicht	1000—1500	1018—1020	Kein Rückgang.
14.—20./V.	Diuretini *5·0*	1250—1400	1016—1020	
21.—30./V.	Inf. fol. Digitalis *1·0* in absteig. Dosis	750—1200	1016—1018	
1.—10./VI.	Diuretini *6·0*	850—1200	1022—1024	
11.—20./VI.	Ureae pur. *5·0* *10·0* *20·0*	950 800 1100	1018 1020 1020	

VII.

S. J., 23jähriger junger Mann.
Klinische Diagnose: Pericarditis exsudativa; Pleuritis sinistr. Rheumatismus artic. peractus. Endocarditis ad valvul. mitralem.
Eintrittstag: 29./IV. 1896.

Datum	Diureticum	Harnmenge	Specif. Gewicht
1.—7./V.	Infus. fol. Digitalis e *0·6, 0·5, 0·4, 0·3, 0·2, 0·1*	von *300* Anfangs bis *2500* angestiegen	1022
8.—10./V.	*Ureae pur. 5·0*	800	1018
10.—12./V.	*Ureae pur. 10·0*	1200	1016—1018
12.—16./V.	*Ureae pur. 15·0*	1650	1018—1020

Bemerkung: Beide Exsudate sind durch Ruhelage und Verabreichung beider Diuretica so zurükgegangen, dass Patient wesentlich gebessert das Spital verliess.

Digitized by Google
Original from UNIVERSITY OF MICHIGAN
Generated on 2019-07-08 20:07 GMT / http://hdl.handle.net/2027/mdp.39015043503450
Public Domain in the United States, Google-digitized / http://www.hathitrust.org/access_use#pd-us-google

VIII.

Pr. Fr., 18 Jahre alt.
Klinische Diagnose: Insufficientia valv. mitr. in stadio incompensationis.
Eintrittstag: 19./IV. 1896.

Datum	Diureticum	Harnmenge	Specif. Gewicht	Bemerkungen
19./IV.—1./V.	*Ureae pur. 5·0*	400—800	1015—1018	
1.—6./V.	*Ureae pur. 10·0*	550—700	1012—1016	
7.—11./V.	Ureae pur. *15·0*	400—600	1016—1020	
12.—15./V.	Ureae pur. *20·0*	350—600	1015	
15.—18./V.	Calomelanos *0·6* *0·4* *0·2*	 400 650 650	 1020 1030 1026	 *7 Diarrhöen!* *5* „ 4 „
19.—23./V.	Diuretini *5·0*	1350 1750 2300 2500	1015 1016 1018 1015	Der Hydrops ascites fast völlig geschwunden, die Dyspnöe des P. gering. In diesem Zustand verlässt P. auf eigenes Verlangen das Spital.

IX.

Sch. J., 9jähriger Knabe.
Klinische Diagnose: Peritonitis chronica tuberculosa.
Eintrittstag: 19./V. 1896.

Datum	Diureticum	Harnmenge	Specif. Gewicht	Messungen
20./V.	Ureae pur. *5·0*	400 (minimal)	1020	Grösster Umfang des Abdomens = *64 cm*, in Nabelhöhe = *57 cm*
28./V.	do.	650	1018	Gr. Umf. = 60 cm, in Nabelhöhe = 56 cm
7./VI.	do.	650	1018	Gr. Umf. = 60 cm, in Nabelhöhe = 55 cm
15./VI.	do.	800 (maximal)	1016	Gr. Umf. = 58 cm, in Nabelhöhe = 54 cm.

Bemerkung: Patient verlässt fast völlig geheilt das Spital.

Digitized by Google
Original from UNIVERSITY OF MICHIGAN
Generated on 2019-07-08 20:07 GMT / http://hdl.handle.net/2027/mdp.39015043503450
Public Domain in the United States, Google-digitized / http://www.hathitrust.org/access_use#pd-us-google

X.

O. M., 59jährige Frau.

Klinische Diagnose: Carcinoma ovarii, Flüssigkeitserguss in die Bauch- und in die rechte Pleurahöhle (Metastasen an den serösen Häuten).

Eintrittstag: 7./V. 1896.

Datum	Diureticum	Harnmenge	Specif. Gewicht	Messungen
7.—10./V.	*Ureae pur. 5·0*	300 cm³	1024	Gr. Umfang = *112* cm
11.—14./V.	*Ureae pur. 10·0*	400	1022	Gr. Umfang nach der Punction = 96 cm
15.—20./V.	*Ureae pur. 15·0*	900	1026	Gr. Umfang = 98 cm
21.—25./V.	*Ureae pur. 20·0*	600	1024	Gr. Umfang = 100 cm
25./V. bis 16./VI.	*Ureae pur. 25·0*	850	1024	Gr. Umfang = 106 cm.

Bemerkungen: Punction am 12./V., wobei 2 Liter Flüssigkeit entleert werden. — Bei der Malignität der Erkrankung war auch durch ein Diureticum selbstverständlich keine Besserung zu erzielen.

Das Resumé, das wir aus diesen Tabellen zu ziehen hätten, ist, dass der Harnstoff nicht in allen pathologischen Fällen seine Wirkung als physiologisches Diureticum bewährte. Dass er zu den sogenannten Diureticis specificis gezählt ist, erklärt auch *Kobert*[1]) wie *Klemperer* dadurch, dass er das secernierende Nierenparenchym zu grösserer Thätigkeit anrege. Doch fügt er bei, dass wir Urea bisher noch nicht als Diureticum angewendet haben, weil sie schon an und für sich in überreicher Menge vom Organismus selbst hervorgebracht wird, und die Niere an die von ihr hervorgebrachten Reize schon gewöhnt ist. Zugegeben muss werden, dass unsere Kranken den Harnstoff ohne jede Störung vertrugen, wir beobachteten nie Beschwerden, welche auf seine Darreichung zu beziehen gewesen wären.

In unseren Fällen sind während der Ureaverabreichung drei nennenswerthe Besserungen eingetreten, in dem Sinne, dass die Harnmengen stiegen. Der Fall 9 bietet den besten Erfolg, denn die Flüssigkeitsansammlung in Abdomine schwand völlig unter blosser Harnstoffverabreichung. Die Fälle 2 und 5 wiesen unter Ureaverabreichung andauernd grosse Harnmengen auf, doch wurden dadurch weder die Cirrhosis hepatis, noch das rechtsseitige pleuritische Exsudat wesentlich beeinflusst. Bei unseren Herzaffectionen leisteten Digitalis und Diuretin doch immer

---

[1]) *Kobert,* Lehrbuch der Pharmakotherapie, 288, Enke, Stuttgart 1896.

Digitized by Google
Original from UNIVERSITY OF MICHIGAN
Generated on 2019-07-08 20:07 GMT / http://hdl.handle.net/2027/mdp.39015043503450
Public Domain in the United States, Google-digitized / http://www.hathitrust.org/access_use#pd-us-google

noch das Beste. In den erübrigenden Fällen musste man dem daneben gereichten Digitalis, Diuretin und Calomel, endlich gewiss oft dem Natr. salicyl. die vermehrte Harnmenge zuschreiben.

Es kann und wird demnach noch längere Zeit hindurch fortgesetzte Beobachtung über die Wirkungsweise der Urea uns erst belehren können, ob und wann wir das Mittel anwenden sollen, um mit Sicherheit diesem eine gute Wirkung zuschreiben zu können. Vielleicht finden sich dann noch einige Affectionen, bei denen es zu meiden ist, und die Indication für die Verabreichung des Mittels wäre vielleicht enger zu stellen.

Juli 1896.

Generated on 2019-07-08 20:07 GMT / http://hdl.handle.net/2027/mdp.39015043503450
Public Domain in the United States, Google-digitized / http://www.hathitrust.org/access_use#pd-us-google
Digitized by Google
Original from UNIVERSITY OF MICHIGAN

(Aus der medicinischen Klinik des Prof. *R. v. Jaksch* in Prag.)

EIN BEITRAG ZUR KENNTNIS DER ACUTEN SCHWEFELKOHLENSTOFF-VERGIFTUNG

von

Dr. KARL PICHLER,
Assistenten der Klinik.

Seit *Delpech*[1]) das Symptomenbild der chronischen Schwefelkohlenstoff-Vergiftung bei den Arbeitern der Kautschuckindustrie aufgestellt hatte, sind eine ganze Reihe von casuistischen Mittheilungen erschienen, welche über das Vorkommen dieser Gewerbeerkrankung uns hinlänglich belehrt haben. Insonderheit hat sich die bei solchen Intoxicationen zu beobachtende Sehstörung des Interesses der Augenärzte zu erfreuen gehabt.[2]) Viel spärlicher fliessen die Berichte über acute Vergiftungen mit diesem Mittel[3]) und dies ist der Grund, weshalb im folgenden über den an unserer Klinik jüngst behandelten Fall berichtet wird.

Am 24. April d. J. $1^3/_4$ Uhr Nachts wird der 38jährige Hutmacher *F. K.* von der Sicherheitsbehörde an die Klinik gebracht. Er war eine Viertelstunde vorher in bewusstlosem Zustande aufgefunden worden; neben ihm stand ein Fläschchen von gegen 150 cm³ Inhalt, welches zu $^2/_3$ mit einer wasserhellen Flüssigkeit gefüllt war. Ein Schreiben in den Kleidern des Mannes enthielt die Mittheilung, dass er durch Selbstmord sein Leben enden wolle.

Der Mann ist bei der Einbringung stark benommen, reagiert und antwortet jedoch auf lautes Anrufen. Patient bietet keinerlei

---

[1]) *Delpech*, Union médicale 66, 1856 und Annales d'hygiène publique et de méd. lég. *19*, 65, 1863.

[2]) Vergleiche hierzu *Reiner*, Wiener klin. Wochenschrift *8*, 919, 1895, woselbst die einschlägige oculistische Litteratur erwähnt ist.

[3]) Auch in der jüngst in der Berliner medic. Gesellschaft (17./VI. d. J.) abgehaltenen Discussion (siehe Referat in der Deutschen medic. Wochenschrift *22*, 125 Vereinsbeilage 1896) vermisse ich eine Erwähnung der acuten Intoxication mit dem Mittel.

Digitized by Google
Original from UNIVERSITY OF MICHIGAN
Generated on 2019-07-08 20:07 GMT / http://hdl.handle.net/2027/mdp.39015043503450
Public Domain in the United States, Google-digitized / http://www.hathitrust.org/access_use#pd-us-google

motorische Reizerscheinungen (Zittern oder Krämpfe). Seinem Munde entströmt ein intensiver, rettigähnlicher Geruch. Weder an den Kleidern, noch am Munde Spuren von Erbrochenem. Unter lebhaftem Sträuben seitens des Kranken wird der Magenschlauch eingeführt und eine Magenausspülung vorgenommen. Die entleerte Flüssigkeit riecht sehr stark nach Schwefelkohlenstoff. Es wird mit der Spülung so lange fortgefahren, bis das Wasser geruchlos abläuft.

Status praesens (erhoben den 24./IV. 9 Uhr früh von Professor *v. Jaksch*): Kräftiger Mann, gut genährt, von mittlerer Muskulatur, nicht fiebernd. Der Patient ist noch immer etwas benommen, klagt über Kopfschmerz, Schwindel, sowie über Brechreiz. Die Farbe des Gesichtes ist (von früher her) etwas geröthet, dabei aber livide, cyanotisch. An der oberen Bauchhaut einige kleine Hautblutungen; sonst allenthalben die Haut normal, gesteigerte Erregbarkeit der Hautgefässe beim Darüberstreichen. Die Augen werden geschlossen gehalten; Patient empfindet das Oeffnen der Lider schmerzhaft; es besteht starke Röthung und Schwellung der Bindehäute mit vermehrter Secretion. Die brechenden Medien normal, Pupillen prompt reagierend. Die Augenspiegeluntersuchung, der Lichtscheu wegen nur im umgekehrten Bilde möglich, ergiebt weder an den Sehnervenpapillen, noch an den Gefässen einen abnormen Befund. Aus dem Munde noch immer deutlicher Schwefelkohlenstoffgeruch. Die Rachenschleimhaut ist stark geschwellt und geröthet, aber unverletzt. Leichte Heiserkeit.

Die physikalische Untersuchung der Brustorgane zeigt normale Verhältnisse. Der Radialpuls ist von gewöhnlicher Frequenz, von guter Füllung und Spannung.

Das Abdomen ist nicht ausgedehnt, überall, besonders in der Magengegend etwas druckempfindlich. Leber, Milz nicht vergrössert.

Im nativen Blutpräparate keine Poikilocytose, kein Pigment, weder frei, noch in Zellen eingeschlossen zu finden.

Die Blutuntersuchung ergiebt weiters:

$$R = 4.600.000 \qquad W : R = 1 : 466$$
$$W = 10.000$$
$$Hb\ (\textit{Fleischl}) = 90\,\% = 12{\cdot}6\ gr.$$

Pat. kann alle Extremitäten gut bewegen; seine Sensibilität ist prompt; die Patellarreflexe sind lebhaft.

Die Untersuchung des erstentleerten (katheterisirten) Harnes ergiebt: derselbe riecht nicht nach Schwefelkohlenstoff, ist gesättigt, sauer, frei von Eiweiss; er zeigt Reduction bei der *Trommer*schen Probe, ist aber optisch inactiv. Indican *(Jaffé)*, Aceton *(Legal)*, sowie Acetessigsäure (Eisenchloridreaction) positiv.

Digitized by Google
Original from UNIVERSITY OF MICHIGAN
Generated on 2019-07-08 20:07 GMT / http://hdl.handle.net/2027/mdp.39015043503450
Public Domain in the United States, Google-digitized / http://www.hathitrust.org/access_use#pd-us-google

Decursus. 24./IV. Pat. erhält im Verlaufe des Tages ein Klysma, sowie ein Sennainfus per os; der entleerte Stuhl bietet nichts auffälliges weder für das unbewaffnete Auge, noch im mikroskopischen Bilde; auch zeigt er keinen Schwefelkohlenstoffgeruch.

25./IV. Die Reizungserscheinungen an den Augen, sowie die Röthung der Bindehaut sind geschwunden. Das Sensorium ist wieder völlig frei. Patient vermag (trotz warmer Umschläge auf die Unterbauchgegend etc.) nicht spontan zu urinieren, sondern muss katheterisiert werden, wobei der Katheter am Sphincter längere Zeit aufgehalten wird. Im heutigen Harne fehlen abermals Eiweiss und Zucker; Aceton und Acetessigsäure sind positiv, letztere schwächer als früher. Die Chlorzinkammoniakprobe auf Urobilin zeigt leichte Fluorescenz. Alimentärer Glukosurie-Versuch. Der Kranke erhält 100 gr Traubenzucker in Thee. Der vorher entleerte Harn gibt sämtliche Zuckerproben negativ (1. *Trommer,* 2. *Nylander,* 3. Phenylhydrazin, 4. Gährung, 5. Polarisation). Der bis zum Abend desselben Tages abgesonderte, mit Katheter entleerte Harn hingegen (600 cm^3 vom spec. Gewichte 1013) alle 5 Proben positiv; nach Massgabe der Rechtsdrehung enthält er 0·45 % Traubenzucker = 2·7 gr. Der Morgenharn vom 26./IV. ist wieder völlig zuckerfrei.

26./V. Noch immer nicht spontane Harnentleerung. 27./IV. Starke Salivation. Einmaliges Erbrechen. Nach Sennainfus mehrere diarrhoische Entleerungen. Patient kann wieder willkürlich Harn lassen.

28./IV. Schmerzen in der Magengegend; leichte Salivation. Der Kranke klagt über Ermüdung beim Lesen; Sehschärfe eine gute. Neuerlicher Glukosurieversuch: von 100 gr eingeführten Traubenzucker werden in den nächsten 4 Stunden 0·11 gr ausgeschieden.

Die folgenden Tage bis zum 3./V. besteht noch immer der Speichelfluss. An diesem Tage bekommt der bis dahin stets fieberfreie Patient eine leichte Temperatursteigerung (bis 37·6° C) und Diarrhöen.

Nach dieser Episode verläuft der übrige Spitalsaufenthalt (bis zum 9./V.) ohne weitere Störung und wurde der Mann über eigenen Wunsch im besten Wohlsein entlassen.

Eine (an der Augenklinik Prof. *Czermak*) am 6. vorgenommene Untersuchung ergab normalen Befund (Sehschärfe beiderseits $^6/_6$, Gesichtsfeld normal, ebenso der Spiegelbefund).

Am 7. erhält der Kranke zum dritten Male 100 gr Traubenzucker, welcher diesmal völlig assimiliert wird.

Die quantitative N-Bestimmung im Harne der ersten Tage

Digitized by Google
Original from UNIVERSITY OF MICHIGAN
Generated on 2019-07-08 20:07 GMT / http://hdl.handle.net/2027/mdp.39015043503450
Public Domain in the United States, Google-digitized / http://www.hathitrust.org/access_use#pd-us-google

(nach *Kjeldahl*), sowie die Harnsäurebestimmungen nach *Hopkins*[1]) sind aus folgender Tabelle zu ersehen; in allen Fällen sind die Zahlen das arithmetische Mittel aus zwei gutstimmenden Parallelanalysen.

Harn vom	Menge in cm³, specif. Gewicht	N in der Tagesmenge (in g)	Harnsäure in 100 cm³	Harnsäure in der Tagesmenge	Harnsäure-N in der Tagesmenge	Harnsäure-N : Gesammt-N
24./V. (Nacht)	500 / 1014	5·83 (Gesammtmenge)	0·0183	0·0915 (Gesammtmenge)	0·0305 (Gesammtmenge)	1 : 194
24./V.	1300 / 1014	15·88	0·0203	0·2639	0·0879	1 : 180
25./V.	1400 / 1014	17·10	0·0985	1·3790	0·4596	1 : 37·2
26.—28./V. fehlt.						
28./V.	1300 / 1020	16·47	0·0697	0·9061	0·3020	1 : 54·5
29./V.	1200 / 1017	15·62	0·0523	0·6276	0·2092	1 : 74·6

Die bei dem Kranken vorgefundene Flüssigkeit, welche nach seiner Angabe zum Lösen von Kautschuck bei seiner Gewerbsthätigkeit diente, erwies sich nach dem Aussehen, dem Geruche, sowie der charakteristischen rothen Farbe, mit welcher Jod darin sich löste, als Schwefelkohlenstoff. Das Präparat war, wie die meisten in der Technik verwendeten, schwefelwasserstoffhältig;[2]) Bleipapier wurde sofort geschwärzt.

Unser Kranker hat von der Flüssigkeit etwa 50 cm³ genossen; nachträglich gab er an, sofort ein Zusammenschnüren auf der Brust verspürt zu haben und dann bewusstlos geworden zu sein; die Zeit, welche bis zu seiner Einbringung verstrich, betrug weniger als eine halbe Stunde.

Die bisher beschriebenen Fälle acuter Schwefelkohlenstoff-Vergiftung verdienen nur zum Theile diesen Namen; es handelt sich meist um Unglücksfälle von Arbeitern, welche bereits chronisch den Einwirkungen der Dämpfe bei ihrer Arbeit ausgesetzt waren und eines Tages durch Platzen eines Gefässes oder a. m. plötzlich grössere Mengen eingeathmet hatten. So berichtet *Delpech*,[3]) nach

[1]) *Hopkins*, siehe *v. Jaksch*, Klinische Diagnostik, 4. Auflage, 431, 1896.
[2]) *Delpech* (l. c.). p. 118.
[3]) *Delpech* (l. c.), p. 73 und 97.

Digitized by Google
Original from UNIVERSITY OF MICHIGAN
Generated on 2019-07-08 20:07 GMT / http://hdl.handle.net/2027/mdp.39015043503450
Public Domain in the United States, Google-digitized / http://www.hathitrust.org/access_use#pd-us-google

Erzählungen von Arbeitern, über einige solche Fälle in der Kautschuckindustrie, wo die Individuen in bis mehrere Stunden dauernde Bewusstlosigkeit verfielen.

Flies[1]) erwähnt kurz, dass zwei Arbeiter beim Reinigen eines grossen Bottiches, in welchem Rübölkuchen mit Schwefelkohlenstoff entfettet wurde, nach wenigen Minuten Aufenthaltes der eine in einem trunkenheitsähnlichen Zustande, der andere wie leblos herausgeholt wurden, wobei der zweite erst nach Stunden unter Zeichen höchster Exaltation sich erholte.

Von acuten Vergiftungen in selbstmörderischer Absicht fand ich in der Litteratur zwei verzeichnet. *Davidson-Douglas*[2]) beobachteten einen 33jährigen Kutscher, welcher 2 Unzen (= 56 $^1/_2$ gr) käuflichen, zum Putzen von Pferdegeschirr verwendeten Schwefelkohlenstoff absichtlich getrunken hatte. Der Kranke war tief benommen, blass und cyanotisch, in einem schweren Collapse mit stertoröser Athmung und kleinem Pulse.

Er erbrach wiederholt Massen vom charakteristischen Geruche.

Der bedrohliche Zustand dauerte gegen 4 Stunden an; dabei bestand Temperatursteigerung bis 101° F = 38·3° C. Noch am folgenden Tage bestand starker Kopfschmerz, Reizung der Bindehäute, Pupillenerweiterung. Athemluft, Harn und Stuhl rochen nach Schwefelkohlenstoff. Temperatur 99° F = 37·2° C. Noch 5 Tage währender Kopfschmerz; am 12. Tage wurde der Kranke völlig gesund entlassen. Die Behandlung bestand in sofortiger Magenausspülung und in Darreichung von Gummischleim.

Foreman[3]) erlebte eine tödtlich endende Vergiftung nach Einfuhr von etwa $^1/_2$ Unze (= 14 gr) Schwefelkohlenstoff bei einem 63jährigen Potator; derselbe gieng 2 $^1/_4$ Stunden nach der Einnahme comatös zu Grunde. Magenausspülung, Brechmittel, hernach Alcoholica waren vergebens. Bei der Obduction (20 Stunden nach dem Tode) fand sich im Magen starke Injection der Schleimhaut mit kleinen Blutaustritten.

Endlich berichtet *Jaenicke*[4]), dass ein schwer Betrunkener im Arrest todt aufgefunden wurde neben einem Reinigungs-Apparate, der mit Schwefelkohlenstoff beschickt war, wobei die Vergiftung durch Einathmung oder vielleicht auch durch Trinken der Flüssigkeit erfolgt sein konnte. Der Obductionsbefund bot nichts Bemerkenswerthes.

---

[1]) *Flies*, Berliner klin. Wochenschrift *3*, 820, 1866.

[2]) *Davidson-Douglas*, Med. Times and Gazette 350, 1878. *2.* Bd.

[3]) *Foreman* Lancet 118, 1886, *II.* Bd.

[4]) *Jaenicke* citiert nach *Virchow-Hirsch's* Jahresbericht 504, 1889, I. Bd.

Digitized by Google
Original from UNIVERSITY OF MICHIGAN
Generated on 2019-07-08 20:07 GMT / http://hdl.handle.net/2027/mdp.39015043503450
Public Domain in the United States, Google-digitized / http://www.hathitrust.org/access_use#pd-us-google

Eine Möglichkeit zu acuten Vergiftungen wäre noch in der medicinalen Anwendung des Mittels gegeben; hat ja *Dujardin-Beaumetz*[1]) den Schwefelkohlenstoff als Darmantisepticum empfohlen und zwar in Tagesdosen bis 25 gr (!). Wenn ausser Aufstossen und Diarrhöen nichts Nachtheiliges von der Anwendung berichtet wurde, so liegt dies vielleicht daran, dass das Mittel nicht auf einmal, sondern in mehreren Einzelgaben gereicht wurde.

Wir beobachteten in unserem Falle neben den nervösen Symptomen (Coma und im Anschlusse daran Kopfschmerz) leichte Reizungserscheinungen von Seiten verschiedener Schleimhäute: Conjunctivitis, Stomatitis, Reizung der Magen- und Harnröhrenschleimhaut.

Dass der Schwefelkohlenstoff örtlich auf die Schleimhäute reizend wirkt, ist bekannt. So beschreibt *Delpech*[2]) eine mit Hornhautstaphylom ausheilende Keratitis durch (zufälliges) Eindringen eines Tropfens des Mittels in den Bindehautsack. An anderer Stelle (p. 80) erwähnt er, dass der Harn bei seinem Durchgange durch die Urethra ein starkes Brennen verursache. Wir sind daher wohl berechtigt, die in unserem Falle aufgetretene Dysurie auf die Vergiftung zu beziehen. Auch die von uns beobachtete Salivation fehlt nach *Delpech* nicht im Symptomenbilde der chronischen Vergiftung (cf. p. 94).

K. B. Lehmann[3]) fand bei seinen Experimenten, dass Einathmung der Dämpfe beim Menschen Kratzen im Halse, heftigen Hustenreiz, auch Augenschmerzen im Gefolge habe.

Ausser der narkotisierenden und örtlich reizenden Wirkung sollte der Schwefelkohlenstoff noch als Blutgift wirken, d. h. zur Zerstörung von rothen Blutzellen, zowie zum Auftreten von Pigment im Blute führen.

Schwalbe[4]) giebt an, experimentell bei verschiedenen Thieren Melanämie durch Schwefelkohlenstoff erzeugt zu haben; daneben bestehen auch Fieberanfälle; der Autor versteigt sich zu der Behauptung, die Malaria beruhe auf einer Intoxication mit Schwefelkohlenstoff, bezw. mit Kohlenoxysulfid (COS).

Kiener und *Engel*[5]) haben diese Angaben, sowie jene von *Tamassia*, welcher Veränderungen an den rothen Blutzellen (nach Art der Poikilocytose), sowie Zerfall derselben beschreibt, in Versuchen an 12 Kaninchen nachgeprüft. Sie konnten wol in acuten

---

[1]) *Dujardin-Beaumetz* citiert nach *Virchow-Hirsch's* Jahresbericht *I.* 412, 1885.
[2]) *Delpech* (l. c.), p. 173.
[3]) *K. B. Lehmann*, Archiv für Hygiene *20*, 26, 1894.
[4]) *Schwalbe*, Virchow's Archiv *105*, 500, 1886.
[5]) *Kiener* und *Engel*, Comptes rendus *103*, 394, 1886.

Digitized by Google
Original from UNIVERSITY OF MICHIGAN
Generated on 2019-07-08 20:07 GMT / http://hdl.handle.net/2027/mdp.39015043503450
Public Domain in the United States, Google-digitized / http://www.hathitrust.org/access_use#pd-us-google

Vergiftungen deutliche Poikilocytose beobachten, vermissten dagegen stets das Vorkommen von Pigment im Blute. Beim Menschen ist unseres Wissens bis jetzt eine derartige Blutveränderung, speciell das Auftreten von Pigment nicht beschrieben worden; auch wir fanden von alle dem nichts[1]).

Die Zählung der Blutzellen, sowie die Ermittelung des Hämoglobingehaltes erlaubten es, eine nur einigermassen erheblichere Blutzerstörung als unwahrscheinlich hinzustellen.

Die Untersuchung des Blutes, wie des Serums auf seinen Stickstoffgehalt wurde am 1. Tage nach der Vergiftung von Dr. *Goldbach*[2]) ausgeführt; dieselbe ergab sehr niedrige Zahlen.

Was den Stoffwechsel unter dem Einflusse des Giftes anlangt, so fanden wir, da in den ersten Tagen der Mann nur etwas Milch einnahm, eine recht hohe Gesammtstickstoffausscheidung. Im Vereine mit dem Auftreten von Acetessigsäure deutet dies auf einen gesteigerten Zerfall von Organ-Eiweiss hin. Die Harnsäurezahlen sind in den ersten zwei Tagen sehr niedrig, um später hohe Werthe zu erreichen. Bedenkt man freilich, welchen Schwankungen die täglichen Harnsäureausscheidungen unterliegen,[3]) so wird man diesen Differenzen nicht zu viel Gewicht beilegen.

Das Auftreten alimentärer Glykosurie unter dem Einflusse der Vergiftung erinnert an die analogen Erfahrungen, welche *Münzer* und *Palma*[4]) an unserer Klinik bei Kohlenoxyd- und Nitrobenzolvergiftungen gemacht hatten.

Die Diagnose der Vergiftung wurde in unserem Falle und wird in jedem anderen Falle sofort aus dem charakteristischen Geruche gemacht werden können.

Die Prognose hängt, abgesehen natürlich von der Menge des Giftes, wesentlich von der eventuellen baldigen Entfernung des Giftes aus dem Magen (durch Erbrechen oder durch Magenausspülung) ab.

Der so rasch eingeleiteten Behandlung unseres Kranken ist es wol zuzuschreiben, dass er die Einverleibung der grossen Dosis nicht mit dem Leben büsste, sah doch *Foreman* (s. oben) nach einer weit geringeren Giftmenge den Tod eintreten.

---

[1]) In der oben erwähnten Berliner Discussion betont *Krönig* ausdrücklich den sicheren Abgang von Erscheinungen der Blutzerstörung in einem klinisch genau beobachteten chronischen Vergiftungsfalle, der zum Tode führte.

[2]) *Goldbach*, diese Zeitschrift S. 427.

[3]) Vergleiche *v. Noorden*, Lehrbuch der Pathologie des Stoffwechsels 53, 1893, Berlin, Hirschwald.

[4]) *Münzer* und *Palma* Zeitschrift für Heilkunde *15*, 185, 1894.

Digitized by Google
Original from UNIVERSITY OF MICHIGAN
Generated on 2019-07-08 20:07 GMT / http://hdl.handle.net/2027/mdp.39015043503450
Public Domain in the United States, Google-digitized / http://www.hathitrust.org/access_use#pd-us-google

Was schliesslich die Therapie anlangt, so steht wie immer in erster Linie die schleunige Entleerung des Verdauungskanals von noch nicht resorbirtem Gifte. Sofortige Magenausspülung, in zweiter Linie auch Entleerung des Darmes sind dringend angezeigt.[1]) Bei schweren comatösen Zuständen wird man dieselben symptomatischen Massnahmen treffen, wie bei Vergiftungen durch andere Narkotika. Gegen eventuelle Schleimhautentzündungen gebrauchen wir einhüllende, schleimige Mittel.

---

[1]) Vergl. *v. Jaksch, Nothnagel's* Handbuch *1*, 166, 1894, sowie *Husemann*, Handbuch von *Penzoldt* und *Stintzing 2*, 128, 1895.

Generated on 2019-07-08 20:07 GMT / http://hdl.handle.net/2027/mdp.39015043503450
Public Domain in the United States, Google-digitized / http://www.hathitrust.org/access_use#pd-us-google
Digitized by Google
Original from UNIVERSITY OF MICHIGAN

(Aus der medicinischen Klinik des Prof. *R. v. Jaksch* in Prag.)

ÜBER EINEN FALL VON HYDROTHIONURIE

von

Dr. FRANZ v. STRANSKY,
Assistenten der Klinik.

Die Fälle, in welchen mit Bestimmtheit als Ursache der Schwefelwasserstoff-Ausscheidung, oder besser gesagt, Entwicklung im Harne ein Bacterium nachgewiesen worden ist,[1]) sind noch ziemlich selten, und es bietet daher, wie ich glaube, nachfolgende Beobachtung einer durch ein ganz bestimmtes Bacterium bedingten, bis zum Tode des betreffenden Patienten anhaltenden Schwefelwasserstoff-Entwicklung im Harn ein gewisses Interesse.

Die Krankengeschichte ist folgende: W. A., 39 Jahre alter Schnitzer, erkrankte angeblich 4 Wochen vor seiner am 5. März 1896 erfolgten Spitalsaufnahme unter Fieber, Schmerzen in der Magen- und Lebergegend und Gelbsucht.

Bei seiner Aufnahme wird folgender Status praesens aufgenommen:

Patient ist klein, stark abgemagert, Sensorium frei, Hautdecken icterisch. Die unteren Extremitäten und die Kreuzbeingegend oedematös. Temperatur 38·7° C, Schleimhäute ebenfalls stark icterisch verfärbt; Lunge und Herz bieten nichts auffälliges.

Das Abdomen ist aufgetrieben, die Percussion meteoristisch, in den abhängigen Partien freie Flüssigkeit. Die Leber ist vergrössert, überragt handbreit den Rippenbogen, ihre Oberfläche ist glatt, ihr Rand stumpf. Die Milz ist palpabel.

---

[1]) Siehe *Müller*, Berliner klinische Wochenschrift *24*, 405 und 436, 1887. *Rosenheim* und *Gutzmann*, Deutsche medicinische Wochenschrift *14*. 101, 1888. *Karplus*, Virchows Archiv 131, 210, 1893. *Savor*, Wiener klinische Wochenschrift *8*. 135, 161, 1895.

Digitized by Google
Original from UNIVERSITY OF MICHIGAN
Generated on 2019-07-08 20:07 GMT / http://hdl.handle.net/2027/mdp.39015043503450
Public Domain in the United States, Google-digitized / http://www.hathitrust.org/access_use#pd-us-google

Stuhl acholisch, mikroskopisch das Bild des Fettstuhles.

Im Harne geringe Mengen Eiweiss und Pepton, Gallenfarbstoff und Aceton. In dem sehr spärlichen Sedimente desselben einzelne Leukocyten und hyaline Cylinder, einzelne Blasen- und Nierenepithelien, letztere Beiden mit Gallenfarbstoff imbibiert.

Im Blute ist das Verhältniss von rothen Blutkörperchen zu weissen wie 623 : 1. Haemoglobingehalt (nach *v. Fleischl*) = 85% = 11·9 gr. Die klinische Diagnose wurde mit Wahrscheinlichkeit auf Leberabscess gestellt.

Der Krankheitsverlauf gestaltete sich derart, dass die Schwäche des Patienten stets zunahm, das Fieber einen intermittierenden Character annahm, die Lebervergrösserung und der Icterus sich stets gleich blieben und eine in den letzten Lebenstagen auftretende Pneumonie den Patienten hinwegraffte.

Während dieses Krankheitsverlaufes, der vom 5. bis 29. März an der Klinik und von diesem Tage bis zum Tode in der Wohnung des Patienten beobachtet wurde, trat am 20. März ein früher an diesem Harne nie beobachteter Geruch nach faulen Eiern auf. Die auf Schwefelwasserstoff mit dem Harne angestellten Proben[1]) ergaben, dass Schwefelwasserstoff in demselben enthalten sei.

Nachdem der wiederholte mikroskopische Befund im Harnsedimente eine Cystitis und ebenso irgendeine abnorme Communication mit dem Darme ausschlossen, der Harn auch stets klar gelassen wurde und erst nach längerem Stehen sich wolkenartige Trübungen in demselben bildeten, der Geruch auch mit dem Stehen des Harnes an Intensität zunahm, so lag die Vermuthung nahe, dass der Schwefelwasserstoffgehalt des Harnes bedingt sei durch einen abnormen Gährungserreger in demselben, welcher zur Schwefelwasserstoff-Ausscheidung führte.

Die darauf gerichteten bacteriologischen Untersuchungen führten zu folgenden Beobachtungen:

Abgenommen wurde, nachdem unter den entsprechenden Cautelen die Umgebung des Orificium urethrae gereinigt worden war, aus dem Harnstrahle.

Schon die ersten Culturen, die auf Agar-Agar und Gelatine angelegt wurden, waren Reinculturen eines Bacteriums, das folgende Wachsthumsverhältnisse darbot: a) auf Gelatine im Striche entwickeln sich entlang des Striches untereinander rasch confluierende, gegen die Peripherie zu wachsende Culturen von gelblich grauer Farbe, die Gelatine nicht verflüssigend. Die Ränder der Culturen

[1]) *v. Jaksch*, Klinische Diagnostik, IV. Auflage, 459, Schwarzenberg, Wien, 1895.

Digitized by Google
Original from UNIVERSITY OF MICHIGAN
Generated on 2019-07-08 20:07 GMT / http://hdl.handle.net/2027/mdp.39015043503450
Public Domain in the United States, Google-digitized / http://www.hathitrust.org/access_use#pd-us-google

sind gekerbt. Im Stiche rasche Entwicklung im Stichkanale und an der Oberfläche von den Stichkanalrändern gegen die Peripherie.

b) Auf Agar-Agar ist das Wachsthum bei einer Temperatur von 36—38° C. ein enorm rasches, so dass schon nach 12 Stunden eine 8 mm an der Basis breite, den ganzen Strich einnehmende Cultur vorhanden ist, die in dünnen Lagen deutlich irisiert und von weisslichgrauer Farbe ist. Der Rand der Cultur zeigt dieselbe Kerbung wie auf Gelatine.

Im Stiche dasselbe Wachsthum wie auf Gelatine.

c) Im Stiche in Zuckeragar tritt schon nach 3—6 Stunden Gasentwicklung auf.

d) Plattenculturen dieses Bacteriums auf Agar-Agar und Gelatine zeigen eine rasche Entwicklung von kreisrunden, anfangs weisslichgrauen, später leicht bräunlich erscheinenden Colonien, die nach 48 Stunden schon einen Durchmesser von 1 mm erreichen.

e) Auf Kartoffel nach 24 Stunden ein ausgebreitetes, glänzendes, feuchtes Häutchen, von unregelmässiger Begrenzung, das im weiteren Verlaufe zu einer bräunlichen Auflagerung auf der Kartoffelscheibe wird.

f) Auf Nährböden nach *Elsner*[1]) (Jodjodkaliumgelatine) rasche Entwicklung im Stichkanale und von den Rändern gegen die Peripherie.

g) In Bouillon tritt rasch Trübung ein und nach 24 Stunden ein weisslichgrauer, beim Schütteln in Fäden aufwirbelnder Satz.

h) Unter Sauerstoffabschluss gute Entwicklung. (Kalilauge, Pyrogallol.)

i) Milch wird zur Gerinnung gebracht.

k) Setzt man zu Agar-Agar spurenweise essigsaures Blei hinzu, so entwickeln sich bräunlich gefärbte Culturen.

Was das chemische Verhalten der Culturen anbelangt, so geben sie die Indolreaction.

Im mikroskopischen Bilde sieht man kleine kurze Stäbchen, deren Länge nicht viel die Breite überwiegt.

Die Bacillen nehmen Anilinfarbstoffe gut an, sind jedoch nicht nach Gram färbbar. Aus den vorliegenden Beobachtungen des Wachsthums, der Färbbarkeit, der Milchgerinnung und Indolreaction, halte ich das in diesem Falle aus dem Harne gezüchtete Bacterium für das Bacterium coli[2]) und die Schwefelwasserstoff-Entwicklung durch dieses bedingt, wie nachfolgende Versuche bestätigen. Ich

---

[1]) *Elsner*, Zeitschrift für Hygiene und Infectionskrankheiten *21*, 25, 1895.

[2]) *Savor*, Wiener klinische Wochenschrift *8*. 138, 161, 1895.

Digitized by Google
Original from UNIVERSITY OF MICHIGAN
Generated on 2019-07-08 20:07 GMT / http://hdl.handle.net/2027/mdp.39015043503450
Public Domain in the United States, Google-digitized / http://www.hathitrust.org/access_use#pd-us-google

versetzte mit diesen Culturen oder mit dem schwefelwasserstoffhaltigen Harne die verschiedensten Harne, sowohl eiweissfreie, als eiweisshältige, ferner Zuckerharne, nachdem ich selbe zuvor durch Kochen steril gemacht hatte, und in allen konnte ich schon nach 12 bis 24 Stunden Schwefelwasserstoff-Gährung beobachten, wie die in die Fläschchen hineingehängten Bleiacetatpapierstreifen anzeigten, während die zugleich mit denselben Harnen aufgestellten Controllproben keinen Schwefelwasserstoff entwickelten. Aber nicht bloss aus Harnen, auch aus Exsudatflüssigkeit war ich im Stande, das Gas zur Entwicklung zu bringen, wenn auch in diesen Fällen die Schwefelwasserstoff-Entwicklung in gar keinem Verhältnisse zu der aus den Harnen stand.

Die aus letzteren wieder gezüchteten Culturen zeigten stets dasselbe Verhalten, wie die ursprünglich verimpfte Cultur und entwickelten, selbst wieder verimpft, abermals Schwefelwasserstoff, sodass ihre schwefelwasserstoffentwickelnde Fähigkeit keine Abschwächung erfuhr.

Ein Nachweis von *Merkaptan,* wie diesen *Karplus*[1]) für sein schwefelwasserstoffentwickelndes Harnbacterium erbrachte, gelang mir nicht.

Die Versuche aus Nährlösungen, wie sie *v. Jaksch*[2]) für den Micrococcus ureae angegeben, in denen man das schwefelsaure Magnesium durch Zusatz verschiedener schwefelhaltiger Substanzen, als unterschwefligsaures Natrium und Rhodansalzen, Sulfonal ersetzt, Schwefelwasserstoff zur Entwicklung zu bringen, gelangen mir nicht, ebenso fiel ein Versuch, aus Peptonlösung Schwefelwasserstoff zu entwickeln, negativ aus.

Wo der Angriffspunkt der Schwefelwasserstoff-Entwicklung zu suchen ist, ob in den organischen Schwefelverbindungen oder den anorganischen, darüber konnte ich zu keinem Resultat kommen, nur das eine konnte ich bestätigen, dass der Eiweiss- oder Peptongehalt für die Schwefelwasserstoff-Entwicklung ganz irrelevant ist, indem die Schwefelwasserstoff-Gährung in den Harnen auftritt, ob sie Eiweiss enthalten oder nicht. Was nun die Hydriothionurie selbst betrifft, so konnte man folgendes beobachten:

Das einzige Symptom, welches zur Beobachtung kam, war der intensive Schwefelwasserstoffgeruch des Harnes auch nach nur kurz dauerndem Stehen. Frisch entleert, reagierte der Harn sauer und war klar.

---

[1]) *Karplus,* Virchows Archiv 131, 210, 1893.

[2]) *v. Jaksch,* Zeitschrift für phys. Chemie *5*, 396, 1881.

Digitized by Google
Original from UNIVERSITY OF MICHIGAN
Generated on 2019-07-08 20:08 GMT / http://hdl.handle.net/2027/mdp.39015043503450
Public Domain in the United States, Google-digitized / http://www.hathitrust.org/access_use#pd-us-google

In der Blase selbst konnte man nie eine grössere Gasansammlung beobachten, die sich hätte durch das Symptom der Pneumaturie bemerkbar machen müssen. Der Harnstrahl war continuierlich, glucksende Geräusche gegen Ende der Entleerung waren nie vorhanden. Irgend ein schädigender Einfluss auf die Blase, d. h. eine Cystitis war bis zum Tode des Patienten nicht vorhanden, man hätte doch sonst im Sedimente dafür Anhaltspunkte finden müssen. Eine Resorption von etwa vorhandenem Gas durch die Blasenwand und die hernach auftretenden Erscheinungen von Hydrothionaemie waren ebenfalls nicht nachzuweisen, denn das Blut zeigte sich bei der darauf gerichteten Untersuchung frei von Schwefelwasserstoff. (Verwendet wurden etwa 25 cm^3 Blut.)

Dass die Infection der Blase in unserem Falle durch die Urethra erfolgt wäre, ist vollkommen ausgeschlossen, da der Patient weder Incontinenz hatte, noch auch je auf der Klinik oder ausserhalb derselben der Harn künstlich entleert worden war.

Ob die Infection der Blase durch die Blut- oder Säftebahn erfolgt sei, darüber kann man kein Urtheil fällen, zumal die Section, die vielleicht hätte eine Aufklärung dieses klinisch nicht vollkommen durchsichtigen Falles bringen können, leider unmöglich war.

Die Forschungen der letzten Jahre haben bekanntlich gezeigt, dass das Bacterium coli[1]) durchaus nicht ein stets harmloser Darmparasit sei, sondern als Erreger von schweren Krankheitsprocessen in den verschiedensten Körperorganen auftreten kann.

---

[1]) Diesbezügliche Litteratur siehe *v. Jaksch*, klinische Diagnostik, 4. Auflage. 59, 1896.

Digitized by Google
Original from UNIVERSITY OF MICHIGAN
Generated on 2019-07-08 20:07 GMT / http://hdl.handle.net/2027/mdp.39015043503450
Public Domain in the United States, Google-digitized / http://www.hathitrust.org/access_use#pd-us-google

Generated on 2019-07-08 20:07 GMT / http://hdl.handle.net/2027/mdp.39015043503450
Public Domain in the United States, Google-digitized / http://www.hathitrust.org/access_use#pd-us-google
Digitized by Google
Original from
UNIVERSITY OF MICHIGAN

(Aus der medicinischen Klinik des Prof. Dr. *R. v. Jaksch.*)

ÜBER DEN STICKSTOFF- UND WASSERGEHALT DES BLUTES.

Von

Dr. LEOPOLD GOLDBACH,
Externarzt der Klinik.

Seit der Wiedergeburt der Medicin durch Einführung der Hilfswissenschaften, besonders der Chemie, in dieselbe, hat es nicht an chemischen Untersuchungen des Blutes gefehlt, die eine gewisse Exactheit erkennen lassen.

So haben sich Männer wie *Mulder,*[1]) *Simon, Andral* und *Gavaret*[2]) mit derartigen Untersuchungen befasst. Doch sind die Resultate dieser Forschungen für die Medicin nicht zu verwerthen, da einerseits die dazu verwendeten Methoden ganz und gar ungenau sind, andererseits die noch zu geringe Kenntnis der Chemie vieles lückenhaft erscheinen lässt. Wer hierüber Näheres zu erfahren wünscht, möge sich in der Arbeit von *R. v. Jaksch*[3]) umsehen. Ich übergehe darum die weiteren Arbeiten auf diesem Gebiete.

Es war nun ein grosser Fortschritt auf dem Gebiete der klinisch-chemischen Untersuchungsmethoden, als *R. v. Jaksch* die einfache von *Kjeldahl* angegebene Methode zur Bestimmung des Stickstoffs auch für das Blut anwandte. Die Resultate, welche man mit dieser Methode erhält, sind vollständig einwandsfrei, denn Controllbestimmungen, wobei gleichzeitig immer zwei Bestimmungen gemacht wurden, ergaben, dass die Resultate in vielen Fällen auf die zweite Decimalstelle übereinstimmten — in allen

---

[1]) *Mulder,* Versuch einer allgem. physiologischen Chemie 2, 1064, 1844—1855. Fr. Vieweg u. Sohn.

[2]) *Andral* und *Gavaret,* Annales de chim. et de phys. 75, 225.

[3]) *R. v. Jaksch,* Zeitschrift für klinische Medicin *23,* 188. 1893.

Digitized by Google
Original from UNIVERSITY OF MICHIGAN
Generated on 2019-07-08 20:07 GMT / http://hdl.handle.net/2027/mdp.39015043503450
Public Domain in the United States, Google-digitized / http://www.hathitrust.org/access_use#pd-us-google

Fällen aber war die erste Decimalstelle in beiden Bestimmungen gleich.

Zur Bestimmung des Stickstoffgehaltes des Blutserums verwendete ich gleich *v. Jaksch* dieselbe Methode.

Während nun auf die Weise Eiweissgehalt sowol des Blutes als auch des Blutserums sich genau und einfach bestimmen lassen, ist dies in Bezug auf den Wassergehalt, bezw. die Trockensubstanz, noch nicht der Fall. — Wir besitzen hier allerdings eine Methode, die ganz verlässliche Resultate liefert, welche gleichfalls *v. Jaksch*[1]) angewendet hat; doch ist diese Methode sehr zeitraubend und verlangt ein grösseres Quantum Blut.

Es war daher als ein sehr erfreulicher Fortschritt auf diesem Gebiete zu begrüssen, als *Stintzing* und *Gumprecht*[2]) eine Methode zur Trockenbestimmung des Blutes angaben, die innerhalb 24 Stunden ohne Mühe und mit einem Quantum Blut von höchstens 0·8 gr durchzuführen sei. Nichtsdestoweniger wird diese Methode niemals in der Medicin Eingang finden, da sie Resultate liefert, die alle bisherigen Kenntnisse auf diesem Gebiete über Bord wirft. Ich werde später auf die Ausführung dieser Methode, die sehr einfach ist, und auf die damit gewonnenen Resultate näher eingehen.

Es wäre überflüssig, die *Kjeldahl*-Methode genauer zu beschreiben, nur das eine möchte ich bemerken, dass ich zur Oxydation, die *Gunnig*'sche[3]) Mischung verwendete, die sich sehr gut bewährt hat. Ich beobachtete dabei nie, dass ein Kamin abgerissen worden oder ein Kölbchen gesprungen wäre, ja es gelang mir, innerhalb vier Stunden die Oxydation zu Ende zu führen.

Bezüglich der Wasserbestimmungen habe ich ebenfalls genau das Vorgehen von *R. v. Jaksch*[4]) befolgt. Ich gebe zu, dass diese Methode sehr zeitraubend ist, dass man hierbei vielen Zufällen ausgesetzt ist, welche die Beobachtung vernichten können, dafür aber sind die Resultate nach unseren gegenwärtigen Anschauungen vollkommen richtige und *exacte*. Neben dieser Methode wurde nun gleichzeitig die von *Stintzing* und *Gumprecht*[5]) angegebene versucht. Die Ausführung dieser Methode ist sehr einfach. Ich citiere im folgenden den Wortlaut der Angabe von *Stintzing* und *Gumprecht*. „Durch tiefen Einstich einer Lancette in die Fingerkuppe wird eine kleine Wunde gesetzt, aus welcher erforderlichen Falles bei mässigem

---

[1]) *v. Jaksch* l. c.

[2]) *Stintzing* und *Gumprecht*.

[3]) Siehe *v. Jaksch*, Klinische Diagnostik, IV. Auflage, 438, 1896.

[4]) *R. v. Jaksch* l. c. 190.

[5]) *Stintzing* und *Gumprecht*, Deutsches Archiv für klin. Med. *23*, 265, 1894.

Digitized by Google
Original from UNIVERSITY OF MICHIGAN
Generated on 2019-07-08 20:08 GMT / http://hdl.handle.net/2027/mdp.39015043503450
Public Domain in the United States, Google-digitized / http://www.hathitrust.org/access_use#pd-us-google

Druck auf das Mittelglied des betreffenden Fingers etwa fünf Tropfen = 0·2—0·3 gr Blut in das untergesetzte Schälchen herabfallen. — Sofort nach der Blutentnahme wird der Deckel aufgelegt, das Schälchen gewogen, darauf 24 Stunden bei 65—70° C offen getrocknet, dann wieder schnell zugedeckt und wieder gewogen."

Die Schälchen sind die von *Stintzing* angegebenen und von *Zeiss* in Jena gefertigten und wiegen durchschnittlich 5·5 gr. Dazu liesse sich folgendes bemerken:

Wenn das Blut durch die Luft tropfenweise in das Schälchen fällt, verliert es an Gewicht, und da dieser Gewichtsverlust sich addiert, so wird er bei der Rechnung auf Procente gewiss eine Zahl geben, die sich nicht ohne weiteres übergehen lässt. Diese Zahl wird um so grösser sein, je kleiner die einzelnen Tropfen sind, je länger die Zwischenräume zwischen der Tropfenbildung sind. Bei dem einzelnen Tropfen ist gewiss der Gewichtsverlust ein so minimaler, dass man ihn ohne einen Fehler zu begehen, nicht aber wenn man mehrere Tropfen, so 5—10, auffängt. Gesetzt den Fall, er beträgt bei einem Tropfen $^1/_{10000}$, so ist das bei 5 Tropfen $^5/_{10000}$, auf Procente berechnete $^5/_{100}$, eine Zahl, die bereits eine Bedeutung hat, allerdings nur für exacte Bestimmungen. Es ist ferner sehr unwahrscheinlich, dass Blut bei einer Temperatur von 65 bis 70° C durch 24 Stunden getrocknet, sein Wasser ganz abgiebt. Wollte man dies bei einer solchen Temperatur erreichen, so müsste man es mindestens durch 6—8 Trage trocknen, was doch gewiss ein sehr langwieriges Verfahren wäre, welches ausserdem noch den Nachtheil hätte, dass die Resultate doch ungenau wären. — Wenn *Stintzing* und *Gumprecht* behaupten, dass die Resultate der Controllversuche übereinstimmen, so beweist dies noch immer nicht, dass die gefundenen Werthe richtig sind — denn sie machen bei beiden Bestimmungen denselben Fehler, infolgedessen ist es ja sehr leicht möglich, dass die Controllversuche vollkommen gleich ausfallen.

Es scheint ja auch dabei auf *Exactheit* abgesehen zu sein, denn wozu zwei Bestimmungen, wenn man nur approximative Werthe haben will?

Man muss eben in allem, besonders aber in der Chemie, die Exactheit sich zum Principe machen. — Es sei mir gestattet, einen kleinen Vergleich anzuwenden. Wozu suchen wir nach genauen Methoden zur Zählung der Blutkörperchen oder zur Bestimmung des Hämoglobins? Wenn wir mit ungefähren Werthen zufrieden sein wollen, ist es ja ganz überflüssig, complicierte Apparate anzuwenden. Dazu genügt es, ein natives Blutpräparat anzusehen und

Digitized by Google
Original from UNIVERSITY OF MICHIGAN
Generated on 2019-07-08 20:07 GMT / http://hdl.handle.net/2027/mdp.39015043503450
Public Domain in the United States, Google-digitized / http://www.hathitrust.org/access_use#pd-us-google

man wird sofort entscheiden können, ob eine Vermehrung oder Verminderung der corpusculären Elemente vorhanden ist oder nicht, und doch benützt man in allen modernen Kliniken genaue Zählapparate. Ebenso ist eine Exactheit nothwendig bei anderen Untersuchungen und gerade in der Chemie gibt es ohne Exactheit überhaupt kein wirkliches Arbeiten. Ich will nicht behaupten, dass die Methode der Trockenbestimmung nach *R. v. Jaksch* vollkommen fehlerfrei ist und die Resultate, die damit gewonnen werden, unantastbar sind, aber die Methode vermeidet bei sorgfältiger Handhabung alle uns bekannten Fehler, selbstverständich nur diejenigen, die sich vermeiden lassen. — Fehler, die wir nicht kennen, sind wir auch nicht imstande zu unterlassen, umsomehr ist es aber auch unsere Pflicht, durch *exactes* Arbeiten die bekannten Fehlerquellen auszuschalten.

Wenn dieser Methode der Vorwurf gemacht wird, dass durch das Erhitzen auf 120° C und durch das Trocknen bis zu einer Zeit, wo keine Gewichtsabnahme eintritt, eine Zersetzung des Eiweisses stattfindet, so ist das unrichtig, denn bei dieser Temperatur zersetzt sich Eiweiss noch nicht, dazu gehört ein viel stärkeres Erhitzen.

Stintzing sagt weiter, man solle das heisse Gläschen wägen; und doch ist es jedem Chemiker bekannt, dass alle Körper, die heiss gewogen werden, auf der Wage an Gewicht abnehmen, man müsste also solange wägen, bis ein constanter Ausschlag eintritt; dazu gehört allerdings eine Wage, die $^1/_{10000}$ g noch prompt angibt. Das Gewicht, das man heiss gefunden, ist selbstverständlich grösser als jenes, welches man findet, wenn man unter einem Schwefelsäureexsiccator die Gläschen $^1/_2$ Stunde stehen liess. — Den Fehler, den man beim Wägen des heissen Gläschen begeht, zu schätzen, halte ich deshalb für unmöglich, weil man doch nur etwas schätzen kann, was einem von ungefähr bekannt ist. Noch auf eine Behauptung *Stintzings* möchte ich zurückkommen.

Er will nämlich den blutigen Schröpfkopf aus den Mitteln zur Gewinnung des Blutes vollständig entfernen. Meiner Ansicht nach ist dies nicht rationell; wenn es auch gelingt, mit 5 Tropfen Blut eine Stickstoffbestimmung nach *Kjeldahl* durchzuführen, so hat der blutige Schröpfkopf vor allem dort noch eine Bedeutung, wo man Stickstoff- respective Eiweissbestimmungen des Serums zu machen hat. Man muss weiter einen blutigen Schröpfkopf setzen, um den Eiweissgehalt des Blutes zu bestimmen, in allen jenen Fällen, wo derselbe stark herabgemindert ist; zum Schlusse bin ich auch der Ansicht, dass man bei der Trocken- und

Digitized by Google
Original from UNIVERSITY OF MICHIGAN
Generated on 2019-07-08 20:07 GMT / http://hdl.handle.net/2027/mdp.39015043503450
Public Domain in the United States, Google-digitized / http://www.hathitrust.org/access_use#pd-us-google

Wasserbestimmung den blutigen Schröpfkopf nicht entbehren kann, denn, wie aus den folgenden Resultaten hervorgeht, sind die mittelst der Methode von *Stintzing* und *Gumprecht* gefundenen Zahlen im Vergleiche zu denen mit unserer Methode gefundenen Zahlen viel geringer und niedriger, was freilich nach der verschiedenen Behandlung des Blutes leicht einzusehen ist. Ich nehme auch keinen Anstand, nach dem früheren zu behaupten, dass die Resultate unserer Methode gewiss genaue und exacte sind, während die mittelst der so genannten *Hygrämometrie* weniger verlässlich und brauchbar sind. — Es wäre daher wol zu wünschen, dass die Hygrämometrie von *Stintzing* und *Gumprecht* sehr bald zu den Untersuchungsmethoden gehöre, die nur eine geschichtliche, aber nicht dauernde Stelle in der Reihe der klinisch-chemischen Methoden einnehmen.

Anlangend die Zahl der weissen und rothen Blutzellen, hätte ich zu sagen, dass dieselbe mit dem *Thoma-Zeiss*'schen Apparat und Eisessig, respective *Toison*'scher Flüssigkeit bestimmt wurde.

Der Hämoglobingehalt wurde mittelst des Hämometers von *v. Fleischl* festgestellt.

Es folgen nun die Resultate meiner Untersuchungen und zwar zuerst die Fälle von Erkrankung der Leber.

Nr.	Name und Diagnose	N in 100 gr Blut	berechnet auf Eiweiss	N in 100 gr Serum	berechnet auf Eiweiss	Zahl der Erythrocyten	Zahl der Leukocyten	Hb Fleischl	Wasser in 100 gr Blut	Trockensubstanz in 100 gr Blut
1.	*F. A.*, Cirrhosis hepatis atroph.	2·73[1]	16·98	1·44	9·02	3.480.000	9000	75	81·43	21·06
2.	*U. A.*, Cirrhosis hepatis e lue	4·14	25·92	1·44	9·05	4.380.000	6000	80	74·64	20·28
3.	*B. E.*, Cirrhosis hepatis hypertroph.	3·08	19·25	1·50	9·77	3.200.000	8.400	65	80·46	19·16
4.	*F. F.*, Cirrhosis hepatis	3·23	20·21	1·52	9·51	3.420.000	7.600	70	79·43	19·74
5.	*M. J.*, Cirrhosis hepatis	3·43	21·48	1·35	8·49	3.960.000	10.000	75	77·74	20·25

Aus den hier mitgetheilten Beobachtungen ergibt sich, dass bei den 5 Fällen von Lebercirrhose für den Eiweissgehalt des Blutes

[1] Die hier angeführten Zahlen sind durchgehends Mittelwerthe aus zwei gleichzeitig ausgeführten Bestimmungen.

Digitized by Google
Original from UNIVERSITY OF MICHIGAN
Generated on 2019-07-08 20:07 GMT / http://hdl.handle.net/2027/mdp.39015043503450
Public Domain in the United States, Google-digitized / http://www.hathitrust.org/access_use#pd-us-google

Zahlen gefunden wurden, die von dem normalen Blute nicht abweichen.

Nur im Falle *2* ist der Eiweissgehalt des Blutes ein sehr hoher, 25·92. Es ist dies gewiss darauf zurückzuführen, dass der Patient, welcher einen hochgradigen Ascites hatte, als Diureticum durch lange Zeit 25 gr Urea pura bekam. Leider war es mir nicht möglich, nach dem Aussetzen der Urea-Therapie das Blut des Patienten wieder zu untersuchen. Ich werde später noch auf die Ursache der höheren Zahlen zurückkommen.

Die Werthe des Eiweissgehaltes des Serums bewegen sich ebenfalls innerhalb normaler Grenzen und es scheint, dass 1·4 % N eine constante Zahl ist, die auch mit der von *R. v. Jaksch*[1]) gefundenen übereinstimmt.

Die Zahl der rothen und weissen Blutkörperchen ergibt keine hochgradige Veränderung; nur die Zahl der Erythrocyten war etwas herabgesetzt, da es sich in allen 5 Fällen um Männer handelte, und 5000000 nie erreicht wurden; ebenso ist der Hämoglobingehalt etwas herabgemindert.

Der Wassergehalt zeigt ebenfalls keine sonderliche Aenderung er beträgt im Durchschnitte 79 %, eine Zahl, die nach den Untersuchungen von *R. v. Jaksch* eine etwas hohe ist.

Der für die Trockensubstanz gefundene Werth ist ebenfalls mit früheren Beobachtungen übereinstimmend und beträgt im Mittel 20 %.

Daraus geht hervor, dass die Leber-Cirrhose zu keiner wesentlichen quantitativen Veränderung des wichtigsten Bestandtheiles des Blutes, des Eiweisses, führt.

II. Erkrankungen des Herzens.

Es wurden nur zwei Fälle untersucht; der eine Fall wegen der Complication mit secundärer Lebercirrhose, der zweite Fall experimenti causa, um zu sehen, ob die Urea den Stickstoffgehalt des Blutes erhöhe.

---

[1]) *R. v. Jaksch,* l. c.

Digitized by Google
Original from UNIVERSITY OF MICHIGAN
Generated on 2019-07-08 20:07 GMT / http://hdl.handle.net/2027/mdp.39015043503450
Public Domain in the United States, Google-digitized / http://www.hathitrust.org/access_use#pd-us-google

Nr.	Name und Diagnose	N in 100 gr Blut	berechnet auf Eiweiss	N in 100 gr Serum	berechnet auf Eiweiss	Zahl der rothen Blutzellen	Zahl der weissen Blutzellen	Hb-Gehalt	Wasser in 100 gr Blut	Trockensubstanz
1.	*P. F.*, Vitium cordis	2·64	16·52	1·29	8·07	3.620.000	7.200	65	82·45	19·43
2.	*H. A.*, Vitium cordis	2·87	17·94	1·42	8·91	4.268.000	5.400	75	80·25	20·43
2a.	Derselbe Fall	3·31	20·81	1·42	8·96	4.340.000	5.800	75	80·17	19·15
									82·14[1]	17·26[1]

[1] Nach *Stintzing* und *Gumprecht*.

In diesen beiden Fällen ist der Eiweissgehalt des Blutes beträchtlich herabgesetzt, besonders tritt dies im Falle 1 deutlich zu Tage; in demselben ist es dadurch erklärlich, dass bei dem Patienten ein sehr mächtiger Ascites vorhanden war, welcher bereits mehrmals zuvor punktiert worden war.

Der zweitangeführte Fall zeigt ebenfalls einen etwas niedrigen Eiweissgehalt, welcher aber nicht durch eine Incompensation von Seiten des Herzens erklärt werden kann.

Die sub 2a angeführten Zahlen beziehen sich auf eine spätere Untersuchung. Patientin bekam durch drei Tage 15, 20, 25 gr Urea pura, um zu sehen, ob der Stickstoffgehalt des Blutes erhöht würde. Gleichzeitig erhielt sie eine möglicht *N* freie Nahrung. Die Resultate zeigen wol zur Genüge, dass wirklich die Urea dasjenige Moment ist, welches im Falle 2 der Tabelle I den hohen Werth für N hervorgebracht hat.

Der *N*-Gehalt des Serums ist in dem ersten Falle ebenfalls ein sehr niedriger, während er im 2. Falle normale Werthe zeigt; dass in beiden Fällen, trotzdem beide Decimalzahlen gleich sind, differente Werthe für den Eiweissgehalt angegeben sind, hat seinen Grund darin, dass die 3. und 4. Decimalstelle in beiden Fällen verschiedene waren. Die Werthe für Wasser- und Trockensubstanz sind in dem ersten Falle etwas höher respective geringer, was durch den Ascites erklärt ist, obzwar, wie *R. v. Jaksch* nachgewiesen hat, Ascites und Wassergehalt nicht jedesmal parallel gehen müssen — im zweiten Falle normal. Die zwei noch in der Rubrik Wasser- und Trockensubstanz angeführten Werthe beziehen sich auf die Methode von *Stintzing* und *Gumprecht*. Die damit gefundenen Zahlen stimmen auch mit den von jenen Autoren angegebenen Werthen überein, ohne

Digitized by Google
Original from UNIVERSITY OF MICHIGAN
Generated on 2019-07-08 20:08 GMT / http://hdl.handle.net/2027/mdp.39015043503450
Public Domain in the United States, Google-digitized / http://www.hathitrust.org/access_use#pd-us-google

jedoch aus den obigen Gründen auf Genauigkeit Anspruch zu haben. — *Um einen allgemeinen Schluss ziehen zu können ist die Zahl der untersuchten Fälle viel zu gering, es scheint aber doch, als ob der Eiweissgehalt nach mehreren Punktionen sinken würde.*

III. Diabetes mellitus.

Gerade bei dieser Erkrankung gieng ich mit grossem Interesse an die Untersuchung und habe es deshalb auch nicht unterlassen, das Verfahren von *Stintzing* und *Gumprecht* dabei auszuführen. Es stellte sich nun dabei heraus, dass die damit gefundenen Werthe weit hinter meinen Zahlen zurückbleiben, während sie mit den von *Grawitz*[1]) angegebenen Werthen, der dieselbe Methode angewendet hat, übereinstimmen. Die Besorgnis, dass durch das Erhitzen auf 120° C bei unserem Verfahren sich eine neue Fehlerquelle erschliessen könnte durch Schwinden der Zuckersubstanz, ist hinfällig, da ja dazu der Siedepunkt des Traubenzuckers erreicht werden müsste, der noch weit über 120° C liegt.

Betrachtet man die Tabelle, so hat es auch den Anschein, als ob ich ein Deficit von Eiweiss dabei zu verzeichnen hätte. Dies erklärt sich einfach dadurch, dass die fehlenden 5—6 % Eiweiss sicherlich vertreten werden durch den reichen Zuckergehalt des Blutes. Infolgedessen ist der Eiweissgehalt des Blutes nicht geringer, aber die Trockensubstanz ist deshalb abnorm erhöht oder, was dasselbe sagt, der Wassergehalt ist bedeutend herabgesetzt.

Die von mir gefundenen Zahlen stimmen mit den Angaben von *v. Jaksch*[2]) vollkommen überein und die gegentheiligen Angaben *Stintzing's* und *Gumprecht's* sind eben dadurch bedingt, dass ihre Methode die erwähnten Fehler birgt.

Es ist also der Diabetes mellitus gewiss eine Erkrankung, bei welcher die Trockensubstanz bedeutend erhöht ist, während der Wassergehalt in demselben Masse vermindert ist. Der Eiweissgehalt zeigt eine Verminderung nur, wenn hochgradige Veränderungen im Stoffwechsel und Stickstoffgleichgewichte vorhanden sind.

---

[1]) *Grawitz*, Klinische Pathologie des Blutes. 1896.

[2]) *R. v. Jaksch*, l. c. S. 205.

Digitized by Google
Original from UNIVERSITY OF MICHIGAN
Generated on 2019-07-08 20:08 GMT / http://hdl.handle.net/2027/mdp.39015043503450
Public Domain in the United States, Google-digitized / http://www.hathitrust.org/access_use#pd-us-google

Nr.	Name	N in 100 gr Blut	berechnet auf Eiweiss	N in 100 gr Serum	berechnet auf Eiweiss	Zahl der Erythrocyten	Zahl der Leukocyten	Hb-Gehalt	Wasser in 100 gr Blut	Trockensubstanz
1.	*B. F.*	3·05	19·05	1·64	10·27	4.070.000	5.800	70	76·82	22·97
2.	*P. E.*	3·23	20·29	1·35	8·46	4.720.000	6.200	85	73 82	25·91
									79·42[1]	22·50[1]
3.	*P. R.*	3·14	19·63	1·52	9·50	3.680.000	8.200	70	80·04	20·74
									81·87[1]	17·16[1]

[1] Nach *Stintzing* und *Gumprecht*.

IV. Leukämie.

Von dieser Erkrankung standen mir zwei Fälle zur Verfügung, beide waren bereits ziemlich fortgeschritten.

Nr.	Name	N in 100 gr Blut	berechnet auf Eiweiss	N in 100 gr Serum	berechnet auf Eiweiss	Zahl der rothen Blutzellen	Zahl der Leukocyten	Hb-Gehalt	Wasser in 100 gr Blut	Trockenbestimmung
1.	*C. A.*	2·92	18·25	1·33	8·32	3.150.000	450.000	50	79·45	20·14
									81·87[1]	17·86[1]
2.	*R. J.*	2·41	15·06	1·41	8·82	3.402.000	512.000	50	81·46	18·35
									82·48[1]	20·01[1]

[1] Nach *Stintzing* und *Gumprecht*.

Es geht aus der Tabelle hervor, dass der Eiweissgehalt im Blute hochgradig vermindert ist, aber nicht im Serum; hier ist die Verminderung entweder nur sehr gering, oder sie fehlt vollständig. Es ist nun sehr merkwürdig, dass *Stintzing* und *Gumprecht*[1]) behaupten, dass bei der Leukämie eine Zunahme des Eiweissgehaltes stattfinden soll. Dies zu erklären bin ich allerdings nicht in der Lage, wol aber spricht für die Richtigkeit meiner Zahlen die Thatsache, dass *R. v. Jaksch* bei der Leukämie die gleichen Werthe fand. Die Werthe für Wasser und Trockensubstanz sind verhältnismässig niedrig.

V. Krankheiten, die mit Icterus einher gehen.

Es wurden zwei Icterische untersucht; in dem ersten Falle handelte es sich um einen einfachen gastroduodenalen Icterus, in

[1]) *Stintzing* und *Gumprecht*, Deutsches Archiv für klin. Med. *23*, 291. 1894.

Digitized by Google
Original from UNIVERSITY OF MICHIGAN
Generated on 2019-07-08 20:08 GMT / http://hdl.handle.net/2027/mdp.39015043503450
Public Domain in the United States, Google-digitized / http://www.hathitrust.org/access_use#pd-us-google

dem zweiten wahrscheinlich um einen Icterus, bedingt durch einen malignen Tumor.

Nr.	Name und Diagnose	N in 100 gr Blut	berechnet auf Eiweiss	N in 100 gr Serum	berechnet auf Eiweiss	Zahl der rothen Blutzellen	Zahl der weissen Blutzellen	Hb-Gehalt	Wasser in 100 gr Blut	Trockensubstanz
1.	*K. J.*, Icterus catarrhalis	2·96	18·50	1·34	8·38	4.008.000	10.000	75	80·07	18·53
									82·14[1]	16·52[1]
2.	*M. J.*, Icterus, Ca. ventric., sec. hepat.	3·07	19·18	1·36	8·50	3.140.000	12.000	55	80·84	19·11
									78·84[1]	20·01[1]

[1] Nach *Stintzing* und *Gumprecht*.

In beiden Fällen ist der Eiweissgehalt des Blutes beträchtlich herabgesetzt; in dem ersten Falle ist der Icterus als solcher dafür verantwortlich zu machen, da sonst kein Moment da war, welches die Herabminderung erklären würde.

Im zweiten Falle, wo ein maligner Tumor da ist, erklärt sich der geringe Eiweissgehalt viel ungezwungener.

Der Wassergehalt und die Menge der Trockensubstanz bewegen sich in annäherend normalen Grenzen.

Die Erythrocyten und der Hämoglobingehalt zeigen in dem einen Falle eine leichte, in dem zweiten eine hochgradige Verminderung, was durch die Cachexie des Individuums erklärt ist. Die Leukocyten sind normal in Bezug auf ihre Zahl.

VI. Vergiftungen.

Untersucht wurden zwei Fälle von Vergiftungen, ein Fall von Phosphor-Vergiftung und einer von acuter Schwefelkohlenstoff-Vergiftung.[1]) Der Eiweissgehalt des Blutes zeigt bei der Phosphor-Vergiftung einen vollständig normalen Werth, wie dies auch *R. v. Jaksch*[2]) gefunden hat. Die Zahl der rothen Blutzellen ist erhöht, eine Thatsache, die ebenfalls aus unserer Klinik von *Taussig*[3]) und *v. Jaksch*[4]) angegeben wurde. Die Zahl der Leukocyten und der Hämoglobingehalt sind normal.

Was den Fall von Schwefelkohlenstoff-Vergiftung betrifft, so ist der Eiweissgehalt ein niedriger. Der Mann war nicht cachektisch

[1]) Siehe *Pichler*, diese Zeitschrift S. 403.
[2]) *R. v. Jaksch*, l. c. S. 204.
[3]) *Taussig*, Archiv für experimentelle Pathologie *30*, 161, 1892.
[4]) *R. v. Jaksch*, Deutsche med. Wochenschrift *19*, 10, 1893.

Digitized by Google
Original from UNIVERSITY OF MICHIGAN
Generated on 2019-07-08 20:08 GMT / http://hdl.handle.net/2027/mdp.39015043503450
Public Domain in the United States, Google-digitized / http://www.hathitrust.org/access_use#pd-us-google

und man könnte den geringen *N*-Gehalt auf die Vergiftung zurückführen.

Der Eiweissgehalt des Serums ist der niedrigste in der ganzen Beobachtung, wodurch dies hervorgerufen ist, bin ich ebenfalls nicht in der Lage anzugeben. Das Verhalten der Blutkörperchen und des Hämoglobins ist nahezu normal. Ich möchte aus der Verminderung des Eiweissgehaltes bei diesem *einem* Falle *nicht* den Schluss ziehen, *dass dieselbe eine der Schwefelkohlenstoff-Vergiftung eigene Erscheinung sei.*

Die Werthe für die Trockensubstanz bewegen sich in beiden Fällen in normalen Grenzen.

Nr.	Name und Diagnose	N in 100 gr Blut	berechnet auf Eiweiss	N in 100 gr Serum	berechnet auf Eiweiss	Zahl der rothen Blutzellen	Zahl der Leukocyten	Hb-Gehalt	Wasser in 100 gr Blut	Trockensubstanz
1.	*S. A.*, P-Vergiftung	3·65	22·81	1·40	8·75	5.920.000	6.200	85	81·04	18·79
									82·95[1]	17·02[1]
2.	*F. F.*, CS_2-Vergiftung	2·27	14·23	0·92	5·80	4.600.000	10.000	90	81·25	19·90

[1] Nach *Stintzing* und *Gumprecht.*

Zum Schlusse erwähne ich noch drei Fälle, von denen der eine besonders wegen der Art der Erkrankung (es handelte sich nämlich um eine geheilte Lues cerebri mit sehr zahlreichen Blutplättchen), der zweite Fall war ein Morbus Basedowii; der dritte betraf eine Osteomolakische.

Das Blut zeigt in allen Fällen vollständig normale Verhältnisse, sowol inbezug auf den Eiweissgehalt als den Wassergehalt und die Menge der Trockensubstanz.

Nr.	Name und Diagnose	N in 100 gr Blut	berechnet auf Eiweiss	N in 100 gr Serum	berechnet auf Eiweiss	Zahl der Erythrocyten	Zahl der Leukocyten	Hb-Gehalt	Wasser in 100 gr Blut	Trockensubstanz
1.	*T. F.*, Lues cerebri	3·47	21·72	1·55	9·72	5.210.000	12.000	75	78·42	20·99
2.	*K. A.*, Morbus Basedowii	3·62	22·63	1.22	7·67	4.220.000	10.000	85	78·84	20·91
3.	*R. A.*, Osteomalacia	3·30	20·62	1·47	9·19	—	—	—	79·16	—

Digitized by Google
Original from UNIVERSITY OF MICHIGAN
Generated on 2019-07-08 20:08 GMT / http://hdl.handle.net/2027/mdp.39015043503450
Public Domain in the United States, Google-digitized / http://www.hathitrust.org/access_use#pd-us-google

Fasst man die gesammten Beobachtungen zusammen, so ergibt sich, dass der Eiweissgehalt des Blutes wechselt, je nach dem Zustande des Individuums.

Der Serumgehalt des Blutes scheint eine constante Zahl zu sein, eine Beobachtung, die auch *R. v. Jaksch* in seinen Untersuchungen gemacht hat; wo etwas höhere Werthe für das Serum auftreten, könnte dies dadurch bedingt sein, dass beim Abnehmen des Serums mittelst Pipette sehr leicht einzelne Blutkörperchen mitgenommen werden und dadurch höhere Werthe sich ergeben.

Im Allgemeinen stimmen die Werthe mit den Beobachtungen *R. v. Jaksch's* und *Biernacki's*[1]) überein, während sie aus den angegebenen Gründen den Angaben *Stintzings* und *Gumprechts* widersprechen.

---

[1]) *Biernacki*, Zeitschrift für klin. Medicin *24*, 460, 1894.

Digitized by Google
Original from UNIVERSITY OF MICHIGAN
Generated on 2019-07-08 20:08 GMT / http://hdl.handle.net/2027/mdp.39015043503450
Public Domain in the United States, Google-digitized / http://www.hathitrust.org/access_use#pd-us-google

(Aus der medicinischen Klinik des Prof. *R. v. Jaksch* in Prag.)

EIN CASUISTISCHER BEITRAG ZUR KENNTNIS DER GEHIRNLUES.

Von

Dr. SIEGMUND KOHN,
Externarzt der Klinik.

(Hierzu 2 Figuren im Texte.)

Die luetischen Erkrankungen des Gehirns nehmen unter allen Gehirnerkrankungen sicherlich eine der ersten Stellen ein. Die Literatur darüber, besonders die Zahl der casuistischen Mittheilungen ist sehr gross. Wenn ich dennoch an die Veröffentlichung eines Falles gehe, so veranlassen mich dazu das grosse klinische und anatomische Interesse, welches derselbe bot sowie die Ueberzeugung, dass bei den wechselnden und verschiedenen Bildern, unter denen wir der Gehirnlues begegnen, jeder einzelne Fall einen Fortschritt in der topographischen Diagnostik und in Folge dessen in dem durch die Diagnose bedingten therapeutischen Vorgehen bedeuten kann.

Allerdings ist die Besprechung der Therapie und der eventuelle Rückgang der Krankheitserscheinungen bei dem zu schildernden Patienten unmöglich, denn er starb an einem während des Aufenthaltes auf der Klinik eingetretenen anderen Leiden, noch ehe ein Erfolg der Therapie auffällig geworden war.

Doch die Analogie mit so vielen in der Literatur beschriebenen Fällen liess sicherlich einen eclatanten Erfolg erwarten.

Marschner[1]) berichtet aus unserer Klinik zur Genüge über die Erfolge der Schmierkur sowol bei Erkrankungen des centralen Nervensystems als auch bei peripheren Erkrankungsformen. Es sind

[1]) *Marschner*, Zeitschrift für Heilkunde *17*, 1, 1896.

Digitized by Google
Original from UNIVERSITY OF MICHIGAN
Generated on 2019-07-08 20:08 GMT / http://hdl.handle.net/2027/mdp.39015043503450
Public Domain in the United States, Google-digitized / http://www.hathitrust.org/access_use#pd-us-google

das sowol Fälle, bei denen früher überstandene Lues sicher nachgewiesen worden war, als auch solche, bei denen sie sicherlich nicht vorhanden war.

Zur Zeit des Eintrittes unseres Patienten hatten wir Gelegenheit, folgendes aufzunehmen.

K. M., 62 J. alter Tagelöhner.

Anamnese: Eltern an dem Patienten unbekannter Krankheit gestorben. Frau und 2 Kinder sind vollständig gesund. Frau des Patienten hat niemals abortiert. Vor 20 Jahren Gelenksrheumatismus von zwanzigwöchentlicher Dauer, hierauf in kurzer Aufeinanderfolge mehrere fieberhafte, durch einige Tage andauernde Erkrankungen. Vor 45 Jahren war Patient mit Ulcus durum inficiert, machte damals eine Schmierkur durch. Sein jetziges Leiden entwickelte sich allmählich vor 10 Jahren unter Kopfschmerz, Schwindelgefühl, Schwerhörigkeit, allmählicher Abnahme des Sehvermögens, ohne dass Doppeltsehen beobachtet worden wäre. Vor 6 Jahren bemerkte man am Patienten, dass er schiele, wobei das l. Auge stets nach aussen abwich. Eine Operation, der sich der Patient vor 4 Jahren unterzog, hatte nach seiner strikten Aussage eine geringe Besserung zufolge, doch erreichte er nie eine normale Augenstellung.

Status praesens: Der somatische Teil bietet bis auf einen hohen Grad von Arteriosclerose und auf die durch diese bedingten Erscheinungen nichts Abnormes. Auf der Rückenhaut fand sich eine ausgebreitete, serpiginös begrenzte, narbige Fläche.

Nervenstatus.

Olfactorius: keinerlei Störung.

Opticus, Oculomotorius, Trochlearis, Abducens.

Augenhintergrund: *normal.*

Links totale, nicht ganz complete Ophthalmoplegie.

Die Bewegungen des rechten Auges nach allen Richtungen hin frei, links nur nach innen möglich; bei allen Bewegungen des rechten Bulbus bleibt das linke Auge in der Richtung nach oben und aussen unbeweglich stehen. Die Rollbewegung des rechten Auges normal, links nur bei Bewegung nach oben möglich.

Trigeminus: In der Gegend der Incisura supra-et infraorbitalis, am Foramen ment. sin. Druckschmerzpunkte, Geschmackssinn normal, Kaubewegungen ungestört.

Facialis: Keine Störung zur Zeit des Eintritts des Patienten.

Acusticus: Keinerlei nervöse Störung; als Ursache der Schwerhörigkeit wurde ein beiderseitiger chronischer Mittelohrkatarrh gefunden.

Digitized by Google
Original from UNIVERSITY OF MICHIGAN
Generated on 2019-07-08 20:08 GMT / http://hdl.handle.net/2027/mdp.39015043503450
Public Domain in the United States, Google-digitized / http://www.hathitrust.org/access_use#pd-us-google

Glossopharyngeus, Vagus, Recurr. Hypoglossus. Nichts Pathologisches bemerkbar. Sowol die active als die passive Beweglichkeit an beiden oberen wie unteren Extremitäten gut erhalten, keinerlei Coordinationsstörungen, keine Erscheinungen von Spasmus oder von Zittern.

Die genaue Prüfung der Sensibilität des Patienten ergab vollkommen normalen Befund, ebenso verrieth die Reflexerregbarkeit der Haut und der Sehnen nichts Abnormes.

Im *weiteren Verlaufe* konnten an dem Patienten einige neue Erscheinungen beobachtet werden. Unter anderem wurde eine leichte Parese des rechten Facialis im Mundtheile beobachtet, dann fiel ein stetig zunehmender Krampf in der Stirn-Muskulatur auf. Die Kopfschmerzen, das Schwindelgefühl wurden heftiger, die Sehschärfe nahm ebenfalls stetig ab, ebenso konnte Nystagmus beobachtet werden.

Als Herr Prof. *Czermak* die Güte hatte, den Patienten zu untersuchen, gab er folgenden Befund ab:

Vollst. Lähmung des		unvollst. Lähmung des
Obliqu. sup.		Orbicul. orbit.
Rectus super.	oculi sin.	Levator palp. sup.
Rectus inf.		Rectus int.
Sphincter pupill.		Rectus ext.
		Muscul. cil.

Aber auch Parese des Nerv. abduc. dext. und des Musc. rect. sup. D. Seit.

L. c.Ssch. 6/18 0 C	R. c.Ssch. 6/12 0 C
Sn. 3·5, + 4·0 Sn. *1·0*	Sn. 3·5, + 4·0 *0·6*

Gleichzeitig wurde damals (4./XI. 1895) das Gesichtsfeld aufgenommen, welche Aufnahme hier wiedergegeben ist (Fig. I und II).

Digitized by Google
Original from UNIVERSITY OF MICHIGAN
Generated on 2019-07-08 20:08 GMT / http://hdl.handle.net/2027/mdp.39015043503450
Public Domain in the United States, Google-digitized / http://www.hathitrust.org/access_use#pd-us-google

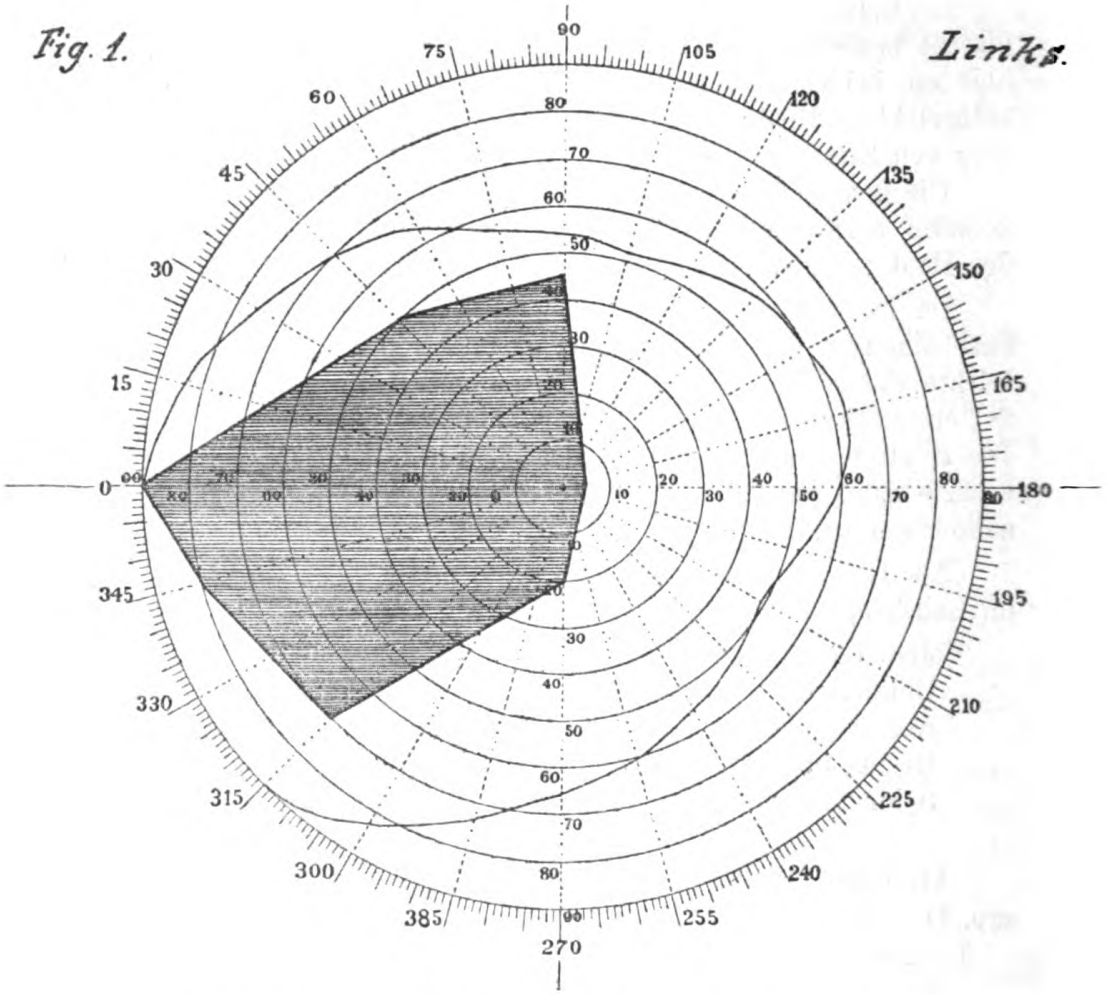

Als am 12. November der Patient von Prof. *v. Jaksch* seinen Hörern demonstriert wurde, bestanden die Erscheinungen nahezu unverändert fort. Dass es sich um eine Lues cerebri handle, stand nahezu fest, denn die Erscheinungen einer totalen äusseren Ophthalmoplegie, einer Parese des Abducens des anderen Auges, der intensive Kopfschmerz, der des Nachts sich steigerte, die vor vielen Jahren überstandene Primäraffection sprachen entschieden dafür. Es wurde die klinische *Diagnose* gestellt auf:

Lues inveterata unter dem Bilde der Meningitis basil. syphilitica mit Ophthalmoplegia externa und Hemianopsia dextra [1]) (Vermuthlicher Sitz mittlere Schädelgrube hinter dem Chiasma nervorum opticorum); Arteriosclerosis.

[1]) Die Erscheinungen der Hemianopsie, sowie die Verlegung des Herdes nur an eine Gehirnstelle sollen später besprochen werden.

Digitized by Google
Original from UNIVERSITY OF MICHIGAN
Generated on 2019-07-08 20:08 GMT / http://hdl.handle.net/2027/mdp.39015043503450
Public Domain in the United States, Google-digitized / http://www.hathitrust.org/access_use#pd-us-google

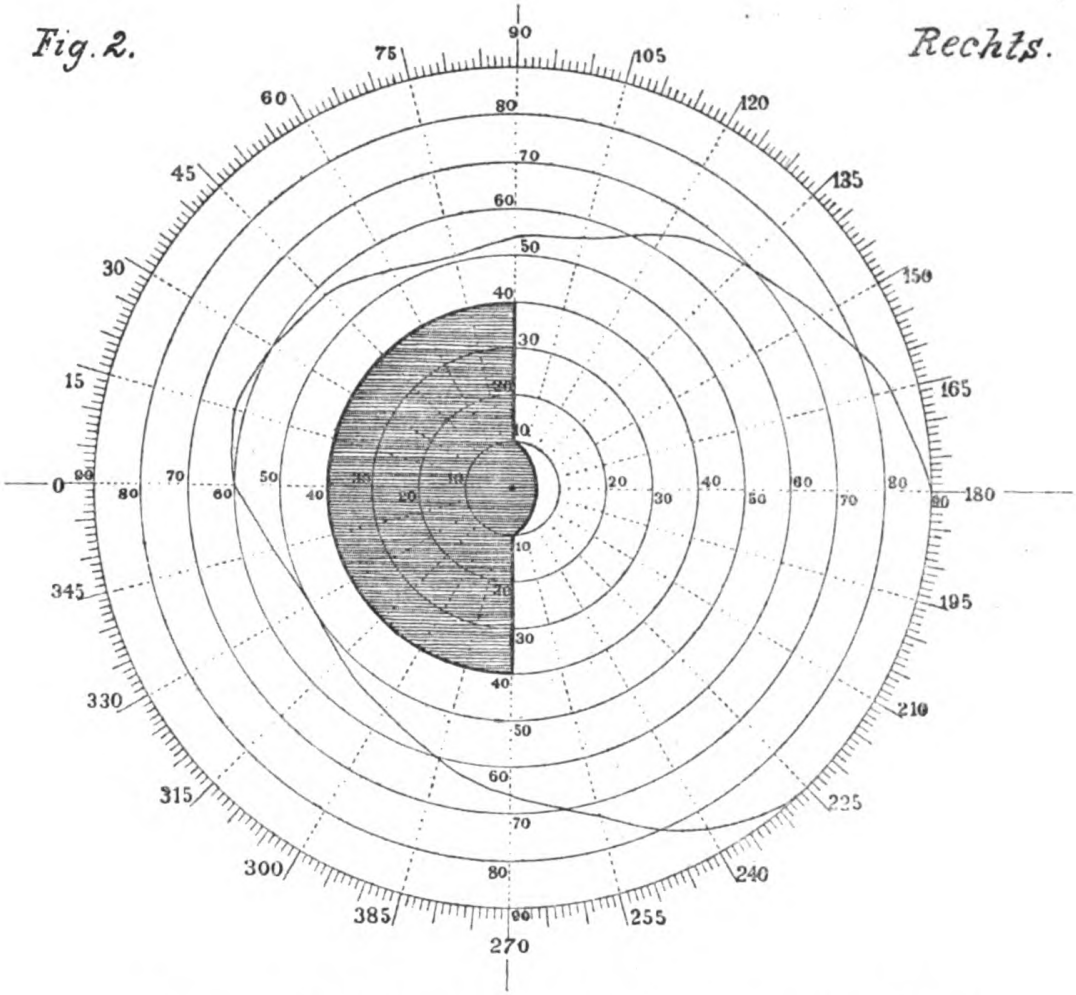

Therapie: Schmierkur (3 gr pro die). *Decursus.* Noch ehe ein Schluss aus der Wirkungsweise unseres therapeutischen Vorgehens gezogen werden konnte, trat beim Patienten, drei Tage nach eingeleiteter Schmierkur, eine mit hohem Fieber einsetzende acute Erkrankung auf. Es bestanden Anfangs profuse Durchfälle, Milztumor, Schmerzhaftigkeit constant und intensivst in der Ileocoecalgegend. Herpes nasalis et labialis.

Schon 5 Tage darauf ausgeprägte Erscheinungen einer beiderseitigen hypostatischen Pneumonie (Gramfärbung — zahlr. charakt. Diplococcen.)

Unmittelbar ante mortem: Eine ziemlich grosse Resistenz in der Fossa iliaca dextra, Oedeme beider Beine, eine Keratitis e lagophthalmo, Parese beider Beine mit ausgesprochenen Sensibilitätsstörungen, aus denen jedoch bei der ziemlich hochgradigen Be-

Digitized by Google
Original from UNIVERSITY OF MICHIGAN
Generated on 2019-07-08 20:08 GMT / http://hdl.handle.net/2027/mdp.39015043503450
Public Domain in the United States, Google-digitized / http://www.hathitrust.org/access_use#pd-us-google

nommenheit des Patienten kein sicherer Schluss gezogen werden konnte. Singultus, Erbrechen.

Am 24./XII. Exitus letalis.

Die am 25./XII. vorgenommene path.-anat. Section (ausgeführt von Herrn Prof. *Chiari*) ergab:

Ulceratio et perforatio processus vermiformis subsequente peritonitide suppurativa chronica. *Dysenteria recens.* Bronchitis catarrhalis. Pneumonia lobularis bilateralis. Endarteriitis chronica deformans. Encephalomalacia multiplex. Inflammatio chronica gummosa renis sinistri. Orchitis fibrosa gummosa dextra. Neuritis nn oculomotorii et abducentis sinistr. Cicatrices cutis thoracis. Thrombosis marantica venar. extremitatum infer. Infarct. haemorrhagic. pulmon. sinistr. Keratitis sinistra. Ulcera laryngis catarrhalia.

Aus dem Obduktionsprotokolle führe ich folgende wichtige Stellen an:

„An der linken Grosshirnhemisphäre von aussen ein Erweichungsherd an der medialen Fläche des Occipitallappens wahrzunehmen, welcher den unteren Rand des Cuneus und den oberen Rand des Gyrus occipitotemporalis inferior medialis betrifft, in der Richtung von vorne nach hinten 4 cm, von oben nach unten 2 cm misst. Das hintere Ende dieser Erweichungsstelle reicht ganz nahe an die Spitze des Occipitallappens. Beim Einschneiden in den linken Occipitallappen entsprechend der Fissura calcarina ist zu sehen, wie im Bereiche der gesammten Erweichung die Corticalis und das Mark bis zum Ependym hin zerstört sind. Bei Lamellierung beider Grosshirnhemisphären nach *Pitres* zeigt sich an mehreren Stellen weitere umschriebene Erweichung, so ein erbsengrosser Heerd im Nucleus caudatus sinister, ein ebensolcher im Thalamus opticus dexter und ein 1 cm^3 grosser Heerd in der Corticalis und unterliegenden Markmasse des Gyrus angularis dexter.“

„Auf Querschnitten durch Pons und Medulla oblongata, von denen der erstere durch das obere Ende des Pons und der letztere durch das obere Ende der Medulla oblongata geführt wurde, keine Structurveränderung wahrzunehmen. Die Untersuchung der basalen Hirnnerven erweist am intracraniellen Theile des Nervus oculomotorius sinister eine spindelige Verdickung, wobei auch die Farbe dieses Nerven gegenüber der rein markweissen Farbe des Nervus oculomotorius dexter ins röthliche verändert erscheint. Auch der Nervus abducens sinister gegenüber dem dexter etwas dicker. An den Nervi trochleares normale Verhältnisse, ebenso an den übrigen basalen Hirnnerven keine pathologischen Veränderungen.“

Digitized by Google
Original from UNIVERSITY OF MICHIGAN
Generated on 2019-07-08 20:08 GMT / http://hdl.handle.net/2027/mdp.39015043503450
Public Domain in the United States, Google-digitized / http://www.hathitrust.org/access_use#pd-us-google

„Die rechte Niere gewöhnlich gross, von mittlerem Blutgehalte, mit glatter Oberfläche. Die linke Niere bedeutend kleiner, mit umfänglichen Narben versehen, dabei auch an vielen Stellen, im Bereiche der Pyramiden gelb, trocken, nekrotisch. Diese Nekrose betrifft hie und da auch die Papillen. Die beiden Nierenarterien stark erweitert und in ihrer Wand verkalkt."

„Der linke Hoden gewöhnlich beschaffen, der rechte von schwieligen Stellen durchsetzt. Die Höhle der Tunica vaginalis propria dextra obliteriert."

„Das Rückenmark gleich seinen Meningen von mittlerem Blutgehalte, dabei von gewöhnlicher Durchschnittszeichnung."

„Bei der mikroskopischen Untersuchung der linken *Niere* fand sich in derselben hochgradige chronische interstitielle Entzündung der Rinde mit Endarteriitis chronica proliferans und herdweiser Nekrose in den Pyramiden, sowie auch von Schwielen umschlossene Nekroseherde an der Grenze von Corticalis und Pyramiden."

„Die mikroskopische Untersuchung der schwieligen Partieen des rechten *Hodens* ergab hochgradige chronische Entzündung mit Bindegewebswucherung und Atrophie der Samenkanälchen und weiters kleinste gummöse Heerde mit ganz umschriebener Verkäsung und einzelnen Riesenzellen."

Das *Rückenmark,* welches nach Formolhärtung in der Höhe des 5. Cervicalsegmentes, des 6. Rücken- und des 3. Lendensegmentes an Querschnitten mikroskopisch untersucht wurde, zeigte sehr reichliche Corpora amylacea namentlich in den Hintersträngen, sonst aber keine pathologischen Veränderungen."

„Am Nervus abducens sinister (Formolhärtung) fand sich entsprechend der Durchtrittstelle des Nerven durch die Pachymeninx entzündliche Infiltration in diesem und in der Pachymeninx. Die spindelige Verdickung des Nervus oculomotorius sinister bestand aus in verschiedener Richtung sich durchkreuzenden Bündeln markhaltiger Nervenfasern und zeigte sich am vorderen Ende dieser Verdickung, also an der Durchtrittsstelle des Nerven durch die Pachymeninx chronische Entzündung mit Bindegewebswucherung in der Pachymeninx und im Nerven."[1])

Eine Reihe von Erscheinungen bieten bei unserem Patienten lebhaftes Interesse. So zunächst, dass die Symptome der tertiären Lues im Gehirn erst sehr spät zum Vorschein kamen, beiläufig vierzig Jahre nach überstandenem Primäraffect. Nach *Hjelmanns*[2])

[1]) Herrn Professor *Chiari* danke ich bestens für die liebenswürdige Ueberlassung des Obduktionsbefundes, sowie der mikroskopischen Untersuchungsergebnisse.

[2]) *Hjelmann,* Ref. Neurologisches Centralblatt *13,* 342, 1894.

Digitized by Google
Original from UNIVERSITY OF MICHIGAN
Generated on 2019-07-08 20:08 GMT / http://hdl.handle.net/2027/mdp.39015043503450
Public Domain in the United States, Google-digitized / http://www.hathitrust.org/access_use#pd-us-google

Berechnungen über den Eintritt der Erscheinungen von Lues des centralen Nervensystems wäre das ein ausnehmend seltener Fall.

Die allgemeinen Symptome, welche Patient darbot, in Schlaflosigkeit, Kopfschmerz, Schwindelgefühl, allgemeiner Abnahme der Intelligenz, Langsamerwerden der Sprache bestehend, gaben in ihrer Gesammtheit wol einen Fingerzeig, aber nichts Sicheres und Charakteristisches für die Diagnose.

Als *Griesinger* [1]) eine Reihe angeblich klinisch wichtiger diagnostischer Hülfsmittel bei Gehirnlues anführte, musste er zugeben, dass alle diese allgemeinen Symptome in ihrer Gesammtheit wol etwas, aber nichts ausschliesslich Charakteristisches bedeuten.

Und die Arbeiten *Rumpfs, Gerhardts,* [2]) *Oppenheims* [3]) schliessen sich dem vollauf an.

Wie so häufig, betrafen die direkt diagnosticierten Erscheinungen der gummösen diffusen Basilarmeningitis die Nervi Oculomotorius, Abducens, Trochlearis.

Dass die bei der Section beobachteten Erweichungen im Thalamus opticus und Nucleus caudatus bei Lebzeiten nicht diagnosticiert wurden, darf nicht wundern, denn gerade die Arbeiten *Charcots, Flechsigs, Meynerts, Nothnagels* belehren uns, dass Läsionen in diesen Theilen fast niemals bestimmte Ausfallssymptome machen, sondern zumeist einhergehen mit Läsionen der inneren Kapsel überhaupt oder von den in dieselbe einmündenden Stabkranzfasern abhängig sind.

Wahrscheinlich ist es, dass bei den mit Lues inficierten Menschen die Arteriosclerose das Ihrige zur Erweichung im Gehirn beitragen dürfte. *Heubner* [4]) und *Baumgarten* [5]) zeigen uns sehr classisch den Gang pathologischer Veränderungen in solchen Gehirnen.

Was nun die Hemianopsie anbelangt, so wies dieselbe, wie der Fall lag, zunächst auf eine basale Affection hin.

Das Fehlen zweier Erscheinungen hätte uns allerdings unter Umständen dahin führen können, dass die Läsion nicht dem Tractus opticus angehören könne, sondern dass der Occipitallappen der entsprechenden Seite betheiligt sein müsse.

Wie wir wissen, bedingt die Zerstörung des Tractus opticus die

---

[1]) *Griesinger,* Diagn. Bemerkungen über Gehirnkrankheiten. Archiv für Heilkunde, *1*, 68, 1860. — [2]) *Gerhardt,* Ueber Hirnsyphilis. Berliner klinische Wochenschrift, *23*, 1, 1886 — [3]) *Oppenheim*, Zur Kenntnis der syph. Erkrankungen des Central-Nervensystems. Berlin 1890. Hirschwald. — [4]) *Heubner,* Ueber Gehirnerkrankungen der Syphilitischen. Archiv für Heilkunde, *11*, 272, 1870, — [5]) *Baumgarten,* Ueber gummöse Syphilis des Gehirns und Rückenmarks, besonders der Gefässe. Virchow's Archiv, *86*, 179, 1881.

Digitized by Google
Original from UNIVERSITY OF MICHIGAN
Generated on 2019-07-08 20:08 GMT / http://hdl.handle.net/2027/mdp.39015043503450
Public Domain in the United States, Google-digitized / http://www.hathitrust.org/access_use#pd-us-google

sogenannte hemianopische Pupillenreaction, i. e. die Lichtreaction beider Pupillen ist nur bei Beleuchtung der lichtempfindlichen Netzhauthälften vorhanden, erfolgt nicht, wenn Licht auf die unempfindlichen Netzhauthälften fällt. *Martius*[1]) und *Seguin*[1]) berichten über das Vorkommen und den diagnostischen Werth dieses Symptoms. Auf dasselbe wurde leider erst in der letzten Zeit untersucht, wo die Prüfung wegeu des schweren Allgemeinzustandes kein sicheres Ergebnis liefern konnte.

Eine zweite Erscheinung, welche die Läsion des Tractus mit der Zeit nach sich führen muss, ist die secundäre Degeneration in absteigendem Sinne; in unserem Falle hätte uns die Blässe der Papillenhälften eventuell darauf aufmerksam machen können, doch bestand dieselbe nicht typisch.

Das Bestreben, möglichst viele klinisch beobachtete Einzelerscheinungen auf eine einzige Grundursache zurückzuführen, rechtfertigt unsere Diagnose, da sie allein dieselben Erscheinungen hätte herbeiführen können.

Was nun endlich die *Therapie* anbelangt, so muss die Frage offen bleiben, ob sie auch bei unserem Patienten in Form der Schmierkur und nachträglichen Jodverabreichung den gewünschten Erfolg gehabt hätte.

---

[1]) *Martius*, Charité-Annalen, Bd. XIII, 1888. — *Seguin*, Journal of nerv and ment diseases. November 1887. 3 Fälle. Beides citiert nach *Knies*: Die Beziehungen des Sehorgans und seiner Erkrankungen in den übrigen Krankheiten des Körpers 1893. Wiesbaden, Seite 60—63.

Digitized by Google
Original from UNIVERSITY OF MICHIGAN
Generated on 2019-07-08 20:09 GMT / http://hdl.handle.net/2027/mdp.39015043503450
Public Domain in the United States, Google-digitized / http://www.hathitrust.org/access_use#pd-us-google

Generated on 2019-07-08 20:08 GMT / http://hdl.handle.net/2027/mdp.39015043503450
Public Domain in the United States, Google-digitized / http://www.hathitrust.org/access_use#pd-us-google
Digitized by Google
Original from
UNIVERSITY OF MICHIGAN

(Aus der medicinischen Klinik des Herrn Prof. *R. v. Jaksch* in Prag.)

ÜBER DEN EINFLUSS DER SCHILDDRÜSEN-PRÄPARATE AUF DIE STICKSTOFFAUSSCHEIDUNG IM HARNE.

Von

Dr. ROBERT DAVID,
Externarzt der Klinik.

Die meisten Autoren, die sich mit Stoffwechseluntersuchungen nach Darreichung von Schilddrüsenpräparaten beschäftigt haben, gelangen zu dem Schlusse, dass diese Präparate eine meist erhebliche Steigerung der Stickstoffausscheidung im Harne, sowie der Diurese verursachen.

Nach den ersten diesbezüglichen Mittheilungen von *Mendel*[1]) *Ord* und *White*[2]) und *Napier*,[3]) veröffentlichte *Vermehren*[4]) zuerst eine grössere Anzahl diesbezüglicher genauerer Beobachtungen, denen sich die Arbeiten von *Dennig*,[5]) *Scholz*,[6]) der Selbstversuch von *Wendelstadt*,[7]) sowie die theils am Menschen, theils am Hunde durchgeführten Versuche von *Roos*[8]) bald anschlossen.

Wendelstadt, der 3—4 Tabletten Thyreoidin pro Tag zu sich nahm, fand „einen, wenn auch nicht sehr hochgradigen Zerfall von Körpereiweiss, der sich, entgegen den bisherigen Erfahrungen bei anderen Stoffwechselversuchen durch eine grössere Zufuhr stickstofffreier Nahrungsmittel nicht aufhalten liess."

---

[1]) *Mendel*, Deutsche med. Wochenschr., 19, 25, 1893.
[2]) *Ord* und *White*, citiert n. *Roos*, Zeitschr. f. physiol. Chemie, *21, 19, 1895.*
[3]) *Napier* citiert n. *Treupel* Münch. med. Wochenschr., *43, 118, 1896.*
[4]) *Vermehren*, Deutsche med. Wochenschr., *19, 254* und *1037, 1893.*
[5]) *Dennig*, Münch. med. Wochenschr., *42, 389* und *42, 464, 1895.*
[6]) *Scholz*, Centralblatt f. int Medicin, *16, 1041, 1895.*
[7]) *Bleibtreu* u. *Wendelstadt*, Deustche med. Wochenschr., *21, 346, 1895.*
[8]) *Roos*, Zeitschrift f. physiol. Chemie, *21, 19, 1895.*

Digitized by Google
Original from UNIVERSITY OF MICHIGAN
Generated on 2019-07-08 20:09 GMT / http://hdl.handle.net/2027/mdp.39015043503450
Public Domain in the United States, Google-digitized / http://www.hathitrust.org/access_use#pd-us-google

Auch *Dinkler*[1]) und *Treupel*,[2]) welch letzterer die ersten Versuche mit *Thyrojodin* anstellte, constatieren eine Vermehrung der Stickstoff ausscheidung nach dem Gebrauche von Schilddrüsenpräparaten.

Dem entgegen steht die Beobachtung von *C. A. Ewald*,[3]) welcher fand, dass nach Thyreoidindarreichung „weder Eiweiss abgegeben noch zugeführt wird", dass also weder die Stickstoffausscheidung im Harne steigt, noch das Körpergewicht eine Abnahme erfährt.

Scholz sah in einem seiner Fälle (Morbus Basedowii) keinen Einfluss der Schilddrüsendarreichung, „nur die Diurese wuchs ein wenig".

Ein ganz ähnliches Verhalten sah *Vermehren* bei drei jugendlichen gesunden Individuen, bei denen das Thyreoidin keine bemerkenswerthe Wirkung hervorrief. *Richter*[4]) fand ähnliche Resultate, wie *Scholz* in dem ebenerwähnten Falle.

Diese anscheinend einander widersprechenden Ergebnisse lassen sich wol hinreichend durch die *individuelle* Verschiedenheit der Reaction erklären, welche die Patienten, beziehungsweise Versuchspersonen gegenüber den Schilddrüsenpräparaten zeigen.

Vermehren, der bei Myxödematösen Stickstoffausscheidungen beobachtete, die das 2—3fache der Norm erreichten, glaubt, dass jugendliche, gesunde Individuen für Schilddrüsenpräparate weniger empfänglich sind; Greise sich hingegen wie Myxödemkranke verhalten. *Dennig* betont ebenfalls die bestehenden individuellen Unterschiede: „Der Stoffwechsel des Einen wird sehr beeinflusst, während der Andere das Mittel unbeschadet in grossen Dosen zu sich nehmen kann." Dass jugendliche Individuen weniger auf Schilddrüse reagieren, kann *Dennig* hingegen nicht bestätigen, da er im Gegensatze zu *Vermehren* bei vier solchen Personen eine erhebliche Steigerung der Stickstoffausscheidung gegenüber der Norm beobachtete.

Roos konnte bei einem Falle, dessen Nahrungsaufnahme allerdings nicht ganz genau controlliert werden konnte, keine grösseren Schwankungen in dem Stickstoffumsatze finden, als eben solche, die durch kleine Schwankungen in der täglichen Nahrungsaufnahme bedingt sein konnten.

Dass der Grad der Steigerung des Stickstoffumsatzes nicht von

---

[1]) *Dinkler*, Münch. med. Wochenschr., *43, 513, 1896.*

[2]) *Treupel*, Münch. med. Wochenschr., *43, 117, 1896.*

[3]) *C. A. Ewald*, Berliner klin. Wochenschr., *32, 25, 1895.* — *C. A. Ewald*, ibidem, *32, 55, 1895.*

[4]) *Richter*, Centralbl. f. interne Medicin, *17, 67, 1896.*

Digitized by Google
Original from UNIVERSITY OF MICHIGAN
Generated on 2019-07-08 20:08 GMT / http://hdl.handle.net/2027/mdp.39015043503450
Public Domain in the United States, Google-digitized / http://www.hathitrust.org/access_use#pd-us-google

der Dosis des verabreichten Präparates abhängt, erhellt daraus, dass sowohl *Vermehren* als *Dennig*, welche Steigerungen bis zum 3fachen der individuellen Normalausscheidung erzielten, *kleine* Dosen verwendeten, wogegen es an der Klinik *v. Jaksch* trotz Verabreichung *sehr hoher, wie ich glaube, der höchsten Dosen, die bis jetzt in derartigen Versuchen an Menschen gegeben wurden*, nicht gelang, eine derartige Steigerung herbeizuführen (nur in einem Falle, siehe Tabelle IV, betrug die Steigerung 110 %).

Dabei wäre allerdings zu berücksichtigen, dass es sich in keinem unserer Fälle um Myxoedem handelte und dass die enormen Steigerungen, über die berichtet wird, eben bei Myxoedematösen eintraten. Die an der Klinik verwendeten Präparate sind Thyreoidin von Dr. *C. Döpper* in Köln nach Angabe von *Leichtenstern*, sowie in zwei Fällen das von *Baumann* und *Roos*[1]) entdeckte *Thyrojodin* (a. d. Fabrik von *Bayer* in Elberfeld).

Beide Präparate enthalten in einer Tablette 0·3 g wirksamer Schilddrüsensubstanz, das Thyrojodin ausserdem 0·3 mg Jod per 1 g Thyrojodin. Unsere höchste Dosis für *Thyreoidin war 50, für Thyrojodin 20 Tabletten* per Tag, also für letzteres das Doppelte der von *Ewald*[2]) festgesetzten täglichen Maximaldosis. Die Tabletten wurden in steigender Dosis, meist täglich um 5 ansteigend gegeben, und wurde mit der Darreichung beim Auftreten auch noch so geringer Intoxicationserscheinungen ausgesetzt.

Nur in einem meiner Fälle (Tabelle VI) beobachtete ich wirklich beunruhigende Erscheinungen.

Es handelte sich um eine an Morbus Basedowii leidende 36jährige Frau. Zunahme der Tachycardie, ferner Arhythmie, Schlaflosigkeit, Aufgeregtheit traten schon nach Einnahme von im Ganzen 10 Tabletten Thyrojodin innerhalb dreier Tage ein.

Auch in einem 2. Falle von Morbus Basedowii (23jährige Frau, bei der jedoch die Stickstoffausscheidung nicht controlliert wurde) trat nach 14 Tabletten Thyreoidin täglich Hyperämie des Gesichtes, Pulsbeschleunigung und Schlaflosigkeit, sowie hochgradige Erregung und Schweisssecretion ein.

Bei einem dritten Falle von Morbus Basedowii (Tab. II) verursachten schon 12 Tabletten Thyreoidin per Tag Uebligkeiten, so dass mit dem Mittel ausgesetzt werden musste. Auch *Aould*[3])

---

[1]) *E. Baumann*, Münchner med. Wochenschr., 43, 309, 1896.

[2]) *Ewald*, XIV. Congress f. int. Medicin in Wiesbaden, cit. nach: Berl. klin. Wochenschr., *33, 405, 1896.*

[3]) *Aould*, (Brit. med. Journ.) cit. n. *Schmidt's* Jahrb., *243, 141, 1894.*

Digitized by Google
Original from UNIVERSITY OF MICHIGAN
Generated on 2019-07-08 20:08 GMT / http://hdl.handle.net/2027/mdp.39015043503450
Public Domain in the United States, Google-digitized / http://www.hathitrust.org/access_use#pd-us-google

beobachtete eine Verschlimmerung der Symptome eines Morbus Basedowii nach Schilddrüsendarreichung.

Im Gegensatze zu den Beobachtungen von *Scholz*, dessen Fall von *Morbus Basedowii* sich dem Thyreoidin gegenüber „wie ein Gesunder" verhielt, und denen von *Voisin*,[1]) *Silex*[2]) und anderen, die eine Besserung dieser Krankheit nach der erwähnten Medication eintreten sahen, macht es mir den Eindruck, als ob Basedowkranke die Schilddrüsenpräparate besonders schlecht vertragen würden. Sonst beobachtete ich nur leichte Pulsbeschleunigung, Uebligkeit, Aufstossen als gelegentliche, mit Aussetzen des Mittels schwindende, unangenehme Wirkungen der Thyreoideapräparate und zwar meist erst nach Tagesdosen von 30—50 Tabletten. Ein Cretin *ohne Zeichen von Myxoedem* nahm mehrere Tage hinter einander 50 Tabletten Thyreoidin. Er bekam im Ganzen 508 Tabletten in 18 Tagen, *ohne dass sich überhaupt eine Wirkung gezeigt hätte.* Das Körpergewicht nahm sogar etwas zu.

Ewald und *Dennig* (letzterer an sich selbst) constatierten das Auftreten von Zucker im Harne, *v. Noorden*[3]) fand dieses Vorkommen 5 mal unter 17 Fällen, wogegen sich *Friedheim*[4]) von demselben nicht sicher überzeugen konnte. An unserer Klinik wurde *niemals* Glycosurie gefunden. Auch in den beiden mit Thyrojodin durchgeführten Versuchen fand ich ebensowenig wie *Treupel* und *Grawitz*[5]) in ihren Thyrojodinfällen Zucker im Harne.

Albuminurie, die *Dennig* erwähnt, beobachteten wir *nie*.

Einen Einfluss auf die Harnsäureausscheidung, welche *Irsai*, *Vas* und *Gara*[6]) in 2 Fällen, die jüngst publiciert wurden, „entschieden vermehrt" fanden, sah ich in den hier beschriebenen 6 Fällen nicht. Auch *Mayer*[7]) (an unserer Klinik) konnte eine Beeinflussung der Harnsäureausscheidung nicht constatieren. Es wäre daher diese Vermehrung vielleicht als zufälliger Befund aufzufassen.

Ich lasse nun 6 tabellarisch geordnete Beobachtungsreihen folgen, von denen die vier ersten Thyreoidin betreffenden

---

[1]) *Voisin*, (Semaine med. XV.) cit. n. *Schmidt's* Jahrb., *248, 23, 1895.*

[2]) *Silex*, XIV. Congress f. int. Medicin in Wiesbaden, cit. n. Berl. klin. Wochenschr., *33, 405, 1896.*

[3]) *v. Noorden*, XIV. Congr. f. int. Medic., Wiesbaden. Cit. n. Berl. klin. Wochenschr., *33, 405, 1896.*

[4]) *Friedheim*, Festschrift für *Benno Schmidt* bei Besold. Leipzig *1896*, pag. *85.*

[5]) *Grawitz*, Münch. med. Wochenschr., 43, 312, 1896.

[6]) *Irsai*, *Vas* und *Gara*, Deutsche med. Wochenschr., *22, 439, 1896.*

[7]) *Mayer*, Deutsche med. Wochenschr., *22, 186,* 1896.

Digitized by Google
Original from UNIVERSITY OF MICHIGAN
Generated on 2019-07-08 20:08 GMT / http://hdl.handle.net/2027/mdp.39015043503450
Public Domain in the United States, Google-digitized / http://www.hathitrust.org/access_use#pd-us-google

von den Herren Collegen Dr. *v. Stransky*, Dr. *Czemetschka* und Dr. *Sinek* ausgearbeitet wurden.

Die beiden letzten mit Thyrojodin durchgeführten Versuche stammen von mir.

Tabelle I. (Thyreoidin.)

L., Eduard, 28 J. (Hydrocephalus).

Datum	Tägl. Harnmenge in cm³	Spec. Gewicht	Gesammt-Stickstoff in 5 cm³	Gesammt-Stickstoff i. d. Tagesmenge	Harnsäure in 100 cm³	Harnsäure in der Tagesmenge	Stickstoff der Harnsäure	Bemerkungen.
16.—17. Nov. 95	650	1017	0·0672	8·7360	0·0551	0·3582	0·1194	Normaltag
17.—18.	1000	1018	0·0577	11·5500	0·0334	0·334	0·1113	„
18.—19.	1000	1017	0·0554	11·0940	0·3500	0·3505	0·1967	„
19.—20.	850	1016	0·0579	9·8473	0·0660	0·5610	0·1869	
20.—21.	1100	1021	0·0619	13·6290	0·0434	0·4774	0·1591	3 Tabletten Thyreoidin
21.—22.	1050	1021	0·0535	11·2455	0·0386	0·4058	0·1352	6 „
22.—23.	1450	1016	0·0532	15·4280	0·0363	0·5271	0·1757	9 „
23.—24.	900	1019	0·0528	9·5130	0·0340	0·3060	0·1019	12 „
24.—25.	2150	1016	0·0429	18·4341	0·0352	0·7579	0·2526	15 „
25.—26.	1800	1021	0·0548	19·7316	0·0353	0·6588	0·2195	18 „
26.—27.	1000	1015	0·0643	13·8600	0·0488	0·4880	0·1626	20 „
27.—28.	1000	1015	0·0692	13·8880	0·0480	0·4800	0·1599	25 „
28.—29.	1750	1018	0·0529	18·5360	0·0339	0·5933	0·1977	30 „
29.—30.	850	1021	0·0787	13·3870	0·0570	0·4004	0·1334	30 „
30.—1. Dec.	1000	1028	0·0710	14·2160	0·0548	0·5480	0·1826	35 „
1.—2.	1150	1027	0·0701	16·1253	0·0599	0·6889	0·2296	40 „
2.—3.	850	1027	0·0985	16·7484	0·0868	0·7378	0·2459	45 „
3.—4.	1800	1025	0·0679	24·4728	0·0482	0·8658	0·2894	50 „
8.—9.	1250	1022	0·0698	17·4675	0·0574	0·7175	0·2391	Normaltag
10.—11.	1300	1019	0·0631	16·4268	0·0471	0·6123	0·2041	„
11.—12.	800	1024	0·0565	9·0400	0·0385	0·3080	0·1026	„

Ad Tabelle I. Die Stickstoffsteigerung beträgt, wie aus dem Vergleich von Durchschnittszahlen hervorgeht, 50 % täglich. Sie scheint auch einige Tage nach Aussetzen des Mittels anzudauern und sinkt dann ziemlich unvermittelt wieder ab. Ein ähnliches Absinken fanden auch *Dennig* und *Roos* (letzterer an einem Versuchsthiere).

Eine deutliche Beeinflussung der Diurese ist nicht erkennbar. Nach 30 Tabletten trat eine leichte Hyperämie des Gesichtes auf, die bald schwand, nach 50 Tabletten Uebligkeit und Brechneigung, weshalb das Mittel ausgesetzt wurde. Die Gewichtsabnahme betrug in 14 Tagen 4·200 kg (Anfangsgewicht 80·5 kg).

In diesem Falle wurde auch eine Bestimmung der Phosphor-

Digitized by Google
Original from UNIVERSITY OF MICHIGAN
Generated on 2019-07-08 20:08 GMT / http://hdl.handle.net/2027/mdp.39015043503450
Public Domain in the United States, Google-digitized / http://www.hathitrust.org/access_use#pd-us-google

säure im Harne an einem Thyreoidintage und 2 Normaltagen durchgeführt, das Ergebnis derselben war Folgendes:

Datum	Harnmenge in cm³	Spec. Gewicht	Phosphorsäure in g	Bemerkungen
2./XII.	1150	1027	3·36375	40 Thyreoidintabletten
9./XII.	1250	1022	2·63125	Ø
12./XII.	800	1024	2·90400	Ø

Wir sehen also eine erhebliche Vermehrung der Phosphorsäure an dem Thyreoidintage, was mit den Beobachtungen von *Roos* und *Scholz* übereinstimmt. Dieselbe Beobachtung machten auch vor kurzem *Irsai, Vas* und *Gara*.

Tabelle II. (Thyreoidin.)

P., Ludmilla, 34 J. (Morbus Basedowii).

Datum	Tägl. Harnmenge	Spec. Gewicht	Gesammt-Stickstoff in 5 cm³ Harn	Gesammt-Stickstoff i. d. Tagesmenge	Harnsäure in 100 cm³	Harnsäure in der Tagesmenge	Stickstoff der Harnsäure	Bemerkungen
12.—13. Jän. 96	1300	1016	0·0388	10·088	0·0396	0·5140	0·1711	Normaltag
13.—14.	1350	1015	0·0315	8·505	0·0366	0·4941	0·1645	"
14.—15.	1500	1015	0·0325	9·765	0·0302	0·4530	0·1508	"
15.—16.	1500	1016	0·0350	10·510	0·0350	0·5250	0·1748	3 Tabletten
16.—17	2100	1015	0·0237	9·996	0·0415	0·8715	0·2902	6 "
17.—18.	1500	1016	0·0369	10·078	0·0172	0·3163	0·1053	9 "
18.—19.	1850	1015	0·0463	16·946	0·0396	0·7326	0·2439	12 "

Ad Tabelle II. Erst am 4. Thyreoidintage ist eine deutliche Steigerung der Stickstoffausscheidung bemerkbar, dagegen tritt die diuretische Wirkung des Thyreoidins hervor. Leider musste die Thyreoidindarreichung wegen subjectiven schlechteren Befindens der Patientin ausgesetzt werden.

Das Körpergewicht zeigt keine bemerkenswerthe Aenderung, was dem Verhalten der Stickstoffausscheidung vollkommen entspricht.

Digitized by Google
Original from UNIVERSITY OF MICHIGAN
Generated on 2019-07-08 20:09 GMT / http://hdl.handle.net/2027/mdp.39015043503450
Public Domain in the United States, Google-digitized / http://www.hathitrust.org/access_use#pd-us-google

Tabelle III. (Thyreoidin.)

G., Eduard, 25 J. (Bleilähmung).

Datum	Harnmenge in cm³	Spec. Gewicht	Gesammt-Stickstoff in 5 cm³ Harn	Gesammt-Stickstoff i. d. Tagesmenge	Harnsäure in 100 cm³	Harnsäure in der Tagesmenge	Stickstoff der Harnsäure	Bemerkungen
10.—11. Jän. 96	1500	1018	0·0522	15·6550	0·0148	0·2220	0·0739	Normaltag
11.—12.	2000	1017	0·0516	20·6400	0·0171	0·3420	0·1138	„
12.—13.	2000	1015	0·0474	17·5454	0·0277	0·5560	0·1851	„
13.—14.	1600	1017	0·0486	15·5520	0·0354	0·5664	0·1886	„
14.—15.	1500	1017	0·0512	15·3810	0·0254	0·3810	0·1268	„
15.—16.	1400	1020	0·0603	16·9036	0·0379	0·5446	0·1813	10 Tabletten Thyreoidin
16.—17.	1500	1020	0·0628	18·8460	0·0200	0·3000	0·0900	20 „
17.—18.	2000	1016	0·0593	23·7280	0·0452	0·8780	0·2923	30 „
18.—19.	1300	1016	0·0623	16·1980	0·0444	0·5772	0·1922	40 „
19.—20.	1400	1020	0·0626	20·3336	0·0432	0·6048	0·2013	50 „
20.—21.	850	1020	0·0796	13·5320	0·0424	0·3595	0·1197	50 „
21.—22.	1200	1020	0·0792	19·0200	0·0428	0·5136	0·1710	Normaltag

Ad Tabelle III. Die Zunahme der Stickstoffausscheidung ist hier keine so augenfällige als in den anderen Beobachtungsreihen, dennoch zeigt ein Vergleich der Durchschnittszahlen an den vorausgehenden 5 Normaltagen und den darauf folgenden 6 Thyreoidintagen, dass eine Steigerung thatsächlich besteht.

Das Körpergewicht sank in 6 Tagen von 54·700 kg auf 52·500 kg. Die Diurese zeigt keine Steigerung. Trotz der hohen Dosis *gar keine* unangenehmen Symptome.

Tabelle IV. (Thyreoidin.)

B., Johann, 43 J. (Pleuritis tuberculosa).

Datum	Harnmenge in cm³	Spec. Gewicht	Gesammt-Stickstoff in 5 cm³ Harn	Gesammt-Stickstoff i. d. Tagesmenge	Harnsäure in 100 cm³	Harnsäure in der Tagesmenge	Stickstoff der Harnsäure	Bemerkungen
26.—27. Feber 96	950	1017	0·0416	7·9610	0·0519	0·4930	0·1643	Normaltag
27.—28.	350	1023	0·0639	5·1815	0·0583	0·2042	0·0680	„
28.—29.	600	1023	0·0733	8·7960	0·0490	0·2942	0·0980	„
29.—1. März	1050	1022	0·0635	13·3390	0·0480	0·5050	0·1680	10 Tabletten Thyreoidin
1.—2.	1450	1021	0·0519	15·0713	0·0421	0·6032	0·2010	20 „
2.—3.	1400	1023	0·0666	18·6876	0·0583	0·8190	0·2730	30 „
3.—4.	650	1023	0·0883	11·4868	0·0519	0·3380	0·1130	Normaltag

Patient hat während der Versuchsdauer ebenso wie vorher ein remittierendes Fieber mit Steigerungen bis 38·4°, auf dessen Typus und Höhe das Thyreoidin *keinen Einfluss* zeigt.

Ad Tabelle IV. Die Steigerung der Stickstoffausfuhr ist in diesem Falle ausserordentlich deutlich. Sie beträgt über das

Digitized by Google
Original from UNIVERSITY OF MICHIGAN
Generated on 2019-07-08 20:09 GMT / http://hdl.handle.net/2027/mdp.39015043503450
Public Domain in the United States, Google-digitized / http://www.hathitrust.org/access_use#pd-us-google

Doppelte (110 %) der Norm und sinkt im Gegensatze zu der Beobachtung in Tabelle I *sofort* mit Aussetzen des Mittels ab. Auch die Diurese scheint an den Thyreoidintagen bedeutend vermehrt.

Da die Thyreoidinwirkung sich nur über 3 Tage erstreckt und ausserdem gleichzeitig Fieber besteht, kann das Körpergewicht nicht in Betracht gezogen werden.

Wegen Gefühl von Uebligkeit, Drücken in den Magengegend, Appetitlosigkeit wird mit dem Thyreoidin ausgesetzt.

Tabelle V. (Thyrojodin.)

M., Josef, 28 J. (Radialislähmung).

Datum	Harnmenge in cm³	Spec. Gewicht	Gesammt-Stickstoff in 5 cm³ Harn	Gesammt-Stickstoff i. d. Tagesmenge	Harnsäure in 100 cm³	Harnsäure in der Tagesmenge	Stickstoff der Harnsäure	Bemerkungen
3.—4. Mai 96	1350	1020	0·0505	13·6674	0·0315	0·4242	0·1412	Normaltag
4.—5.	1500	1020	0·0483	14·5058	0·0271	0·4072	0·1356	„
5.—6.	1500	1015	0·0493	14·9550	0·0166	0·2498	0·0832	3 Tabletten Thyrojodin
6.—7.	1200	1020	0·0614	14·7420	0·0319	0·3768	0·1254	5 „
7.—8.	1450	1020	0·0624	18·1105	0·0338	0·4966	0·1653	10 „
8.—9.	1700	1015	0·0512	18·7666	0·0220	0·3740	0·1245	15 „
9.—10.	1350	1015	0·0556	15·0255	0·0308	0·4165	0·1386	20 „
10.—11.	2000	1017	0·0436	16·3800	0·0277	0·5540	0·1844	Normaltag
11.—12.	1450	1017	0·0438	12·6873	0·0291	0·4219	0·1403	„

Ad Tabelle V. Die Steigerung der Stickstoffausscheidung beträgt ca. 24 %, die Diurese ist nicht deutlich gesteigert, das Körpergewicht nicht bedeutend geändert.

Mit dem Mittel musste wegen leichter Steigerung der Pulsfrequenz, die den sehr intelligenten Patienten beunruhigte, ausgesetzt werden.

Tabelle VI. (Thyrojodin.)

K., Anna, 36 J. (Morbus Basedowii).

Datum	Harnmenge in cm³	Spec. Gewicht	Gesammt-Stickstoff in 5 cm³ Harn	Gesammt-Stickstoff i. d. Tagesmenge	Harnsäure in 100 cm³	Harnsäure in der Tagesmenge	Stickstoff der Harnsäure	Bemerkungen
9.—10. Juni 96	700	1020	0·0529	7·938	0·0208	0·1452	0·0480	Normaltag
10.—11.	1650	1017	0·0378	12·475	0·0165	0·2879	0·0959	„
11.—12.	750	1020	0·0651	9·114	0·0174	0·1308	0·0431	„
12.—13.	850	1018	0·0593	10·085	0·0180	0·1530	0·0505	3 Tabletten Thyrojodin
13.—14.	1100	1014	0·0602	15·056	0·0228	0·2513	0·0829	5 „
14.—15.	1400	1020	0·0673	18·858	0·0192	0·2688	0·0887	2 „
15.—16.	1700	1017	0·0572	19·455	0·0158	0·2694	0·0889	Normaltag
16.—17.	1800	1017	0·0548	19·735	0·0161	0·2898	0·0956	„
17.—18.	1700	1017	0·0362	12·308	0·0116	0·1972	0·0657	„

Digitized by Google
Original from UNIVERSITY OF MICHIGAN
Generated on 2019-07-08 20:09 GMT / http://hdl.handle.net/2027/mdp.39015043503450
Public Domain in the United States, Google-digitized / http://www.hathitrust.org/access_use#pd-us-google

Ad Tabelle VI. Die Stickstoffsteigerung beträgt 90 %, die Diurese ist deutlich vermehrt. Auch hier besteht die Steigerung nach Aussetzen des Mittels fort und fällt dann jäh ab. (Vergleiche Tab. I.) Schon nach Verbrauch von zusammen 10 Tabletten musste wegen der oben ausführlicher beschriebenen unangenehmen Wirkungen mit dem Thyrojodin ausgesetzt werden. Das Körpergewicht zeigt eine unbedeutende, nicht verwerthbare Schwankung.

Sämmtliche Versuchspersonen bekamen durch die ganze Versuchsdauer eine gleichbleibende, genau gewogene Kost und es wurde dafür Sorge getragen, dass kein Harn bei der Stuhlentleerung verloren gieng.

Die Stickstoffbestimmungen sind nach der *Kjeldahl*'schen Methode mit Anwendung der *Gunnig*'schen Mischung,[1]) die Harnsäurebestimmungen nach der Methode von *G. Hopkins*[2]) ausgeführt, doch wurde die Harnsäure schliesslich nicht durch Titriren, sondern nach *v. Jaksch* durch Wägung bestimmt.

Sowol die Werthe für Stickstoff, als auch für Harnsäure sind *Durchschnittszahlen aus zwei gut stimmenden Controllversuchen.*

Auf Grund vorstehender Beobachtungen gelange ich zu folgenden Schlüssen:

1. *Die Stickstoffausscheidung im Harne nimmt nach dem Gebrauche von Thyreoidin und Thyrojodin zu, diese Zunahme ist meist beträchtlich und steigt bis zum Doppelten der Norm.* (Tab. IV.)

2. *Ein Anhalten der Steigerung nach Aussetzen des Mittels und darauffolgendes plötzliches Sinken der Stickstoffausscheidung scheint häufig vorzukommen.* (Tab. I und VI.)

3. *Die Diurese ist meist etwas vermehrt.*

4. *Entsprechend der vermehrten Stickstoffabgabe sinkt auch das Körpergewicht.* (Tab. I und III.)

5. *Die Harnsäureausscheidung wird nicht beeinflusst.*

6. *Ein Unterschied zwischen der Wirkung des Thyreoidins und Thyrojodins zeigte sich nicht.*

7. *Eine Vermehrung der Phosphorsäure-Ausscheidung im Harne wurde* in dem *einen* Falle, wo daraufhin untersucht wurde, *gefunden.*

Prag, im Juli 1896.

---

[1]) *v. Jaksch,* Klin. Diagnostik, IV. Aufl. 438, 1896.

[2]) *v. Jaksch,* ibidem 431, 1896.

Digitized by Google

Original from UNIVERSITY OF MICHIGAN

Generated on 2019-07-08 20:09 GMT / http://hdl.handle.net/2027/mdp.39015043503450
Public Domain in the United States, Google-digitized / http://www.hathitrust.org/access_use#pd-us-google

Generated on 2019-07-08 20:09 GMT / http://hdl.handle.net/2027/mdp.39015043503450
Public Domain in the United States, Google-digitized / http://www.hathitrust.org/access_use#pd-us-google
Digitized by Google
Original from
UNIVERSITY OF MICHIGAN

(Aus der medicinischen Klinik des Prof. *R. v. Jaksch* in Prag.)

ÜBER DIE BEHANDLUNG DES TYPHUS ABDOMINALIS MIT BLUTSERUM VON TYPHUS-REKONVALESZENTEN.

Von

Dr. GOTTLIEB POLLAK,
Externarzt der Klinik.

Bei der grossen Bedeutung, welche die Serumtherapie durch die Fortschritte der jüngsten Zeit in der Lehre von den Infektionskrankheiten gewonnen hat, wird es nicht Wunder nehmen, dass auch beim Typhus abdominalis Versuche dieser Art vorgenommen wurden. Die erste Anregung dazu ging von *Chantemesse* [1]) und *Vidal* [1]) aus, die das Serum von gegen Typhus immunisierten Thieren Typhuskranken einverleibten, ohne jedoch einen therapeutischen Effekt hiervon zu sehen. Dann wurde von *Pfeiffer* [2]) angegeben, dass im Blute von Typhusrekonvaleszenten sich immunisierende Körper finden dürften; *Stern* [3]) bestritt jedoch, dass das Blutserum von Typhusrekonvaleszenten bactericide Eigenschaften besitze. Auch aus den Angaben von *A. Hammerschlag*, [4]) der Blut von Typhusrekonvaleszenten zum ersten Male Typhuskranken einimpfte, lassen sich keine endgültigen Schlüsse ziehen.

Bevor noch die genannte Mittheilung von *Pfeiffer* erschien, wurden von *R. v. Jaksch* Versuche dieser Art an dem reichen Typhus-Materiale seiner Klinik begonnen.

Es wurde von Typhusrekonvaleszenten nach mittelschwerem

---

[1]) *Chantemesse* und *Vidal: Baumgarten's* Jahresbericht *7*, 1027 (Referat) 1893.
[2]) *Pfeiffer*, Deutsche med. Wochenschrift *13*, 48, 1894.
[3]) *Stern*, Zeitschrift für Hygiene und Infektionskrankheiten *16*, 458, 1894.
[4]) *A. Hammerschlag*, Deutsche med. Wochenschrift *12*, 711, 1893.

Digitized by Google
Original from UNIVERSITY OF MICHIGAN
Generated on 2019-07-08 20:09 GMT / http://hdl.handle.net/2027/mdp.39015043503450
Public Domain in the United States, Google-digitized / http://www.hathitrust.org/access_use#pd-us-google

oder schwerem Verlauf der Erkrankung vom 20.—58. Krankheitstage Blut unter aseptischen Cautelen mittelst Schröpfköpfen entnommen, in den Eisschrank gestellt, das Serum mittelst steriler Pipetten abgehoben und nach Zusatz von etwas Campher in der Kälte aufbewahrt. Dieses Serum nun wurde unter Anwendung strengster Asepsis mittelst *Koch*'scher Spritze Typhuskranken unter die Haut des Oberschenkels injiciert und zwar wurde mit 2 cm³ begonnen und die Gesammtmenge bis 45 cm³ gesteigert. Die kleinste Einzel-Dosis betrug 2 cm³, die grösste 10 cm³.

In nachstehendem gestatte ich mir auf Anregung des Herrn Prof. *v. Jaksch* in detaillierter Weise die genannten Versuche nebst einigen nach der Publikation von Prof. *v. Jaksch* vorgenommenen mitzutheilen, nachdem bereits in Kürze über die ersteren von Herrn Prof. *v. Jaksch* auf dem Kongresse für innere Medizin 1895 berichtet worden ist.[1])

In den Auszügen der Krankengeschichten ist besondere Rücksicht auf die Fieberverhältnisse, Darm-, Nieren- und Gehirnsymptome genommen, ebenso ist in Fall XI—XVIII das Verhältnis der Leukocyten vor und nach der Injection einer besonderen Würdigung unterzogen.

Fall I. *M. J.,* 39 j. Kutscher.

Beginn der Erkrankung 26./I. 1895. Status praesens vom 11./II. 1895: An der Brust- und Bauchhaut Roseolaflecke. Kein Milztumor. Blutzählung. R. Blk.: 5.700.000, W. Blk. 5600, Fleischl 65. Am Vortage höchste Temperatur 40° C., Harn eiweisshältig.

12./II. Roseola deutlicher, höchste Temperatur 39,6° C., bis zum 14./II. steigt die Temperatur bis 40° C., vom 15./II. ist Pat. benommen, lässt Stuhl und Harn unter sich. 16./II. deutliche Zeichen von rechtsseitiger Unterlappenpneumonie, seit dem 13. Herpes.

Am 16./II. Injection von 2 cm³ Serum in den linken Oberschenkel um 3ʰ Nchm., Temperatur um 2ʰ Nchm. 39,2° C., Abendtemperatur 39,4° C.

17./II. Diarrhöischer, blutig tingierter Stuhl, kein Collaps. Die Injectionsstelle reactionslos, höchste Temperatur 39° C.

18./III. 3 blutige Diarrhöen. Im Harn Eiweiss, keine Cylinder, im Sputum zahlreiche Diplococcen, höchste Temperatur 39,3° C.; auch am 19./I. die blutigen Stühle anhaltend.

Bis zum 31./II. Fieber bis 39,2° C. Erscheinungen von beiderseitiger Unterlappenpneumonie, die Diarrhöen nicht mehr blutig.

---

[1]) *v. Jaksch,* Verhandlungen des Congresses für innere Medicin *13*, 539, 1895.

Digitized by Google
Original from UNIVERSITY OF MICHIGAN
Generated on 2019-07-08 20:09 GMT / http://hdl.handle.net/2027/mdp.39015043503450
Public Domain in the United States, Google-digitized / http://www.hathitrust.org/access_use#pd-us-google

Am 22./II. an der linken Gefässbacke Decubitus. Das Sensorium von nun an freier, Stühle diarrhöisch, lichtgelb, Decubitus bald geheilt.

Von 28./II. ist Pat. fieberfrei, am 3./III. leichter Anstieg der Temperatur bis 38·1° C., vom 4./III. bis zur Entlassung 23./III. kein Fieber mehr.

Gesammtmenge des injic. Serums 2 cm³ (1 Inj.)

Fall II. *N. K.*, 24 jähr. Müllergehülfe.

Beginn der Erkrankung 2./I. 1896.

Status praesens vom 10./I. leichte Milzvergrösserung, keine Roseola, starke Diarrhöen. Temperatur bis 39,7° C.

12./I. 1. Injection von 1 cm³ Serum in den l. Oberschenkel um 2ʰ Nchm., Temperatur um 2ʰ 39,5° C., Abendtemp. 39,4° C.

Am 13. und 14. Temperatur bis 39,1° C.

Am 15./I. 2ʰ Nchm. 2. Inj. mit 2 cm³ Serum in den r. Obersch. Temperatur 2ʰ 38° C., Abend 38,5° C.

16./I. Beide Injectionsstellen reactionslos, höchste Temperatur 37,8° C. Vom 18./I. ist Pat. fieberfrei und wird am 2./II. geheilt entlassen.

Gesammtmenge des injic. Serums 3 cm³ (2 Inj.).

Fall III. *W. Fr.*, 21 jähr. Maurer.

Beginn der Erkrankung 4./II. 1895. Status praesens vom 1./III. Roseola an Brust- und Bauchhaut, kein Milztumor, 2 Diarrhöen. Harn eiweissfrei. Höchste Temperatur 40,2° C., ebenso am 2./III., am 3./III. 39,4° C.

4./III. Milz deutlich zu tasten, 2 Diarrhöen. Bronchitis diffusa. Blut: R. Bl. 4.680.000, W. Bl. 8400, Fleischl 12,6.

6./III. 1. Inj. um 2ʰ Nchm. von 2 cm³ Serum in den l. Oberschenkel. Temperatur 2ʰ 38,9° C., Abendtemperatur 38,9° C.

7./III. fester Stuhl, Milz deutlich zu tasten, Injectionsstelle etwas schmerzhaft, Sensorium frei.

8./III. 2. Injection von 2 cm³ Serum in den r. Oberschenkel um 2ʰ Nchm. Temperatur vor der Inj. 38,4° C., Abends 38,6° C.

9./III. Die 2. Injectionsstelle schmerzhaft. Die Schmerzhaftigkeit schwindet auf Applikation von feuchtwarmen Umschlägen. Vom 11./III. an ist Pat. fieberfrei und wird am 25./III. geheilt entlassen.

Gesammtmenge des injic. Serum 4 cm³ (2 Inj.).

Digitized by Google
Original from UNIVERSITY OF MICHIGAN
Generated on 2019-07-08 20:09 GMT / http://hdl.handle.net/2027/mdp.39015043503450
Public Domain in the United States, Google-digitized / http://www.hathitrust.org/access_use#pd-us-google

Fall IV. *D. Fr.*, 33jähr. Schneidersgattin.

Beginn der Erkrankung angeblich 9./III. 1895.

Status praesens vom 17./III. Ausgebreitete Roseola an der Haut des Thorax und Abdomens. Milz percussorisch vergrössert, durch Palpation eine Vergrösserung nicht nachweisbar. Gravidität im im VII. Monat. Im Harn Eiweiss, höchste Temperatur 39,5° C.

18./III. Früh Schüttelfrost, kein Milztumor.

20./III. 1. Injection von 2 cm³ Serum in den r. Oberschenkel. Temp. vor der Inj. 38,7° C., Abends 39,2° C.

21./III. höchste Temperatur 39,2° C.

22./III. 2. Inj. von 2 cm³ Serum in den l. Oberschenkel um 2ʰ Nchm., Temp. 2ʰ 38,7° C., Abends 38,6° C.

23./III. Die gestrige Injectionsstelle schmerzhaft, die vom 20./III. reactionslos, höchste Temp. 37,9° C.

Vom 25./III. ist Pat. fieberfrei, die Schmerzhaftigkeit der Injectionsstellen ist geschwunden.

Gesammtmenge des injic. Serums 4 cm³ (2 Inj.).

Fall V. *M. W.*, 18jähr. Schlosser.

Beginn der Erkrankung 20./II. 1895 unter Schüttelfrost.

Status praesens vom 1./III. Pat. apathisch. Am Thorax und Abdomen deutliche Roseola. Milz nicht deutlich vergrössert, im Harn Eiweiss, höchste Temperatur 40,3° C., am 2./III. höchste Temperatur 40,2° C., am 3./III. 39,9° C., 5./III. Roseola ausgebreiteter. 3 Diarrhöen. Blut: R. Bl. 4.860.000, W. Bl. 8,800, Fleischl 11,2.

6./III. Temperatur 2ʰ Nchm. 38,4° C.

1. Inj. um 2ʰ Nchm. von 2 cm³ Serum in den l. Oberschenkel, Abendtemperatur 38,7° C., 2 Diarrhöen.

7./III. Injectionsstelle reactionslos. Sensorium, das bisher benommen, frei, höchste Temperatur 39,6° C., 1 diarrh. Stuhl.

8./III. 2ʰ Nchm. 2. Injection von 2 cm³ Serum in den r. Oberschenkel, Temperatur 2ʰ 38,3° C., Abends 40° C.

9./III. Injectionsstelle von gestern schmerzhaft, höchste Temperatur 39,2° C.

10./III. Die Injectionstelle noch immer schmerzhaft, nicht geröthet, höchste Temperatur 39,1° C.

11./III. höchste Temperatur 39,5° C.

12./III. 3ʰ Nchm. 3. Inj. von 3 cm³ Serum in den l. Obersch., Temperatur 2ʰ Nchm. 39,6° C., Abendtemp. 39,9° C.

13./III. Die gestrige Injectionsstelle schmerzhaft. Rasseln über den Lungen, höchste Temperatur 38,8° C.

Digitized by Google
Original from UNIVERSITY OF MICHIGAN
Generated on 2019-07-08 20:09 GMT / http://hdl.handle.net/2027/mdp.39015043503450
Public Domain in the United States, Google-digitized / http://www.hathitrust.org/access_use#pd-us-google

14./III. Fester Stuhl. Lungenbefund wie gestern, höchste Temperatur 38,6° C.

15./III. Kreuzbeingegend etwas geröthet, höchste Temperatur 38,3° C.

Pat. vom 16.—21./III. fieberfrei, am 22./III. Temperaturanstieg bis 38° C., ebenso am 23./III., vom 24./III. ist Pat. wieder entfiebert und verlässt am 27./III. geheilt die Klinik.

Gesammtmenge des injic. Serums 7 cm³ (3 Inj.).

Fall VI. *D. J.*, 38jähr. Arbeiter.

Pat. ist Potator. Beginn der Erkrankung 24./II. 1895.

Status praesens vom 9./III. Keine Roseola, kein Milztumor, höchste Temperatur 39,8° C.

10./III. höchste Temperatur 40,1° C., 11./III. Milz zu tasten, Sensorium frei, diarrh. Stuhl, höchste Temperatur 39° C.

12./III. 1. Injection von 2 cm³ Serum in den l. Oberschenkel, Temperatur vor der Injection 39° C., höchste Abendtemp. 39,2° C.

13./III. starke Schweisse. Blut: R. Bl. 5.340.000, W. Bl. 7600, höchste Temperatur 39,2° C.

In den nächstfolgenden Tagen Fieber bis 38,5° C., starke Diarrhöen.

Am 19./III. etwas Eiweiss im Harn.

20./III. um 2ʰ Nchm. 2. Inj. von 3 cm³ Serum in den r. Oberschenkel, Morgen- und Abendtemp. 39,1° C.

Ebenso am 21./III.

22./III. Morgentemperatur 38° C., 2ʰ Nchm. 3. Inj. von 2 cm³ Serum in den l. Obersch., Abendtemperatur 39,7° C.

23./III. höchste Temp. 40,1° C., Injectionsstellen reactionslos.

25./III. 4. Inj. von 2 cm³ Serum in den r. Oberschenkel um 2ʰ Nchm., Abendtemp. 39,5° C.

26./III. Injectionsstelle von gestern schmerzhaft, höchste Temperatur 37,9° C.

Am 27./III. Anstieg der Temp. bis 38,3° C. Vom 28./III. ist Pat. entfiebert, die Milz nicht mehr zu tasten, Harn eiweissfrei. 14./IV. Entlassung.

Gesammtmenge des injic. Serums 9 cm³ (4 Inj.).

Fall VII. *P. W.*, 19j. Giesser.

Beginn der Erkrankung 27./VII. 1895.

Status praesens vom 30./VII. Vereinzelte Roseolaflecke, deutlicher Milztumor, Temp. 4ʰ Nchm. 40,3° C., 8ʰ Abends 40,5° C., 1 diarrh. Stuhl.

Digitized by Google
Original from UNIVERSITY OF MICHIGAN
Generated on 2019-07-08 20:09 GMT / http://hdl.handle.net/2027/mdp.39015043503450
Public Domain in the United States, Google-digitized / http://www.hathitrust.org/access_use#pd-us-google

31./VII. Roseola sehr deutlich, höchste Temperatur 39,9° C., 2 Diarrh., bis 5./VIII. schwankt die Temperatur zwischen 39,5° C. und 40° C.

6./VIII. Temperatur um 2ʰ Nchm. 38° C.

Um ½3ʰ 1. Inj. von 5 cm³ Serum in den l. Obersch., darauf höchste Abendtemp. 38,9° C.

7./VIII. Injectionsstelle von gestern reactionslos.

8./VIII. Temperatur 10ʰ Vorm. 36,3° C.

Um 11ʰ 2. Inj. von 5 cm³ Serum in den r. Obersch., höchste Abendtemperatur 38,6° C.

9./VIII. Beide Injectionsstellen reactionslos. Vom 11./VIII. ist Pat. fieberfrei. Die Milz bis zu seinem Austritte am 31./VIII. zu tasten.

Gesammtmenge des injic. Serums 10 cm³ (2 Inj.).

Fall VII. *P. V.*, 19 j. Schneider.

Beginn der Erkrankung 10./III. 1895 unter heftigen Diarrhöen.

Status praesens vom 11./III. Keine Milzvergrösserung, keine Roseola, Harn eiweisshaltig.

13./III. Roseola deutlich, Milzdämpfung vergrössert, Milz nicht zu tasten, 5 erbsenfarbene diarrh. Stühle, Temp. 2ʰ Nchm. 39,2°C. Um 3ʰ Nchm. 1. Inj. von 2 cm³ Serum in den r. Oberschenkel, Abendtemperatur 40,1° C.

14./III. höchste Temperatur 40° C., 5 Diarrhoen.

15./III. Pat. apathisch, 6 diarrh. Stühle. Blut: R. Bl. 5,220,000, W. Bl. 8400.

16./III. höchste Temperatur 39,9° C., 9 Diarrhoen.

18./III. 2ʰ Nchm. 2. Inj. von 2 cm³ Serum in den l. Obersch., Temp. um 2ʰ 39° C., Abendtemp. 39,7° C. Pat. ist sehr apathisch, der Harn eiweisshaltig, im Sedimente keine Cylinder.

19./III. höchste Temp. 39,8° C., 7 Diarrhöen.

20./III. Abdomen etwas meteoristisch aufgetrieben. Diarrhöen anhaltend, um 2ʰ Nchm., 3. Inj. von 2 cm³ Serum in den r. Oberschenkel, Temp. um 2ʰ 39,4° C., Abendtemp. 40,1° C.

21./III. Fieber anhaltend. Injectionsstellen reactionslos, kein Schüttelfrost, 6 Diarrhöen.

22./III. Pat. somnolent, heftige Delirien; Stuhl lässt Patient unter sich, Zunge fuliginös belegt, um 2ʰ Nchm. 4. Inj. von 2 cm³ Serum in den l. Obersch., Temp. 2ʰ Nchm. 39,4° C., Abendtemp. 40,1° C.

S. S. 12. 23./III. Injectionsstellen reactionslos. Bronchitis diffusa. Im Sputum keine Tuberkelbacillen, höchste Temp. 39,9° C., 6 Diarrh.

Digitized by Google
Original from UNIVERSITY OF MICHIGAN
Generated on 2019-07-08 20:09 GMT / http://hdl.handle.net/2027/mdp.39015043503450
Public Domain in the United States, Google-digitized / http://www.hathitrust.org/access_use#pd-us-google

24./III. Delirien und Diarrhoen anhaltend, höchste Temperatur 39,9° C.

26./III. Patient deliriert auch bei Tag. Die Kreuzbeingegend geröthet, der Harn eiweisshaltig.

27./III. Pat. benommen, Stuhl flüssig, nicht blutig, um 2ʰ Nchm. 5. Inj. von 3 cm³ Serum in den r. Obersch., Temp. um 2ʰ 38,7° C., Abendtemp. 39,4° C.

28./III. Harn eiweisshaltig, höchste Temperatur 39,2° C.

29./III. Benommenheit geringer, höchste Temperatur 38,6° C., 4 diarrh. Stühle.

30./III. Zeichen des einfachen Katarrhes über den Lungen. Harn eiweissfrei; 5 diarrh. nicht blutige Stühle, höchste Temp. 38° C.

31./III. Puls kaum zu tasten, Abdomen druckschmerzhaft, kein Fieber.

1./IV. Benommenheit noch vorhanden, höchste Temp. 36,8° C.

2./IV. Nchm. wieder leichtes Fieber 38,4° C., oberflächlicher thalergrosser Decubitus in der Kreuzbeingegend.

3./IV. höchste Temperatur 38,8° C., Milz nicht zu tasten.

5./IV. Pat. fieberfrei, Decubitus schön granulierend.

8./IV. kein Fieber. Alle Injectionsstellen reactionslos geheilt, Stuhl angehalten.

23./IV. wird Pat. geheilt entlassen.

Gesammtmenge des injic. Serums 11 cm³ (5 Inj.).

Fall IX. *S. M.*, 51 j. Kramsitzerin.

Beginn der Erkrankung angeblich 4./I. 1895.

Status praesens vom 25./I. Pat. soporös, Milz vergrössert, keine Roseola, höchste Temperatur 39,8° C.

26./I. höchste Temp. 40° C.

27./I. Pat. lässt Harn unter sich. Ueber den Lungen katarrhalische Erscheinungen, höchste Temp. 40,1° C.

28./I. Benommenheit andauernd, keine Delirien, Harnverhaltung. Pat. muss katheterisiert werden. Im Harn Eiweiss und Aceton, im Sedimente hyaline und granulierte Cylinder. 2ʰ Nchm. 1. Inj. von 2 cm³ Serum in den r. Obersch., Temp. 2ʰ Nchm. 38,7° C., Abends 40° C. Blut: R. Bl. 4.940.000, W. Bl. 6000, Fleischl 55%.

29./I. 2ʰ Nchm. 2. Inj. von 3 cm³ Serum in den l. Obersch., Temperatur 2ʰ 38,1° C., Abends 39,5° C. Zahlreiche Roseolen. Pat. muss katheterisiert werden, fester Stuhl.

30./I. Beide Injectionsstellen reactionslos. Katheterismus. Höchste Temperatur 40° C.

Digitized by Google
Original from UNIVERSITY OF MICHIGAN
Generated on 2019-07-08 20:09 GMT / http://hdl.handle.net/2027/mdp.39015043503450
Public Domain in the United States, Google-digitized / http://www.hathitrust.org/access_use#pd-us-google

31./I. 4^h Nchm. 3. Inj. von 6 cm^3 Serum in den r. Obersch., Temperatur 4^h 38,8° C., Abends ebenfalls.

1./II. Heute Morgen Collaps bei Temp. von 36,2° C., Puls 144, reichlicher, nicht blutiger Stuhl, starke Benommenheit. Abends neuerlicher Temperaturabfall, Temp. 4^h 37,9° C., Abends 8^h 36,3° C., mehrere Stuhlgänge mit frisch geronnenen Blutmassen vermengt. Pat. stärker benommen.

2./II. Abdomen stark druckschmerzhaft. Patient muss täglich katheterisiert werden. Die Injectionsstellen an beiden Obersch. blutig suffundiert, höchste Temperatur 39,4° C. Im Harne kein Pepton (Devoto).

3./II. Gestern wieder blutiger Stuhl. P. erhält seit vorgestern Plumb. acetic. 0,3 in dos. VI., tgl. 1 Pulver, höchste Temp. 39,1° C.

4./II. Seit gestern kein Stuhl, Zunge fuliginös belegt, höchste Temperatur 39,6° C.

5./II. Pat. muss täglich katheterisiert werden, das Sensorium noch benommen, höchste Temp. 38,8° C.

8./II. Milz zu tasten, schwarz gefärbter Stuhl, höchste Temp. 39,2° C.

10./II. Sensorum frei, höchste Temp. 38,8° C.

Das Fieber sinkt am 15./II. bis 36,6° C. ab, steigt am 16./II. wieder bis 38,5° C.

Vom 17./II. bis 4./III. ist Pat. fieberfrei, am 5./III. Temperaturanstieg bis 38,2° C., am 6./III. Abfall auf 37,2° C. Seit dem 4./III. uriniert P. wieder spontan.

Am 16./III. verlässt Pat. geheilt das Spital.

Gesammtmenge des injic. Serums: 11 cm^3 (3 Inj.).

Fall X. *S. B.*, 37 jähr. Taglöhner.

Beginn der Erkrankung 9./XI. 1894 unter Fieber und Schüttelfrost.

Status praesens vom 19./XI. keine Roseola, Milz nicht vergrössert. Vom VII. Brustwirbeldorne hinten Dämpfung, vesiculäres Athmen.

20./XI. Nachts Delirien; Sputum, zähe, blutig, übelriechend, höchste Temp. 39,3° C.

21./XI. Delirien anhaltend, 3 Diarrhöen, höchste Temp. 39,3° C.

24./XI. Roseolaflecke am Thorax, höchste Temp. 39,3° C.

Am 25./XI. höchste Temp. 39,7° C.

26./XI. 2^h Nchm. 1. Inj. von 1 cm^3 Serum in den l. Obersch., Temp. 2^h 38,6, Abends 38,7° C.

27./XI. 2^h Nchm. 2. Inj. von 2 cm^3 Serum in den r. Obersch., Temp. 2^h 38,1, Abends 38,3° C.

Digitized by Google
Original from UNIVERSITY OF MICHIGAN
Generated on 2019-07-08 20:09 GMT / http://hdl.handle.net/2027/mdp.39015043503450
Public Domain in the United States, Google-digitized / http://www.hathitrust.org/access_use#pd-us-google

28./XI. 2^h Nchm. 3. Inj. von 3 cm^3 Serum in den l. Obersch., Temp. 2^h 37,5, Abends 39° C.

29./XI. höchste Temp. 39,8° C. Alle Injectionsstellen reactionslos.

1./XII. 2^h Nchm. 4. Inj. von 3 cm^3 Serum in den r. Obersch., Temp. 2^h 38,1, Abends 39,1° C.

2./XII. Injectionsstelle von gestern reactionslos, höchste Temp. 38,5° C.

3./XII. 1$^1/_4$^{h} Nchm. 5. Inj. von 3 cm^3 in den l. Obersch., Temp. 12^h 37,6° C., Abends 39,8° C. Abends Schmerzen an der Injectionsstelle um 5^h Schüttelfrost, bei einer Temp. von 38,1° C.

4./XII. kein Fieber.

5./XII. 2^h Nchm. 6. Inj. von 3 cm^3 Serum in den r. Obersch., Temp. 2^h 37,5° C., Abends 38,7° C.

6./XII. Pat. muss katheterisiert werden, 6 Diarrh.

9./XII. Der Stuhl seit 3 Tagen angehalten. Im Rectum zahlreiche Kothmassen, die manuell entfernt werden. Auf Glycerinklysma 2 diarrh. Stühle.

Pat. bis 9./I. fieberfrei, an welchem Tage er geheilt die Klinik verlässt.

Gesammtmenge des injic. Serums 15 cm^3 (6 Inj.).

Fall XI. *P. J.*, 20jähr. Kutscher.

Beginn der Erkrankung 16./XI. 1895.

Status praesens vom 30./XI. zahlreiche Roseolaflecke an Brust- und Bauchhaut, Milz nicht zu tasten, höchste Temperatur 39,6° C., 3 Diarrhoen.

Am 1. u. 2./XII. Temperatursteigerung bis 39,7° C.

3./XII. Am 12$^1/_2$^{h} Mittags 1. Inj. von 5 cm^3 Serum in den r. Obersch., Temp. 12^h 38,6, Abends 39,4° C. Blutbefund um 11^h R. Bl. 5.050.000, W. Bl. 7800; Blutbefund um 3^h R. Bl. 5.200.000, W. Bl. 8000.

4./XII. höchste Temperatur 39,4° C., kein Milztumor.

5./XII. Um 11$^1/_2$^{h} Vorm. 2. Inj. von 10 cm^3 Serum in den l. Obersch., Temp. 10^h 39, Abends 39,2° C. Blutbefund um 10^h Vorm. R. Bl. 5.200.000, W. Bl. 8.400, Blutbefund um 2^h Nachm. R. Bl. 5.770.000, W. Bl. 10.800.

6./XII. Injectionsstelle von gestern geröthet, schmerzhaft; feuchtwarme Einpackung, höchste Temp. 39° C.

7./XII. Um 12$^1/_2$^{h} Nachm. 3. Inj. von 10 cm^3 Serum in den r. Obersch., Temp. 10^h 37,8° C., Abends 38,2° C. Blutbefund um 10^h R. Bl. 5.260.000, W. Bl. 9000, Blutbefund um 3$^1/_2$^{h} R. Bl. 5.120.000, W. Bl. 8400.

Digitized by Google
Original from UNIVERSITY OF MICHIGAN
Generated on 2019-07-08 20:09 GMT / http://hdl.handle.net/2027/mdp.39015043503450
Public Domain in the United States, Google-digitized / http://www.hathitrust.org/access_use#pd-us-google

8./XII. höchste Temp. 37,9 ° C.

9./XII. kein Fieber, Injectionstelle vom 5./XII. geschwollen, nicht geröthet.

10./XII. Pat. fieberfrei, Roseola abgeblasst.

16./XII. In den letzten Tagen keine Temperatursteigerung. An der Injectionsstelle vom 5./XII. eine handtellergrosse Schwellung mit deutlicher Fluctuation.

20./XII. Fiebersteigerung bis 38,6 ° C.

21./XII. Eröffnung des Abszesses am l. Oberschenkel und Entleerung eines dicken phlegmonösen Eiters. Morgentemp. 37,9, Abends 39,1 ° C.

24./XII geringes eitriges Wundsecret, Schwellung abgenommen.

31./XII. Pat. fieberfrei. Am l. Unterschenkel stärkeres Oedem, das bis zum 2./I. verschwunden ist. Am 9./I. wird Pat. geheilt entlassen.

Gesammtmenge des injic. Serums 25 cm³ (3 Inj.).

Fall XII. *P. Fr.*, 18jähr. Fleischergehilfe.

Beginn der Erkrankung 23. Oktober 1895.

Status praesens vom 28./X. Reichliche Roseola an Rumpf und Extremitäten, Milz tastbar, Pat. etwas benommen, 4 flüssige, gelbe Stühle.

29./X. Blutbefund R. Bl. 4.750.000, W. Bl. 6200.

30./X. 1. Inj. von 5 cm³ Serum in den r. Obersch. um 12 ʰ Mittag, Temp. 12 ʰ 38,9 ° C., Abends 39,2 ° C. Blutbefund 3 ʰ Nachm. R. Bl. 4.800.000, W. Bl. 8800.

31./X. Injectionsstelle reactionslos, höchste Temp. 39,4 ° C.

1./XI. Sensorium frei. 9 ʰ Vorm. 2. Inj. von 10 cm³ Serum in den l. Obersch., Temp. vor der Inj. 36,9, Abends 39,2 ° C. Blutbefund vor der Inj. R. Bl. 4.700.000, W. Bl. 13.400, Blutbefund nach der Inj. R. Bl. 4.710.000, W. Bl. 14.000.

2./XI. Injectionsstelle von gestern reactionslos.

3./XI. 9 ʰ Vorm. 3. Inj. von 10 cm³ Serum in den r. Obersch., Temp. vor der Inj. 36,2 ° C., Abends 38,9 ° C. Blutbefund vor der Inj. R. Bl. 4.700.000, W. Bl. 10.200, Blutbefund nach der Inj. R. Bl. 5.000.000, W. Bl. 18.400.

4./XI. Injectionsstelle reactionslos, Pat. bis zum 14./XI. fieberfrei, an diesem Tage entlassen.

Gesammtmenge des injic. Serums 25 cm³ (3 Inj.).

Fall XIII. *W. A.*, 24jähr. Postdiener.

Beginn der Erkrankung 12./III. 1895 mit Schüttelfrost, Fieber und Diarrhöen.

Digitized by Google
Original from UNIVERSITY OF MICHIGAN
Generated on 2019-07-08 20:09 GMT / http://hdl.handle.net/2027/mdp.39015043503450
Public Domain in the United States, Google-digitized / http://www.hathitrust.org/access_use#pd-us-google

Status praesens vom 26./III. keine Roseola, Milz percussorisch und palpatorisch nicht vergrössert, Harn eiweissfrei, höchste Temp. 39,9° C., 1 diarrh. Stuhl.

27./III. spärliche Roseolaflecke auf der Brust, die Kreuzbeingegend geröthet. 2 h Nachm. 1. Inj. von 5 cm³ Serum in den r. Obersch., Temp. 2 h Nachm. 39° C., Abends 39,7° C. Blutbefund R. Bl. 4.900.000, W. Bl. 5600.

28./III. Milzdämpfung deutlich, Injectionsstelle von gestern reactionslos.

29./III. 2 h Nachm. 2. Inj. von 5 cm³ Serum in den l. Obersch., Temp. 2 h 39,2° C., Abends 39,5° C.

30./III. Ueber den Lungen etwas Giemen, kleiner Decubitus über dem Kreuzbein, höchste Temp. 39,5° C.

31./III. Katarrhalische Erscheinungen über beiden Lungen. 5 h Nachm. 3. Inj. von 5 cm³ Serum in den l. Obersch., Temp. 4 h Nachm. 38,4° C., Abends 39,1° C., 1./IV. Milzdämpfung deutlich vergrössert, höchste Temp. 39,6° C.

2./IV. Morgentemp. 39,7° C., Mittags 40,3° C., ½6 h Abends 4. Inj. von 5 cm³ Serum in den r. Obersch., Temp. 4 h 38,8° C.

3./IV. Morgentemp. 38,4° C., Milz zu tasten, Abends 38,9° C.

4./IV. Morgens 38,8° C., 4 h Nchm. 5. Inj. von 5 cm³ Serum in l. Obersch., Temp. 4 h 38,7° C., Abends ebenso.

5./IV. höchste Temp. 39,6° C.

6./IV. Morgentemp. 38° C., 4 h Nachm. 6. Inj. von 3 cm³ Serum in den r. Obersch., Temp. 4 h 38,8° C., Abends 38,4° C.

8./IV. Rechts vom Kreuzbein die Haut geröthet, mit einer Borke bedeckt.

Vom 10./IV. ist Pat. fieberfei, am 20./IV. ist der Decubitus geheilt, am 27./IV. verlässt Pat. geheilt die Klinik.

Gesammtmenge des injic. Serums 28 cm³ (6 Inj.).

Fall XIV. *K. A.*, 26jähr. Schmied.

Beginn der Erkrankung 1./IX. 1895.

Status praesens vom 18./IX.: keine Roseola, Milz zu tasten.

19./IX. deutlicher Milztumor, höchste Temp. 39,6° C., Zahl der Leukocyten 8.800.

4 h Nchm. 1. Inj. von 5 cm³ Serum in den r. Obersch. Zahl der Leucocyten nach der Inj. 15.800, Temp. vor der Inj. 38.5° C. Abends 39.6° C.

20./IX. Reichliche Roseola, höchste Temp. 39.6° C.

22./IX. 4 h Nchm. 2. Inj. von 10 cm³ Serum in den l. Obersch., Temp. vor der Inj. 38.8, nach der Inj. 39.6° C.

Digitized by Google
Original from UNIVERSITY OF MICHIGAN
Generated on 2019-07-08 20:09 GMT / http://hdl.handle.net/2027/mdp.39015043503450
Public Domain in the United States, Google-digitized / http://www.hathitrust.org/access_use#pd-us-google

23./IX. 3 h Nchm. 3. Inj. von 10 cm³ Serum in den r. Obersch., Temp. vor der Inj. 39.1, nach der Inj. 39.6 ° C.

25./IX. 4. Inj. von 10 cm³ Serum in den l. Obersch., Temp. vor der Inj. 38, nach derselben 38.2 ° C.

Vom 26./IX. ist Patient fieberfrei und wird am 4./X. geheilt entlassen. Gesammtmenge des injic. Serum 35 cm³ (4. Inj.).

Fall XV. *P. Fr.,* 23jähr. Fleischer, Potator.

Beginn der Erkrankung 1./IX. 1895.

Status praesens am 13./IX.: keine Roseola, kein Milztumor, höchste Temp. 39.2 ° C.

1. Inj. von 5 cm³ Serum in den r. Obersch. um $^1/_4$3 h Nchm. Temp. vor der Inj. 38.4 ° C., nach derselben 39.7, Leukocytenzahl vor der Inj. 9.800, nach derselben 8.600.

15./IX. höchste Temp. 39,6 ° C., Stat. id.

16./IX. 2 h Nchm. 2. Inj. von 5 cm³ Serum in den r. Obersch., Temp. vor der Inj. 38, nach derselben 39 ° C.

17./IX. 4 h Nchm. 3. Inj. von 10 cm³ Serum in den l. Obersch., Temp. 4 h Nchm. 38.6 ° C., Abends 38.2 ° C.

19./IX. 4 h 38.4. $^1/_2$5 h 4. Inj. von 8 cm³ Serum in den r. Obersch., Abendtemp. 37.6 ° C., Leukocytenzahl vor der Inj. 10.000, nach derselben 12.800.

20./IX. höchste Temp. 38.4 ° C.

21./IX. 5. Inj. von 10 cm³ Serum in den l. Obersch., höchste Temp. 38.4 ° C.

Vom 22./IX. ist Patient fieberfrei und wird am 26./IX. geheilt entlassen.

Gesammtmenge des injic. Serums 38 cm³ (5 Inj.).

Fall XVI. *K. Fr.,* 16jähr. Taglöhner.

Beginn der Erkrankung 10./IX. 1895 mit Schüttelfrost und Delirien.

Status praesens vom 17./IX. Roseola, Milz nicht vergrössert. Im Harne Eiweiss nebst hyalinen und granulirten Cylindern, höchste Temp. 40.2 ° C.

19./IX. Roseola deutlicher, höchste Temp. 40.2 ° C.

20./IX. 1. Inj. von 5 cm³ Serum in den r. Obersch. um 5 h Nchm., Temp. 4 h Nchm. 39.2 °C., Abends 39.7 ° C. Zahl der Leukocyten vor der Inj. 6.800, nach derselben 8.200.

21./IX. höchste Temp. 40.1 ° C.

22./IX. 11 h Vorm. 2. Inj. von 10 cm³ Serum in den l. Obersch., Temp. um 10 h Nachm. 39,2 ° C., Abends 40,6 ° C. Zahl der Leukocyten vor der Inj. 9700, nach derselben 9800.

Digitized by Google
Original from UNIVERSITY OF MICHIGAN
Generated on 2019-07-08 20:09 GMT / http://hdl.handle.net/2027/mdp.39015043503450
Public Domain in the United States, Google-digitized / http://www.hathitrust.org/access_use#pd-us-google

23./IX. Frühtemp. 38,5 ° C., höchste Tagestemp. 39,5 ° C.

24./IX. starke Schmerzen in den Beinen, 10 ʰ 3. Inj. von 5 cm³ Serum in den r. Obersch., Temp. 10 ʰ Vorm. 38,4 ° C., Abends 38,8 ° C. Zahl der Leukocyten vor der Inj. 14.200, nach derselben 14400.

25./IX. Morgentemp. 37,4 ° C., Abends 38.7 ° C.

26./IX. Morgentemp. 37,2 ° C., 10 ʰ Vorm. 4. Inj. von 10 cm³ Serum in den l. Obersch., Temp. 10 ʰ 38,2 ° C., Abends 38,7 ° C.

27./IX. Frühtemp. 38,5 ° C., Abends 38,7 ° C., Stuhl angehalten.

28./IX. Frühtemp. 37,4 ° C. Um 10 ʰ Vorm. 5. Inj. von 10 cm³ Serum in den r. Obersch. (entnommen von Fall XV.), Temp. um 10 ʰ 38,3 ° C., Abends 39,1 ° C.

Am 29. und 30. IX. höchste Temp. 38,1 ° C.

Vom 1./X. ist Pat. fieberfrei und wird nach 9 Tagen völligen Wohlbefindens am 10./X. geheilt entlassen.

Gesammtmenge des injic. Serums 40 cm³ (5 Inj.).

Fall XVII. *K. J.* 20jähr. Tischler.

Beginn der Erkrankung 9./X. 95.

Status praesens vom 17./X. keine Roseola, Milz zu tasten, höchste Temp. 40,1 ° C.

18./X. Nachts Delirien, Roseola undeutlich, höchste Temp. 40,3 °C.

19./X. 12 1/2 ʰ Mittags 1. Inj. von 5 cm³ Serum in den r. Obersch., Temp. 12 ʰ 39,8 ° C., Abends 40,3 ° C.

20./X. Auch heute Nacht Delirien, höchste Temp. 39,9 ° C.

21./X. Delirien anhaltend, 1 diarrh. Stuhl. 1 1/4 ʰ Nachmittags 2. Inj. von 5 cm³ Serum in den l. Obersch., Temp. um 12 ʰ 38,9 ° C., Abends 40.3 ° C. Blutbefund 12 ʰ Mittags R. Bl. 5.080.000, W. Bl. 9800, um 4 ʰ Nachm. R. Bl. 5.600,000, W. Bl. 10.400.

22./X. trockene, rissige Zunge, Benommenheit, Injectionsstelle reactionslos, höchste Temp. 39,6 ° C.

23./X. 1 ʰ 3. Inj. von 10 cm³ Serum in den r. Obersch., Temp. 12 ʰ Mittags 39,1 ° C., Abends 39,5 ° C. Blutbefund 12 ʰ Mittags R. Bl. 5.240.000, W. Bl. 9200, um 4 ʰ Nachm. R. Bl. 5.090.000, W. Bl. 9800.

25./X. Morgentemp. 38,2 ° C., Bewusstsein klarer, 1 1/2 ʰ Nachm. 4. Inj. von 10 cm³ Serum in den l. Obersch. (von Fall XVI), Temp. 12 ʰ 38,6 ° C., Abends 39,4 ° C. Blutbefund 12 ʰ R. Bl. 5.500.000, W. Bl. 8800, um 4 ʰ R. Bl. 5.350.000, W. Bl. 8400.

26./X. höchste Temp. 38.8 ° C.

27./X. Roseola noch immer sichtbar, Pat. soporös.

28./X. 5. Inj. von 10 cm³ Serum um 1 1/2 ʰ Nachm. in den r.

Digitized by Google
Original from UNIVERSITY OF MICHIGAN
Generated on 2019-07-08 20:09 GMT / http://hdl.handle.net/2027/mdp.39015043503450
Public Domain in the United States, Google-digitized / http://www.hathitrust.org/access_use#pd-us-google

Obersch. (entnommen dem Fall XVI), Temp. 12 h 38,7 ° C., Abends 39,1 ° C. Blutbefund 12 h R. Bl. 4.750.000, W. Bl. 7600, um 4 1/2 h Nachm. R. Bl. 4.500.000, W. Bl. 8600.

Vom 31./X. zeigen sich pneumonische Erscheinungen über der l. Lunge, die Temp. schwankt zwischen 38,2 und 39 ° C.

Vom 4./XI. ist Pat. fieberfrei und verlässt am 20./XI. geheilt die Klinik.

Gesammtmenge des injic. Serums 40 cm³ (5 Inj.).

Fall XVIII. *K. Th.* 30jähr. Magd.

Am 23. Juli 1895 Geburt eines lebenden Kindes, das Pat. bis 14 Tage vor der Erkrankung gestillt hat. Beginn der Erkrankung 17. Dezbr. 1895.

Status praesens vom 31./XII., deutliche Roseola und Milzvergrösserung, keine Diarrhoen, Temp. 40,7 ° C.

1./I. fester Stuhl, höchste Temp. 40,5 ° C.

2./I. Blutbefund um 4 h Nachm. R. Bl. 4.200.000, W. Bl. 6000. Im Harn Eiweiss und hyaline Cylinder.

3./I. Um 11 h Vorm. 1. Inj. von 5 cm³ Serum in den r. Oberschenkel, Temp. 10 h 39,2 ° C., Abends 40,1 ° C. Blutbefund vor der Inj. R. Bl. 4.400.000, W. Bl. 8400, nach der Inj. R. Bl. 4.900.000, W. Bl. 9000.

4./I. Nachts Delirien, fuliginöser Zungenbelag, Pat. ist benommen, entleert den Harn ins Bett, die Injectionsstelle von gestern reactionslos, starke Diarrhöen.

Um 11 h Vorm. 2 Inj. von 10 cm³ Serum in den l. Obersch., Morgentemp. 39,8 ° C., Abends 40,3 ° C. Blutbefund vor der Inj. R. Bl. 3.670.000, W. Bl. 6000, nach der Inj. R. Bl. 3.850.000, W. Bl. 7000.

5./I. Delirien und Benommenheit anhaltend, spärliche Roseolaflecke, Injectionsstellen reactionslos, höchste Temp. 40,2 ° C.

6./I. Stuhl und Harn werden ins Bett entleert, Morgentemp. 40 ° C.

Um 9 h Früh 3. Inj. von 10 cm³ Serum in den r. Obersch. Abendtemp. 40.3 ° C. Blutbefund um 9 h R. Bl. 2.060.000, W. Bl. 5800, um 12 h R. Bl. 3.400.000, W. Bl. 9200.

7./I. Delirien und Benommenheit dauern fort, höchste Temp. 40,1 ° C.

8./I. 4. Inj. von 10 cm³ Serum, um 9 h Vorm. in den l. Oberschenkel. Frühtemp. 39,5 ° C., Abends 40.1 ° C. Blutbefund 9 h R. Bl. 3.890.000, W. Bl. 12.000, um 12 h R. Bl. 3.940.000, W. Bl. 16.000.

Digitized by Google
Original from UNIVERSITY OF MICHIGAN
Generated on 2019-07-08 20:09 GMT / http://hdl.handle.net/2027/mdp.39015043503450
Public Domain in the United States, Google-digitized / http://www.hathitrust.org/access_use#pd-us-google

9./I. Delirien stärker, die gestrige Injectionsstelle reactionslos, höchste Temp. 39,9 ° C.

10./I. Subsultus tendinum, höchste Temp. 39,9 ° C.

10./I. $^1/_2$11 ^{h} Nachm. 5. Inj. von 10 cm^3 Serum in den r. Oberschenkel, Temp. um 10 ^{h} 39 ° C., Abends 39,2 ° C. Blutbefund 10 ^{h} R. Bl. 3.600.000, W. Bl. 8200, um 2 ^{h} R. Bl. 3.620.000, W. Bl. 7200.

Abends um 10 ^{h} tritt starke Dyspnöe, Trachealrasseln, Kleinerwerden des Pulses ein, die Erscheinungen bessern sich nach einer subcutanen Infusion von 0.6 % NaCl-lösung nicht. Um 6$^1/_2$ ^{h} Früh tritt Exitus letalis ein. Im Harn Eiweiss und hyaline Cylinder.

Die pathologisch-anatomische Untersuchung ergab folgenden Befund: *Typhus abdominalis* in statu necroseos et ulcerationis incipientis. Tumor lienis acutus. Ulcera typhosa laryngis et pharyngis. Intumescentia et necrosis partialis glandularum lymphaticarum mesenterii, Pneumonia lobularis bilateralis, Degeneratio parenchymatosa myocardii, hepatis et renum.

Wenn ich nun zum Schlusse die Ergebnisse der beschriebenen Versuche resumiere, so ergibt sich folgendes:

1. Ein therapeutischer Effekt wurde im allgemeinen nicht gesehen. Was die Wirkung der Injektionen auf das Fieber betrifft, so trat fast immer unmittelbar nach der Injektion eine Temperatursteigerung auf, der aber ein weiterer Fieberabfall resp. ein Heruntergehen der Temperatur auf normale Werthe nicht folgte.

Abnorm hohe Temperatursteigerungen anschliessend an die Injektion wurden beobachtet in Fall XVI nach der 2. Injektion von 39.2 ° C. auf 40.6 ° C., in Fall XVII nach der 1. Injektion von 39.8 ° C. auf 40.3 ° C., nach der 2. Inj. von 38.9 ° C. auf 40.3 ° C., in Fall XVIII nach der 1. Inj. von 39.2 ° C. auf 40.1 ° C., nach der 2. u. 3. Inj. von 39.8 ° C. auf 40.3 ° C. Nur in 3 Fällen, welche allerdings sehr leicht verliefen, zeigte sich insofern ein Einfluss auf das Fieber, als dasselbe unmittelbar nach der Injektion abfiel, ohne später nochmals anzusteigen. In Fall II trat nach der 2. Inj. ein Temperaturanstieg bis 38.5 ° C. ein, der vom 2. Tage nach der Injektion völlig normaler Temperatur Platz machte. In Fall XIV ist Patient unmittelbar nach der 4. Inj. fieberfrei, und in Fall XV tritt nach der 4. Inj. ein Fieberanstieg bis 38.4 ° C. ein, der am nächsten Tage einer dauernden Apyrexie Platz macht. In den besonders schweren Fällen (VIII, IX, X, XVIII) hatten jedoch die Injektionen auf den Fieberverlauf gar keinen Einfluss.

Es sei hier bemerkt, dass die Kranken während der Serum-

Digitized by Google
Original from UNIVERSITY OF MICHIGAN
Generated on 2019-07-08 20:09 GMT / http://hdl.handle.net/2027/mdp.39015043503450
Public Domain in the United States, Google-digitized / http://www.hathitrust.org/access_use#pd-us-google

behandlung bei Milchdiät und geringen Mengen Alkohol in Form von Cognak gehalten wurden.

Völlig unbeeinflusst blieben durch die Injektionen die Darm- und Gehirnerscheinungen, sowie die Milz.

2. Ueble Allgemeinwirkungen wurden beobachtet in Form eines Collapses in Fall IX, der nach der Injektion eintrat und mit einer Darmblutung und Temperaturabfall bis 36.1 ° C. verbunden war, wobei es allerdings fraglich erscheint, ob diese üblen Zufälle eine direkte Folge der Therapie waren.

Auch in Fall I trat nach der Injektion eine Darmblutung auf, ohne dass es jedoch zu Collaps gekommen wäre. In Fall X stieg nach der Injektion die Temperatur unter Schüttelfrost bis 39.8 ° C., ebonso in Fall VIII bis 40.4, um in letzterem Falle unter Erscheinungen des Collapses auf 36.3 abzusinken.

3. Ueble lokale Wirkungen zeigten sich in stärkerem Maasse nur in Fall XI, wo es am 4. Tage nach der Injektion zu einer Abscessbildung an der Injektionsstelle kam, welche einen Anstieg der Temperatur des bereits entfieberten Patienten auf 38.6 ° C. zur Folge hatte. Nach Eröffnung des Abscesses bildeten sich diese Symptome schnell und völlig zurück.

Sonst beobachteten wir nur leichte Schmerzhaftigkeit der Injektionsstellen in 6 Fällen (III, IV, V, VI, X, XI), die unter Bleiwasserumschlägen in Kürze schwand.

4. Was endlich die Verhältnisse der Blutkörperchen vor und nach der Injektien betrifft, so liess sich in Betreff der Erythrocyten keine Veränderuug konstatieren; wohl aber zeigten die Leukocyten, wie nachstehende Tabelle erweist, nicht unbeträchtliche Steigerung ihrer Zahl in 5 Fällen (7 Injektionen), von welchen nur einer einen schweren Verlauf zeigte (Fall XVIII).

Fall	Injektion	vor der Injektion	nach der Injektion
XI.	2.	8.400	10.800
XII.	2.	13.400	14.000
	3.	10.200	18.000
XIV.	1.	8.800	15.800
XV.	4.	10.000	12.800
XVIII.	3.	5.800	9.200
	4.	12.000	16.000

Zum Schlusse ist es mir eine angenehme Pflicht, Herrn Prof. *R. v. Jaksch* für die Ueberlassung dieser Mittheilung den herzlichsten Dank auszusprechen.

Juli 1896.

Digitized by Google
Original from UNIVERSITY OF MICHIGAN
Generated on 2019-07-08 20:09 GMT / http://hdl.handle.net/2027/mdp.39015043503450
Public Domain in the United States, Google-digitized / http://www.hathitrust.org/access_use#pd-us-google

(Aus der medicinischen Klinik des Prof. *v. Jaksch*.)

ÜBER DAS VERHALTEN DES BLUTES NACH KOCHSALZ- UND WASSERINJECTIONEN.

Von

Dr. LEOPOLD GOLDBACH.
Externarst der Klinik.

Auf die Anregung des Herrn Professor *v. Jaksch* hin habe ich es unternommen, die Angaben *Chéron's*,[1]) nach dessen Untersuchungen bei subcutaner Injection verschiedener indifferenter Flüssigkeiten oder anderer einen peripheren Reiz setzender Momente eine Aenderung der Blutbestandtheile bei anämischen Personen eintreten sollte, einer Prüfung zu unterziehen. Doch habe ich die Versuche nicht an anämischen Individuen angestellt, sondern an solchen, die fieberfrei waren und von denen von vorneherein anzunehmen war, dass keine Veränderung in dem absoluten und relativen Verhältnisse des Blutes sich ergeben dürfte. — Nach den Angaben *Chéron's* soll eine Verminderung der Erythrocyten sowie des Hämoglobingehaltes eintreten, während über das Verhalten der weissen Blutzellen überhaupt nichts erwähnt wird. Ich habe in meinen Versuchen auch diese berücksichtigt. Die Untersuchungen wurden in der Weise angestellt, dass Patienten unserer Klinik, mit den verschiedensten Erkrankungen 5 cm³ steriler physiologischer Kochsalzlösung oder 5 cm³ destillierten sterilisierten Wassers unter die Haut des Oberschenkels eingespritzt wurden. Zuvor wurden immer sowol die rothen als auch die weissen Blutkörperchen, sowie der Hämoglobingehalt bestimmt. Die Zahl der Erythrocyten, der Leukocyten und die Menge des Hämoglobins wurden nach den an unserer Klinik üblichen Methoden festgestellt.[2]) Zur Zählung der rothen Blut-

[1]) *Chéron*, Centralblatt f. innere Medicin *17*, 186, Referat 1896.
[2]) *v. Jaksch*, Diagnostik. 4. Auflage 1896, S. 12 u. f.

Digitized by Google
Original from UNIVERSITY OF MICHIGAN
Generated on 2019-07-08 20:09 GMT / http://hdl.handle.net/2027/mdp.39015043503450
Public Domain in the United States, Google-digitized / http://www.hathitrust.org/access_use#pd-us-google

zellen wurde der Apparat *von Thoma-Zeiss* und als Conservierungsflüssigkeit die *Toison*'sche Lösung verwendet, die nach den Untersuchungen, welche *Marschner*[1]) an unserer Klinik ausführte, sich sehr gut eignet. Für die Leukocyten diente als Verdünnungsflüssigkeit eine 0·3 % Eisessiglösung. Der Hämoglobingehalt wurde mittelst des Hämometers von *v. Fleischl* bestimmt. Sämmtliche Untersuchungen wurden aus der Haut der Fingerbeere immer derselben Hand vorgenommen. Selbstverständlich wurden, um den Einfluss der Verdauung bezüglich der weissen Blutzellen auszuschliessen, die Versuche an nüchternen Personen ausgeführt. Die Zeit, welche seit der letzten Nahrungsaufnahme verstrichen war, betrug regelmässig 16 Stunden. Zum Frühstück wurde ausser einer Menge von 250 cm³ Caffee nichts gestattet. In den Vormittagsstunden erhielten die Patienten bis zum Schlusse des Versuches keine Nahrung. Es wurde nun vor der Injection, eine ¼ Stunde darnach und 2 Stunden später die Zahl der rothen, der weissen Blutzellen und die Menge des Hämoglobins bestimmt.

I. Kochsalz-Injectionen.

Name	Erythrocyten	Leukocyten	Fleischl	E. : L.	
Z. W. 26 J. Mann. Syringomyelia cervicalis	5,220,000	6,200	95 % = 13·3	842 : 1	vor dem Versuche.
	4,320,000	8,400	85 % = 11·9	514 : 1	¼ St. nach d. Vers.
	4,980,000	5,200	85 % = 11·9	957 : 1	2 St. nach d. Vers.
W. W. 20 J. Mann. Tabes dors.	5,550,000	4,800	95 % = 13·3	1156 : 1	vor dem Versuche.
	5,290,000	8,100	85 % = 11·9	653 : 1	¼ St. nach d. Vers.
	4,980,000	7,200	85 % = 11·9	691 : 1	2 St. nach d. Vers.
W. W. 20 J. Mann. Tabes dors.	5,350,000	4,400	90 % = 12·6	1216 : 1	vor dem Versuche.
	5,020,000	6,200	85 % = 11·9	807 : 1	¼ St. nach d. Vers.
	4,600,000	5,600	80 % = 11·2	875 : 1	2 St. nach d. Vers.
D. R. 14 J. Mann. Bronchitis chronica	5,360,000	4,800	75 % = 10·5	1117 : 1	vor dem Versuche.
	4,980,000	10,800	70 % = 9·8	461 : 1	¼ St. nach d. Vers.
	4,950,000	7,200	70 % = 9·8	687 : 1	2 St. nach d. Vers.
L. M. 20 J. Weib. Pneumonia centr. nach d. Krise	5,680,000	6,600	80 % = 11·2	708 : 1	vor dem Versuche.
	5,160,000	9,600	70 % = 9·8	537 : 1	¼ St. nach d. Vers.
	5,320,000	7,200	75 % = 10 5	738 : 1	2 St. nach d. Vers.
T. A. 36 J. Weib. compensierter Mitralfehler	4,560,000	6,200	75 % = 10·5	735 : 1	vor dem Versuche.
	4,060,000	9,800	65 % = 8·1	414 : 1	¼ St. nach d. Vers.
	4,120,000	7,200	70 % = 9·8	572 : 1	2 St. nach d. Vers.

[1]) *Marschner*, Prager medic. Wochenschrift *20*, (Sonderabdruck), 1895.

Digitized by Google
Original from UNIVERSITY OF MICHIGAN
Generated on 2019-07-08 20:09 GMT / http://hdl.handle.net/2027/mdp.39015043503450
Public Domain in the United States, Google-digitized / http://www.hathitrust.org/access_use#pd-us-google

II. Wasser-Injectionen.

Name	Erythrocyten	Leukocyten	Fleischl	E. : L.	
S. W. 35 J. Mann. Tetania chron. recidiv.	4,950,000	9,800	70 % = 9·8	505 : 1	vor dem Versuche.
	4,670,000	8,700	70 % = 9·8	537 : 1	1/4 St. nach d. Vers.
	5,020,000	9,200	75 % = 10·5	543 : 1	2 St. nach d. Vers.
Z. W. 26 J. Mann. Syringomyelia cervic.	5,380,000	4,600	90 % = 12·6	1169 : 1	vor dem Versuche.
	5,120,000	6,200	85 % = 11·9	825 : 1	1/4 St. nach d. Vers.
	5,430,000	5,400	95 % = 13·8	1005 : 1	2 St. nach d. Vers.
A. W. 34 J. Mann. Sclerosis multiplex	5,140,000	6,400	90 % = 12·6	803 : 1	vor dem Versuche.
	4,930,000	7,100	85 % = 11·9	694 : 1	1/4 St. nach d. Vers.
	5,220,000	6,800	90 % = 12·6	767 : 1	2 St. nach d. Vers.
T. F. 26 J. Mann. Lues cerebri	4,510,000	6,500	70 % = 9·8	690 : 1	vor dem Versuche.
	4,380,000	6,200	70 % = 9·8	706 : 1	1/4 St. nach d. Vers.
	4,600,000	6,800	70 % = 9·8	676 : 1	2 St. nach d. Vers.
B. F. 34 J. Mann. Pleurit. tubercul.	4,840,000	6,200	80 % = 11·2	780 : 1	vor dem Versuche.
	4,680,000	6,600	80 % = 11·2	708 : 1	1/4 St. nach d. Vers.
	4,860,000	6,400	75 % = 10·5	759 : 1	2 St. nach d. Vers.
H. A. 40 J. Weib. Tabes dorsalis	4,600,000	5,800	80 % = 11·2	793 : 1	vor dem Versuche.
	4,280,000	6,200	80 % = 11·2	690 : 1	1/4 St. nach d. Vers.
	4,520,000	6,600	85 % = 11·9	684 : 1	2 St. nach d. Vers.

Wie sich nun aus Tabelle I ergiebt, zeigen die Erythrocyten in allen 6 Versuchen 1/4 Stunde nach der Injection eine leichte Verminderung ihrer Zahl. Ich glaube, dass diese Herabsetzung der Zahl der rothen Blutzellen nicht mehr in den Bereich der Fehlerquellen gehört, sondern bedingt ist lediglich durch die Kochsalz-Injection und ich halte mich zu diesem Ausspruche umsomehr berechtigt, als in jenen Fällen, wo Patienten destilliertes Wasser injiciert wurde, diese Verminderung ausblieb. Die Erythrocyten selbst zeigten sowol im nativen als in dem nach *Aldehoff*[1]) gefärbten Präparate keine Veränderung.

Etwas anders war das Verhalten der weissen Blutzellen; diese zeigten constant nach Injection steriler physiologischer Kochsalzlösung eine deutliche Vermehrung. In zwei Fällen stieg die Leukocytenzahl auf das Doppelte, in dem übrigen betrug sie um 1/8 des ursprünglichen Werthes. Um zu sehen, welche Art der weissen Blutzellen vermehrt ist, wurden getrocknete Deckglas-Präparate gefärbt nach den üblichen Methoden. Dabei zeigte es sich, dass

[1]) *v. Jaksch,* Diagnostik. 4. Aufl., 35, 1896.

Digitized by Google
Original from UNIVERSITY OF MICHIGAN
Generated on 2019-07-08 20:09 GMT / http://hdl.handle.net/2027/mdp.39015043503450
Public Domain in the United States, Google-digitized / http://www.hathitrust.org/access_use#pd-us-google

nicht die Lymphocyten vermehrt waren, sondern die polynucleären Leukocyten mit neutrophilen Granulationen. Hier ist wohl die Kochsalzlösung sicher die Ursache der Vermehrung, denn bei der II. Versuchsreihe blieb die Leukocytose aus, nur in einem einzigen Falle stieg die Zahl der Leukocyten etwas höher, sonst blieb sie gleich oder fiel sogar etwas, was wahrscheinlich auf Rechnung der Fehlerquellen zu setzen ist. Nach zwei Stunden war bei Kochsalz-Injectionen noch immer eine, wenn auch geringe Steigerung nachzuweisen.

Ueber die Angabe *Chéron's*, den Hämoglobingehalt betreffend, lässt sich sagen, dass auch hier wieder nur bei Kochsalzinjectionen die Verminderung zu finden ist.

Nach diesen Untersuchungen scheint es mir unzweifelhaft, dass eine leichte Erhöhung des Kochsalzgehaltes des Blutes, denn es wurden nur 0·035 gr injiciert — im Stande sein dürfte, diese Erscheinung hervorzurufen. Einen Grund hierfür anzugeben bin ich nicht in der Lage, vielleicht ist die Angabe *Chérons*, dass der periphere Reiz das wirksame Moment ist, die richtige, doch ist es dann immerhin auffallend, dass destilliertes Wasser diese Zustände nicht hervorrief.

Juli 1896.

Digitized by Google
Original from UNIVERSITY OF MICHIGAN
Generated on 2019-07-08 20:09 GMT / http://hdl.handle.net/2027/mdp.39015043503450
Public Domain in the United States, Google-digitized / http://www.hathitrust.org/access_use#pd-us-google

ÜBER DEN STICKSTOFFGEHALT DES MENSCHLICHEN HIRNES

von

Prof. Dr. R. v. JAKSCH.

Nachfolgende Bestimmungen wurden von dem Gesichtspunkte aus unternommen, um durch eine chemische Untersuchung des Hirnes den Versuch zu machen, ob nicht hiedurch die so werthvollen Aufschlüsse, welche uns die histologische Untersuchung des Hirnes in so grossem Maasse gebracht hat und bringt, ergänzt oder gar erweitert werden könnten. Insbesondere hoffte ich, dass die Veränderungen des Gehirnes bei Psychosen, als der progressiven Paralyse etc., auch einen zahlenmässigen Ausdruck finden würden in einer Verminderung des Stickstoffgehaltes eines derartigen Hirnes.

Wollte man überhaupt Resultate erzielen, so mussten immer die gleichen Theile des Hirnes untersucht werden, da von einer Untersuchung des Gesammthirnes aus naheliegenden technischen Gründen Abstand genommen werden musste. Ich bin nun so vorgegangen, dass ich stets die Spitzen beider Frontallappen, welche ich durch einen durch beide Hemisphären symmetrisch verlaufenden Querschnitt nach sorgfältiger Entfernung der Hirnhäute abtrennte und dem *Kjeldahl*-Verfahren unterwarf.

Die Resultate dieser Untersuchungen mussten über folgende Fragen Aufschluss geben:

1. Bestehen Differenzen im Stickstoffgehalt zwischen dem Frontallappen der rechten und linken Gehirnhemisphäre?

2. Gibt es Erkrankungen des Hirnes, in welchen der Stickstoffgehalt des genannten Theiles der Frontallappen zu- oder abnimmt?

3. Wie hoch ist der Stickstoffgehalt des Hirnes überhaupt?

Ich lasse zunächst die tabellarische Zusammenstellung meiner Untersuchungen folgen und bemerke dazu, dass die Hirntheile u. z. 2 gr bis 1.5 gr in den von mir angegebenen Kölbchen der Oxydation mittelst der *Gunnig*'schen Mischung unterworfen wurden und dann das *Kjeldahl*-Verfahren in der bekannten Weise ausgeführt wurde.[1]) Die Menge des gefundenen Stickstoffes wurde auf 100 gr der zu diesem Versuche verwandten Hirnsubstanz berechnet. Diese Zahlen werden in der Tabelle aufgeführt.

---

[1]) Vergleiche *v. Jaksch*, Klinische Diagnostik, IV. Auflage, S. 84 u. 438, Urban und Schwarzenberg, Wien und Leipzig, 1896.

Digitized by Google

Original from UNIVERSITY OF MICHIGAN

Generated on 2019-07-08 20:09 GMT / http://hdl.handle.net/2027/mdp.39015043503450
Public Domain in the United States, Google-digitized / http://www.hathitrust.org/access_use#pd-us-google

Fall	Diagnose	Geschlecht	Alter	Stickstoff in 100 g Hirnsubstanz Frontallappen linker	Stickstoff in 100 g Hirnsubstanz Frontallappen rechter
I.	Paralysis agitans	weibl.	82 j.	—	0·93
II.	Diabetes	weibl.	78 j.	—	1·92
III.	Nierentumor	männl.	56 j.	1·81	1·88
IV.	Progressive Paralyse	männl.	48 j.	2·21	1·97
V.	Progressive Paralyse	männl.	58 j.	1·81	1·61
VI.	Acute Manie	männl.	62 j.	1·87	1·94
VII.	Carcinom der Gallenwege	weibl.	55 j.	1·64	1·55
VIII.	Carcinom der Ovarien	männl.	52 j.	2·09	1·83
X.	Nephritis, Urämie, Hydrocephalus	männl.	30 j.	1·81	1·83
X.	Iusufficientia et Stenosis valvul. Aortae	männl.	22 j.	1·63	1·65
XI.	Phosphorvergiftung	weibl.	38 j.	1·73	1·62
XII.	Gehirnsyphilis	männl.	62 j.	2·06	1·97
XIII.	Paranoia acuta	weibl.	30 j.	—	2·04
XIV.	Paranoia, Nephritis chronica	männl.	47 j.	1·98	1·82
XV.	Anoia	—	—	1·72	—
XVI.	Melanosarcoma hepatis	männl.	45 j.	1·89	1·84
XVII.	Haemorrhagia cerebri	weibl.	33 j.	2·15	2·06
XVIII.	Lues, Nephritis acuta	männl.	25 j.	2·11	1·87
XIX.	Tumor der rechten Niere	weibl.	33 j.	1·96	2·08
XX.	Tumor cerebri	weibl.	61 j.	—	2·46
XXI.	Carcinoma cardiae ventriculi	weibl.	49 j.	1·78	1·74
XXII.	Nephritis, subphrenischer Abscess	weibl.	35 j.	1·70	1·71
XXIII.	Carcinom des Pankreas, Icterus	weibl.	69 j.	1·81	1·83
XXIV.	Oedema cerebri, Dementia secundaria, Tuberculosis pulmon.	weibl.	21 j.	1·93	1·84
XXV.	Atrophia cerebri, Progressive Paralyse	männl.	35 j.	—	1·84
XXVI.	Gangraena pulmon.	männl.	58 j.	1·84	1·83
XXVII.	Anaemia perniciosa	weibl.	39 j.	1·91	1·85
XXVIII.	Urämie, Nephritis chronica	weibl.	42 j.	2·08	2·09
XXIX.	Typhus abdominalis, Pachymeningitis	männl.	20 j.	1·90	1·76
XXX.	Idiotie, Hydrocephalus	weibl.	54 j.	1·83	1·31

Digitized by Google
Original from UNIVERSITY OF MICHIGAN
Generated on 2019-07-08 20:09 GMT / http://hdl.handle.net/2027/mdp.39015043503450
Public Domain in the United States, Google-digitized / http://www.hathitrust.org/access_use#pd-us-google

Ich lasse zunächst die Tabelle folgen. Ich habe zu bemerken, dass ich die Diagnosen nur kurz, soweit es zum Verständniss des Folgenden nothwendig ist, anführe.

Die erste Frage beantwortet sich aus dem vorliegenden Materiale dahin, dass derartige Differenzen existieren, allerdings in recht geringem Grade. 16 Mal unter 24 Untersuchungen bei den verschiedensten Erkrankungen zeigte sich die linke Hirnhälfte, allerdings in recht verschiedenem Grade, etwas reicher an Eiweiss, 8 Mal war dies bei der rechten Hemisphäre der Fall. Aber alle diese Differenzen sind zum Theile, so im Falle VII, XVI, XXI, XXII u. XXVI so gering, dass sie in der Analyse als solcher ihre Erklärung finden. Es bleiben dann nur noch 11 Fälle gegen 9 Fälle, in welchen ein grösserer Stickstoffreichthum der linken Hemisphäre gefunden wurde, also eine so geringe Zahl, dass das Spiel des Zufalles nicht ausgeschlossen ist, und ich aus meinen Beobachtungen nicht den Schluss ziehen kann, dass derartige Differenzen wirklich existieren; um so mehr als im Falle XXX das Gegentheil besteht und gerade der linke Frontallappen, der kleiner war als der rechte, um 0.52 % reicher an Stickstoff sich erwies, als der rechte.

Auch die zweite oben angeführte Frage lässt sich kurz beantworten. Die Untersuchungen zeigen nur zu deutlich, dass auch bei den schwersten anatomischen Processen eine in Zahlen ausdrückbare Vermehrung oder Verminderung des Stickstoffgehaltes des Hirnes nicht zu constatieren ist. So finden sich bei der progressiven Paralyse, Fall IV, V Werthe, wie 2,21, 1,81 links und 1.97, 1.61 rechts, welche sie uns wiederholt bei anderen Kranken mit anscheinend gesundem Hirne, so Fall VIII, IX, X (links 2.09, 1.81, 1.63, rechts 1.83, 1.83, 1.65) auch begegnen. Fall I ist allerdings viel versprechend, indem in einem typischen Falle von Paralysis agitans der Stickstoffgehalt fast auf die Hälfte vermindert erscheint. Ich halte mich jedoch nicht berechtigt aus einer Beobachtung einen Schluss zu ziehen, umsomehr, als in diesem Falle durch einen unglücklichen Zufall der Versuch, welcher den linken Frontallappen betraf, verloren gieng.

Mustern wir sonst die Reihen durch, so sind, obwohl es sich um die verschiedenartigsten Krankheiten handelt, in welchen das Hirn anscheinend nicht afficiert ist, andererseits schwer afficiert war, keine solche Differenzen zu finden, dass wir daraus irgend welche Schlüsse ziehen können und scheint — was mir ganz unerwartet kam — der Stickstoffgehalt des schwerkranken Hirnes nur in sehr geringem Grade zu schwanken.

Allerdings bewegen sich die Werthe in ziemlich weiten Grenzen

Digitized by Google
Original from UNIVERSITY OF MICHIGAN
Generated on 2019-07-08 20:09 GMT / http://hdl.handle.net/2027/mdp.39015043503450
Public Domain in the United States, Google-digitized / http://www.hathitrust.org/access_use#pd-us-google

von 2.21 (Progressive Paralyse, Fall IV) bis 1.63 (Herzfehler, Fall X) beim linken und 2.46 (Gehirntumor, Fall XX) bis 1.61 (Progressive Paralyse, Fall V) beim rechten Frontallappen; aber die verschiedensten Erkrankungen sind es, welche uns diese Differenzen zeigen. Es ist demnach wohl ausgeschlossen, dass wir auf diesem Wege eine tiefere Erkenntniss der zum Theil noch immer räthselhaften Erkrankungen des Hirnes gewinnen.

Die letzte Frage nämlich, wie gross der Stickstoffgehalt des menschlichen Hirnes ist, wird allerdings präcis beantwortet. Er beträgt für den linken Frontallappen (Durchschnitt aus 25 Beobachtungen) 1.89 gr Stickstoff, für den rechten Frontallappen (Durchschnitt aus 29 Beobachtungen) 1.81 gr Stickstoff.

Es ist demnach als wahrscheinlich anzunehmen, nachdem wir auch bei den schwersten Erkrankungen des Hirnes keine sicheren, durch Zahlen ausdrückbaren Veränderungen des Stickstoffgehaltes der genannten Theile des Hirnes constatierten, dass der Stickstoffgehalt des normalen linken Frontallappens in 100 gr Frontallappensubstanz 1.89 gr Stickstoff beträgt, des rechten 1.81 gr Stickstoff, also im Durchschnitt für die Frontallappen des Hirnes 1.85 gr Stickstoff.

Wenn wir auch aus diesen Beobachtungen bis nun irgend wie verwerthbare Schlüsse nicht ziehen können, so dürften sich dieselben doch als ein für andere kommende Untersuchungen brauchbares Material erweisen und deshalb glaube ich, dass dieselben auch dem Pathologen einiges Interesse bieten. Ausserdem dürften diese Beobachtungen Werth für den Physiologen haben, da sie meines Wissens die ersten Angaben sind, welche Zahlen über den Stickstoffgehalt des menschlichen Hirnes liefern.[1])

Juli 1896.

---

[1]) Für die Ueberlassung des Leichenmaterials zu diesen Untersuchungen spreche ich Herrn Collegen *Chiari* meinen besten Dank aus.

Digitized by Google
Original from UNIVERSITY OF MICHIGAN
Generated on 2019-07-08 20:09 GMT / http://hdl.handle.net/2027/mdp.39015043503450
Public Domain in the United States, Google-digitized / http://www.hathitrust.org/access_use#pd-us-google

ÜBER DERMOIDCYSTEN DES MEDIASTINUM ANTICUM.

Von

Dr. ERNST PFLANZ,
(gew. Operationszögling an der chirurg. Klinik des Prof. Dr. A. Wölfler.)

(Mit 1 Figur im Texte.)

Unter den Körperregionen, welche als Prädilectionsstellen von Dermoidcysten gelten, nimmt das Mediastinum anticum einen hervorragenden Platz ein, nicht so sehr was die Häufigkeit ihres Auftretens an diesem Orte betrifft, sondern wegen des Interesses, welches sie in klinischer und besonders in genetischer Hinsicht bieten. Der im Folgenden mitgetheilte Fall, welcher während der Supplierung der Grazer chirurgischen Klinik durch Herrn Prof. *Ebner* zur Beobachtung kam, bildet einen weiteren Beitrag zur Casuistik und gibt mir auf Anregung des Herrn Prof. *Wölfler* Anlass, eine zusammenfassende Erörterung dieses Gegenstandes daran zu schliessen. Für die freundliche Unterstützung und Förderung dieser Arbeit erlaube ich mir meinen verehrten Lehrern hier den besten Dank abzustatten.

D. A., 21 Jahre alt, Bäckergehilfe, früher stets gesund, litt seit mehreren Jahren zeitweise an Schmerzen im rechten Ohr und seit ungefähr einem Jahre auch in der rechten Schulter. Im August 1894 traten öfter Schluckbeschwerden, besonders beim Genusse fester Nahrungsmittel, auf; im November nahmen die Schmerzen in Ohr und Schulter zu und es stellte sich besonders bei grösseren Anstrengungen Athemnoth ein; zugleich bemerkte Pat. eine Anschwellung oberhalb des rechten Schlüsselbeines. In den nächsten Wochen hielt dieser Zustand im ganzen unverändert an. Ende Jänner 1895 machte Pat. unter ziemlich ungünstigen Verhältnissen die Ueberfahrt von New-York nach Europa, seitdem steigerten sich die Schmerzen, namentlich an der Stelle der Geschwulst und strahlten von da in den ganzen Arm aus, auch wurde damals eine Auftreibung der oberen Brustgegend bemerkbar.

Bei der Aufnahme am 23. Februar 1895 wurde erhoben, dass

Digitized by Google
Original from UNIVERSITY OF MICHIGAN
Generated on 2019-07-08 20:09 GMT / http://hdl.handle.net/2027/mdp.39015043503450
Public Domain in the United States, Google-digitized / http://www.hathitrust.org/access_use#pd-us-google

Pat. niemals an Heiserkeit, Herzklopfen oder Erbrechen gelitten und nie gefiebert habe.

Status: Pat. ist ziemlich gross, kräftig gebaut, gut genährt. Weder Oedeme, noch Venektasien.

Die Gegend des Manubrium sterni, sowie des medialen Antheils der rechten Clavicula und der ersten zwei Rippen der rechten Seite ist beträchtlich vorgewölbt, die Haut darüber von gewöhnlicher Beschaffenheit. Innerhalb eines Bezirkes, der, scharf abgegrenzt, nach rechts ca. 4 cm, nach links 2 cm über den Sternalrand, nach unten in der Mittellinie bis in die Höhe des II. Intercostalraumes reicht, herrscht absolute Dämpfung, und in diesem Bereiche ist keine Spur eines Geräusches, auch keine Pulsation wahrzunehmen. Oberhalb und nach aussen vom rechten Sternoclaviculargelenk, zum Theil vom Sternocleido-mastoideus gedeckt, befindet sich eine nussgrosse, verschiebliche, deutlich fluctuierende Geschwulst, die hebende Pulsation zeigt, welche anscheinend von den unter ihr verlaufenden Gefässen herrührt. Die Lunge bietet überall vollkommen normale Verhältnisse, kein Stenosengeräusch. Die Herzdämpfung ist von der vorher erwähnten Dämpfung durch eine Zone mit etwas hellerem Schalle getrennt, hat normale Lage und Grösse, Spitzenstoss im fünften Intercostalraum, Töne rein. Herzaction nicht gestört, mässig frequent. Radialpuls beiderseits isochron und von gleicher Spannung. Laryngoskopisch sind keine Abnormitäten nachweisbar. Die Pupillen sind gleichweit und reagieren prompt. Temperatur normal.

Eine Probepunction der Geschwulst oberhalb der Clavicula ergab Eiter. Es wurde angenommen, dass es sich hier um einen Drüsenabscess handle, der wahrscheinlich mit dem Tumor des Mediastinums im Zusammenhang stehe. Ueber die Natur des letzteren konnte man begreiflicherweise nur Vermuthungen hegen, darunter hatte die, dass man es mit einem Drüsenpaquet zu thun habe, einige Wahrscheinlichkeit für sich.

Die Geschwulst am Halse wurde incidiert, wobei sich eine geringe Menge Eiter entleerte, und sodann drainiert. Nach einigen Tagen war die Abscesshöhle geschlossen, die Incisionswunde verklebt, und Pat. wurde, da zu dieser Zeit auch die subjectiven Beschwerden abgenommen, am 10. März entlassen.

Am 30. März liess er sich wieder aufnehmen, da neuerlich eine Anschwellung von der Grösse eines Hühnereies über der Clavicula aufgetreten war; Status im übrigen wie früher.

Am 12. April wurde diese Geschwulst (vom Assistenten Dr. Neugebauer) in Narcose breit eröffnet.

Digitized by Google
Original from UNIVERSITY OF MICHIGAN
Generated on 2019-07-08 20:09 GMT / http://hdl.handle.net/2027/mdp.39015043503450
Public Domain in the United States, Google-digitized / http://www.hathitrust.org/access_use#pd-us-google

Durch einen 5 cm langen, fingerbreit über der Clavicula in querer Richtung verlaufenden Schnitt werden Haut und Weichtheile (Clavicularportion des Sterno-cleido-mastoideus) durchtrennt, die Oberfläche der Geschwulst freigelegt, incidiert und dadurch eine etwa taubeneigrosse Höhle eröffnet, welche gelben Eiter enthält. Von dieser Höhlung aus führt eine Fortsetzung in der Richtung nach unten und innen in eine zweite, im Brustraume gelegene grössere Höhle. Der Zugang zu letzterer ist durch die nach hinten vorspringende I. Rippe sehr verengt, infolgedessen ist eine vollständige digitale Austastung nicht möglich, und es kann nur constatiert werden, dass sie einen beträchtlichen Umfang besitzt, dicht hinter dem Sternum gelegen ist und dass an ihrer unteren und hinteren Wand ein grosses Gefäss (Aorta?) mächtig pulsiert. Bei der Ausspülung mit Borlösung kommen in der mit Eiter vermischten Flüssigkeit mehrere kurze braune Haare zum Vorschein, ausserdem krümelige Massen, welche, wie die mikroskopische Untersuchung ergiebt, hauptsächlich aus Epidermisschollen und Fettkörnern bestehen.

Die Geschwulst erweist sich daher als eine vereiterte Dermoidcyste des vorderen Mediastiums. Die Ausspülung wird so lange fortgesetzt, bis die Flüssigkeit klar abläuft. Einführen eines Jodoformgazestreifens, Verkleinerung der Hautwunde durch Nähte.

In den ersten fünf Tagen nach der Operation überstieg die Temperatur stets 38°, fiel dann aber zur Norm ab, während sich eine profuse eiterige Secretion aus der Tiefe entwickelte. Nach einiger Zeit stellte sich der bisherige Modus der Drainage als ungenügend heraus, indem sich der Zugang zur Höhle immer mehr verkleinerte und das Einführen des Streifens erschwerte. Deshalb wurde am 25. April in Narcose mittelst *Trepanation des Sternums* eine Gegenöffnung angelegt.

Ueber den oberen Theil des Brustbeines wird ein verticaler, 8 cm langer Schnitt bis auf den Knochen geführt, das Periost nach beiden Seiten abgehebelt und dann in der Höhe der II. Rippe ein ca. 4 cm langes und $2^1/_2$ cm breites Stück aus dem Knochen vorsichtig herausgemeisselt. Nach Freilegung des Periostes an der Innenfläche des Knochens kann man nun das Ende der von der oberen Oeffnung her eingeführten, gekrümmten Kornzange leicht durchfühlen. Um den Austritt des purulenten Cysteninhaltes in das umgebende normale Mediastinalgewebe zu verhüten, wird von jetzt ab der Thermokauter angewendet. Mit demselben wird das Periost durchtrennt, und es kommt nun eine glatte Fläche, die Cystenwand, zum Vorschein, welche jenem zwar unmittelbar an-

Digitized by Google
Original from UNIVERSITY OF MICHIGAN
Generated on 2019-07-08 20:09 GMT / http://hdl.handle.net/2027/mdp.39015043503450
Public Domain in the United States, Google-digitized / http://www.hathitrust.org/access_use#pd-us-google

liegt, aber nicht mit ihm verwachsen ist, da sie mit Hilfe der Kornzange von innen her leicht nach allen Seiten verschoben werden kann. Nach Verschorfung der ganzen Umgebung wird die Cyste eröffnet und mittelst der nun sichtbar werdenden Kornzange ein kleingerdickes, durchlöchertes Drain durchgezogen, sodass es aus der oberen und unteren Oeffnung herausragt. Die Hautwunde wird zum Theil vernäht.

Der Verlauf war in der nächsten Zeit vollständig reactionslos, indem die Temperatur nie über 37·5° stieg und an den Brustorganen ausser einer leichten Bronchitis keine besonderen Erscheinungen auftraten. Die Drainage functionierte jetzt gut, die Secretion blieb reichlich.

Das eine grosse Drain, welches anscheinend durch Druck auf die Umgebung Schmerzen in Brust und Schulter verursachte, wurde nach zehn Tagen durch zwei andere ersetzt, von denen das obere dünner, das untere aber eben so stark wie das frühere und 11 cm lang war. Das Einführen des letzteren beim Verbandwechsel machte stets Schwierigkeiten und gelang nur dadurch, dass von der oberen Wunde her ein starker Seidenfaden zur unteren Oeffnung herausgeleitet, das Drain daran befestigt und so in den Brustraum gezogen wurde; der Faden blieb neben dem oberen Drain liegen.

Am 9. Mai trat plötzlich Temperatursteigerung (40·5°) auf, gleichzeitig starkes Oppressionsgefühl auf der Brust und Dyspnoë. Als Ursache fand sich eine bedeutende Secretretention, herbeigeführt durch Verstopfung des unteren Drains. Nach Behebung derselben ging die Temperatur zwar etwas herab, blieb jedoch in den nächsten Tagen immer noch bedeutend erhöht (Abendtemp. über 39°) und fiel erst vom 20. Mai an allmälig ab. Ende Mai war Pat. afebril und verblieb es auch weiterhin. Der Grund dieses fortdauernden Fiebers wurde in einer Ausbreitung des entzündlichen Processes auf die Umgebung gesucht, doch ergab sich dafür, wenigstens anfänglich, kein sicherer Anhaltspunkt, denn erst am 18. Mai konnte man LHU ein pleuritisches Exsudat constatieren, das die Höhe von ca. 4 cm erreichte und sich nach vorne bis zur mittleren Axillarlinie erstrekte. Eine Probepunction lieferte jedoch eine klare seröse Flüssigkeit, die nur wenige Pleuraendothelien und Fibringerinnsel enthielt und sich bei der bacteriologischen Untersuchung als vollkommen steril erwies. Das Exsudat blieb über eine Woche stationär, nach weiteren drei Wochen war es anscheinend vollständig resorbiert.

Einige Tage nach dem Auftreten dieses Exsudates ging die seit der 2. Op. bestehende, serös-schleimige Bronchitis in eine eiterige über, die bis Mitte Juni anhielt. Es fanden sich jedoch

Digitized by Google
Original from UNIVERSITY OF MICHIGAN
Generated on 2019-07-08 20:09 GMT / http://hdl.handle.net/2027/mdp.39015043503450
Public Domain in the United States, Google-digitized / http://www.hathitrust.org/access_use#pd-us-google

niemals Anzeichen dafür, dass die Cyste in einen Bronchus durchgebrochen sei.

Von Juni an schritt die Besserung allmälig und ohne Zwischenfälle vorwärts. Der Allgemeinzustand, der durch die starke Eiterung und das Fieber sehr gelitten hatte, hob sich bedeutend, die Eiterproduction verminderte sich, sodass die Drains durch dünnere und kürzere ersetzt und das obere Rohr Ende Juni ganz weggelassen werden konnte, worauf sich die Incisionswunde bald schloss. In dem Secret waren ausser spärlichen verfetteten Plattenepithelzellen keine Bestandtheile des ursprünglichen Cysteninhaltes nachzuweisen. Die Behandlung bestand in täglichen Ausspülungen mit Lysol und in öfteren Injectionen von Carbolglycerin und Jodtinktur.

Ende Juni war auch schon eine entschiedene Schrumpfung der Cyste ersichtlich, indem sich der Dämpfungsbezirk bis auf einen schmalen Streifen verkleinert hatte, der von der Fistel bis zum Sterno-claviculargelenk reichte. In dieser Richtung drang auch die Sonde noch 10 cm tief ein, wovon aber sicher 4 cm auf den Weichtheil- und Knochenkanal kamen; seitliche Bewegungen waren nur in ganz geringem Masse auszuführen. Auch die subjectiven Beschwerden, die besonders während des Fiebers in Dyspnoë, Husten und Schmerzen in der Brust, Schulter und im ganzen rechten Arm bestanden, waren um diese Zeit vollständig verschwunden.

Von da ab ging es nur sehr langsam vorwärts, sodass erst Anfang September das letzte Drain entfernt werden konnte.

Anfang Oktober 1895 war der dicht hinter der Brustwand schief nach rechts-oben verlaufende Kanal nur mehr 3 cm lang und nur für eine dünne Sonde passierbar. Die Secretion war sehr gering und rein eiterig ohne irgendwelche epitheliale Beimischungen. Man konnte somit hoffen, dass sich die Fistel bald ganz schliessen werde. Der Pat. wollte jedoch diesen Zeitpunkt nicht mehr abwarten, sondern verliess das Spital, um sich wieder nach Amerika einzuschiffen.

Dermoidcysten im Mediastinum sind eine verhältnismässig seltene Erscheinung, und ich konnte in der Literatur bloss 24 derartige, mehr oder weniger ausführlich berichtete Beobachtungen finden;[1]) darunter sind 6 Fälle, welche als Dermoidcysten der

[1]) Ueber einen Fall von *Gläser* (Langenbeck's Arch. XVII p. 443) berichtet nur die Notiz, dass in einem Bronchus eine Dermoidcyste mit Haaren gefunden wurde. — Der Fall von *Paget* (A system of surgery de Holmes et Hulke 1883) war mir nicht zugänglich. — Das Verzeichnis von *Dardignac* (1894) umfasst 23 Fälle, davon scheinen sich Nr. 8 *(Villard)* und Nr. 14 (*Le Bèle*) nicht auf Dermoidcysten des Med. ant. zu beziehen. Zwei Fälle sind doppelt angeführt, indem Nr. 15 (*Roser*) und Nr. 17 (*Kückmann*), ferner Nr. 16 (*Finkler*) und Nr. 18 (*Pinders*) je einen und denselben Fall betreffen.

Digitized by Google
Original from UNIVERSITY OF MICHIGAN
Generated on 2019-07-08 20:09 GMT / http://hdl.handle.net/2027/mdp.39015043503450
Public Domain in the United States, Google-digitized / http://www.hathitrust.org/access_use#pd-us-google

Lunge beschrieben wurden, deren Zuhörigkeit zu jenen jedoch, wie die betreffenden Autoren zumeist anerkennen, auf Grund der anatomischen Verhältnisse, insbesondere aber mit Rücksicht auf ihre Bildungsgeschichte nicht anzuzweifeln ist. Im Nachstehenden ist eine kurzgefasste Zusammenstellung der publicierten Fälle gegeben; dazu bemerke ich, dass die Krankengeschichten derjenigen Fälle, welche einer chirurgischen Behandlung unterzogen wurden, zur Illustration der dabei angewendeten Methoden weiter unten gesondert angeführt werden.

1. *Gordon.* Med.-chir. Trausact. XIII. 1823 (cit. bei *Kückmann* u. A.)

Frau, 21 Jahre. Zwei Monate nach einer Erkrankung an Pneumonie und Hämoptoë entstand am Sternalende der linken Clavicula ein stark pulsierender Tumor, der sich rapid vergrösserte (Diagnose: Aneurysma der Aorta oder des Truncus anonymus). Nach etwa einem halben Jahre unter Athembeschwerden raschere Zunahme und Uebergreifen der Geschwulst auf die rechte Seite. Bald nachher platzte der Tumor unter Entleerung von seröser Flüssigeit, verkleinerte sich dann und war nach drei Monaten verschwunden. Einen Monat später trat nach acuter fieberhafter Krankheit schnell der Tod ein.

Obd.-Bef.: Hinter den beiden oberen Dritteln des Sternums und dem Sternalende der rechten Clavicula eine Balggeschwulst, fest verwachsen mit dem Sternum und dem Trunc. anonymus. Inhalt: seröse Flüssigkeit, talgartige Massen, Haare und ein Knochen mit sieben Zähnen. Seröser Pleuraerguss und Lungenödem.

2. *Spath.* Gazette méd. de Paris, 1836, p. 120 (cit. bei *Dardignac,* Rev. de Chir. 1894).

Mann, 60 J. An der linken Brustseite trat in der Gegend der Brustwarze eine Geschwulst auf, die sehr langsam nach oben wachsend sich endlich über den ganzen Hals bis zum Ohr und Nacken erstreckte. Die Punction der fluctuierenden Geschwulst lieferte ca. 1 Kilog. einer gelatinösen Masse. Der Pat. starb an Erstickung.

Obd.-Bef.: Der Tumor am Halse bildete die Fortsetzung einer grossen intrathoracischen Geschwulst, welche das ganze vordere Mediastinum einnahm und theils aus fettigen, theils aus kalkartigen und knorpeligen Massen bestand. Linke Lunge stark comprimiert, atrophisch, an einigen Stellen hepatisiert. Compression der Aorta und der übrigen grossen Gefässe.

3. *Münz.* Atlas der path. Anat. von *Albers.* Erläuterungen,

Digitized by Google
Original from UNIVERSITY OF MICHIGAN
Generated on 2019-07-08 20:09 GMT / http://hdl.handle.net/2027/mdp.39015043503450
Public Domain in the United States, Google-digitized / http://www.hathitrust.org/access_use#pd-us-google

3. Abthlg. 1839 (kurz mitgetheilt von *Mohr*, Berl. med. Centralzeit. 1839, S. 261).

Frau, 28 J. Im 15. und 16. Jahre hustete Pat. Haare aus, seit dem 20. Jahre litt sie an Phthise, der sie auch erlag. In der letzten Zeit vor dem Tode wurden wieder Haare ausgehustet.

Obd.-Bef.: An der Innenseite des linken Oberlappens, an ihrem äusseren und hinterem Umfang von Lungensubstanz, an der Unterseite von verdickter Pleura umgeben, eine Balggeschwulst. Wand: hautartig (Haare, Haarbälge) mit mehrfachen Auswüchsen, die wieder Hohlräume mit Haaren enthielten. Inhalt: hauttalgartig. Offene Verbindung mit dem Anfangtheil des linken Luftröhrenastes.

4. *Büchner*. Deutsche Klinik 1853. No. 28.

Frau, 36 J. Seit $^3/_4$ Jahren Husten und Dyspnoë, vor 4 Monaten Pneumonie, darauf vermehrter Husten mit weisslichem Auswurf. Vor 5 Wochen Pneumorrhagie, seitdem andauernder Bluthusten. — Die rechte Brustwand dicht neben dem Sternum, von der II. bis IV. Rippe kugelig vorgewölbt und deutlich pulsierend; Dämpfung von der II. Rippe bis zum Diaphragma, nach links bis zur Mitte des Sternums reichend, nach hinten allmälig sich verlierend. Auffallenderweise bestand über der ganzen rechten Brusthälfte bronchiales Athmen und consonierendes Rasseln, in der Umgebung der Brustwarze war auch ein blasendes Gefässgeräusch wahrnehmbar.

Diagnose: Aneurysma oder tuberc. Depôt.

Nach acht Tagen, während welcher Zeit der Answurf von Blut cessierte und Dämpfung, sowie bronchiales Athmen am rechten Unterlappen auftraten, Exitus unter hohem Fieber.

Obd.-Bef.: Eine gut kindskopfgrosse, mit der Umgebung innig verwachsene Cyste (mit zwei Nebenhöhlen) nahm die rechte Brustseite von der II. Rippe bis zum Diaphragma herab ein, die rechte Lunge ganz nach hinten verdrängend. In die letztere war die Geschwulst mit teilweiser Entleerung ihres Inhaltes durchgebrochen (bezeichnet durch die Pneumorrhagie) und hatte Pneumonie verursacht (Aufhören der Lungenblutung als Hepatisation eingetreten). Es fand sich weiter eine Communication zwischen Cyste und Aorta ascendens. Wand: kein Epithelüberzug, aber Haare, auch Knorpel und Knochen. Inhalt: neben atheromartigen Massen hauptsächlich Blutcoagula. — Pleuritis serosa sin.

5. *Lebert*. Prager Vierteljahrschr. LX. S. 47. 1858.

Mann, 60 J., starb infolge eines Emphysems, das schon viele Jahre bestanden. Keine Symptome von Mediastinaltumor.

Ob.-Bef.: Zwischen beiden Lungen, oberhalb des Herzens, mit dem Pericard fest verwachsen, eine Balggeschwulst von 7 cm Höhe,

Digitized by Google
Original from UNIVERSITY OF MICHIGAN
Generated on 2019-07-08 20:09 GMT / http://hdl.handle.net/2027/mdp.39015043503450
Public Domain in the United States, Google-digitized / http://www.hathitrust.org/access_use#pd-us-google

7 cm Breite und $4^1/_2$ cm Dicke, mit mehreren kleinen Cysten in ihrer Wandung, stellenweise von Pflaster- und Cylinderepithel ausgekleidet. Inhalt: atheromatöser Brei. Compression der Art. pulm.

6. *Cordes.* Virch. Arch. XVI. S. 290. 1859.

Mann, 28 J., erkrankte nach einem Diätfehler an einer heftigen Gastritis, bot zugleich die Erscheinungen eines mässigen Pericardialergusses. Die Symptome von Seite des Magen-Darmcanals besserten sich in einigen Tagen, der Erguss aber nahm langsam zu, und es entwickelte sich Oedem an den Beinen und Ascites. Dazu trat beiderseitige Pneumonie und der Pat. gieng, nachdem der Pericardialerguss eine ausserordentliche Grösse erreicht hatte, nach einer ca. 50 tägigen Beobachtungszeit suffocatorisch zu Grunde.

Obd.-Bef.: Der enorm ausgedehnte Herzbeutel nahm fast den ganzen Thoraxraum insoweit ein, dass er die beiden Lungen fast auf die Hälfte ihres Volumens comprimiert und nach hinten und oben gedrängt hatte. Die Lungen waren hinten im Zustande der Hypostase, der linke Lungenlappen im Zustande der Splenisation, nur die Spitze normal und lufthaltig. Im Pleuraraume einige blutige Flüssigkeit. Der Pericardialsack enthielt reichlich drei Bouteillen einer meergrünen Flüssigkeit, in welcher fettige Flocken umherschwammen. An seiner oberen Fläche sass ein männerfaustgrosser Tumor, der auch mit der Aorta, Trachea und Pleura innig verwachsen war. Derselbe trug an seiner Innenfläche zahlreiche fibröse Geschwülste und enthielt einen fettigen Brei mit Pflasterepithelien und Haaren. Eine Ausbuchtung dieses Sackes war durch eine kleine Oeffnung mit der Pericardialhöhle in offener Verbindung.

7. *Cloetta.* Virch. Arch. XX. S. 42. 1861.

Frau, 20 J., starb an chron. Lungentuberculose; hatte Haare in grösserer Quantität ausgehustet.

Obd.-Bef.: An der Innenfläche des linken Unterlappens, mit einem Drittel ihres Umfanges in das Lungengewebe hineinragend, eine apfelgrosse Cyste. Die Wand enthielt Knochen- und Knorpelstücke und trug Haare. Inhalt: schmieriges Fett und Haare. Offene Verbindung mit einer faustgrossen Lungencaverne, in welche ein Bronchus mündete.

8. *Salomonsen.* Schmidt's Jahrb. Bd. 124. S. 292. 1864.

Frau, 24 J., starb an chron. Lungentuberculose mit Hämoptoë; hatte niemals Haare ausgehustet.

Obd.-Bef.: Dicht am vorderen Rande der rechten Lunge eine taubeneigrosse Cyste mit hautartiger Wand (darin ein Knochenstück) und grützeartigem, mit Haaren vermengten Inhalt. Offene Verbindung mit einem Bronchus.

Digitized by Google
Original from UNIVERSITY OF MICHIGAN
Generated on 2019-07-08 20:10 GMT / http://hdl.handle.net/2027/mdp.39015043503450
Public Domain in the United States, Google-digitized / http://www.hathitrust.org/access_use#pd-us-google

9. *Collenberg* und *Waldeyer*. Langenbeck's Arch. XII. S. 843. 1871.

Mann, 44 J., an Pleuropneumonia dextra inf. mit Lungenödem verstorben.

Obd.-Bef.: In der rechten Thoraxhälfte eine über kindskopfgrosse Geschwulst, die das Zwerchfell stark nach abwärts, das Herz nach links und unten gedrängt und die linke Lunge bedeutend comprimiert hatte. Wand: Haut mit Talgdrüsen. Inhalt: Fettemulsion mit Plattenepithelien und Haaren. Die Pleurablätter sind verdickt und umhüllen den Tumor in so eigenthümlicher Weise, dass sich erkennen lässt, „dass sich der Tumor höchstwahrscheinlich von der Halsgegend her in die Tiefe gesenkt hat und dabei einen Theil der Pleura pariet. als sein späteres Visceralblatt vor sich herschob und einstülpte.“ Der Stiel des Tumors erstreckte sich nach oben bis zur Schilddrüse und enthielt eine lange von der Art. thyr. inf. herstammende Arterie, mehrere Venen, welche sich mit den Venae thyr. inf. vereinigten, und einen schmalen Strang, der vom rechten Lappen der Schilddrüse ausging und sich aus dem eigenthümlichen Drüsengewebe der Thyreoidea und kleinen Colloidcysten zusammensetzte.

10. *Pöhn*. Beschreibung eines Falles von Dermoidcyste des Mediast. antic. Inaug.-Diss. Berlin 1871. Operativ, siehe unten.

11. *Virchow*. Virch. Arch. LIII. S. 444. 1871.

Mann, 22 J., litt an Kurzathmigkeit, Schmerzen in der rechten Brust und neben dem rechten Schulterblatt, dabei Husten mit schleimigem Auswurf. — Rechts vorne vollständige Dämpfung von der III. Rippe beginnend und nach unten in die Leberdämpfung, nach links in die Herzdämpfung übergehend. Die obere Grenzlinie der Dämpfung fällt von der III. Rippe schräg nach hinten zum unteren Winkel der Scapula ab. In diesem Bereiche kein Respirationsgeräusch, Pectoralfremitus aufgehoben. Temp. normal. Später trat Fieber auf, die Dämpfung nahm zu und es entwickelte sich ein Oedem an der rechten Brustseite. Exitus nach 2 monatlichem Krankenlager.

Diagnose: abgekapseltes pleurit. Exsudat im vorderen Theile des rechten Pleurasackes.

5 Wochen vor dem Tode entstand am vorderen Ende der III. Rippe links eine kleine Geschwulst, die sich rasch vergrösserte und faustgross wurde.

Obd.-Bef.: Statt des Exsudates fand man einen den grössten Theil der rechten Brusthälfte einnehmenden Tumor von sehr zusammengesetzem Bau. (Teratoma myomatodes.) Der grössere Theil

Digitized by Google
Original from UNIVERSITY OF MICHIGAN
Generated on 2019-07-08 20:10 GMT / http://hdl.handle.net/2027/mdp.39015043503450
Public Domain in the United States, Google-digitized / http://www.hathitrust.org/access_use#pd-us-google

bestand aus quergestreiften Muskelfasern, der kleinere aus einem multiloculären Cystoid mit theils cutaner, theils mucöser (Flimmerepithel) Wand. In der Umgebung einzelne carcinomatöse Stellen und Knollen von sarcomartigem Gewebe. Die Geschwulst an der Rippe zeigte im allgemeinen die gleiche Beschaffenheit wie die Hauptgeschwulst (Metastase).

12. *Kückmann.* Anlegung einer künstlichen Cystenfistel zur Heilung einer Haarbalggeschwulst im Med. ant. Inaug.-Diss. Marburg 1874.

Operativ.

13. *Marchand.* XXII. Bericht der Oberhess. Ges. für Natur- und Heilkunde 1883, S. 326.

Frau, 27 J., erkrankte an Pneumonie des linken Unterlappens, zwei Tage darauf erfolgte die Geburt eines Kindes, das ebenfalls sehr bald an einer Pneumonie starb. Bei der Mutter stellte sich darauf ein allmälig zunehmendes pleurit. Exsudat der linken Seite und ein geringeres der rechten Seite ein, die Pneumonie ergriff auch den Oberlappen und Pat. starb 12 Tage nach Beginn der Krankheit.

Obd.-Bef.: Im oberen Theile des Mediastinums eine kindskopfgrosse Cyste mit Haaren. Zahlreiche Adhärenzen mit der Umgebung, Compression und Thrombose der V. cava sup. Von der Geschwulst gingen bis nahe an den unteren Rand der Schilddrüse zwei zungenförmige Fortsätze ab, welche aus Thymusgewebe bestanden. Grosses pleurit. Exsudat links, kleineres rechts, Compression der linken Lunge mit frischer Hepatisation.

14. und 15. *Pinders.* Ueber Dermoidcysten des vorderen Mediastinums. Inaug.-Diss. Bonn 1887.

1. Obd.-Bef.: Im vorderen Mediastinum eine ganseigrosse Cyste, mit Pericard und Pleura innig verwachsen und Fett, Cholestearin und Reste von Epithelzellen enthaltend, in Combination mit einem anscheinend von der Thymus ausgehenden grossen Lymphosarcom, das auf die Lunge übergegriffen hatte.

2. Mann, 53 J., an Bulbärparalyse gestorben.

Obd.-Bef.: Zwischen dem Herzbeutel und dem linken Hauptbronchus eine ganseigrosse Cyste mit einer Art Epithelbekleidung und demselben Inhalt wie beim Falle 1. Von ihrer Hinterseite ging ein bis zur oberen Brustapertur reichender Strang aus, welcher einige Cystchen von ähnlichem Baue wie die Hauptcyste enthielt, sonst aber aus Gewebe bestand, das der Zusammensetzung und Anordnung nach dem Thymusgewebe entsprach.

Digitized by Google
Original from UNIVERSITY OF MICHIGAN
Generated on 2019-07-08 20:10 GMT / http://hdl.handle.net/2027/mdp.39015043503450
Public Domain in the United States, Google-digitized / http://www.hathitrust.org/access_use#pd-us-google

16. *Loewenmeyer*. Berl. klin. Wochenschr. 1888, S. 135.

Mann, Alter? erkrankte vor 4 Jahren an Hämoptoë und linksseitiger Pleuritis mit mässigem Exsudat. Er erholte sich bald, doch blieb folgender Befund: Ziemlich starke Vorwölbung der linken Brusthälfte, im Bereich derselben eine Dämpfung, die von der Clavicula bis ungefähr zur VI. Rippe herabreichte; Spitzenstoss an der gewöhnlichen Stelle nicht zu fühlen, dagegen Erschütterung der rechten Brusthälfte und Pulsation im Epigastrium. In den darauffolgenden Jahren ziemlich gutes Befinden, keinerlei Druckerscheinungen, erst in der letzten Zeit Anfälle von Athemnoth Unter hochgradiger Dyspnoë und Cyanose Exitus.

Obd.-Bef.: Den grössten Theil der linken Brusthälfte nahm ein über kindskopfgrosser Tumor ein, dem Pericard, Diaphragma und der linken Lunge innig adhärierend. Herz nach rechts verdrängt, mit dem Zwerchfell und dem Tumor fest verwachsen (Todesursache). Compression und Thrombose der V. anon. d. Der Tumor bestand aus einer grossen Cyste mit dermoidem Inhalt (Epidermis, Fett, Haare) und aus mehreren kleinen Cysten mit Flimmerepithel und schleimigem Inhalt.

17. *Sangalli*. Rendiconti del R. Istituto Lombardo. Serie II, Vol. XXI, fasc. XV. Mailand 1888.

Frau, 50 J. Ueber den Verlauf keine Angaben, es ist nur bemerkt, dass die Diagnose intra vit. auf chron. Lungentuberculose mit reichlichem serofibrinösem Erguss in der rechten Pleurahöhle lautete.

Obd.-Bf.: Keine Spur von Tuberculose oder pleurit. Exsudat. Dagegen fand sich in der rechten Brusthöhle eine 26 cm lange und 16 cm breite Geschwulst, welche mit der Brustwand und dem Zwerchfell verwachsen war und die rechte Lunge stark comprimiert und ganz nach hinten gegen die Wirbelsäule gedrängt hatte. Multiloculäre Cyste. Wand: Haare, Haarbälge, Talgdrüsen, Knorpel- und Knochenlamellen. Inhalt: atheromatös (Fett, Cholestearin) mit Beimischung von Blut.

18. *Godlee*. Med.-chir. Transact. 1889. S. 317. Operativ.

19. *Sormani*. Gazetta degli Ospitale. 1890. No. 40.

Frau, 26 J., litt seit Kindheit an starkem Husten, im 16. Jahre Auswurf von Haaren, seitdem Athemnoth. Kurz vor dem Tode starke Dyspnoë, Husten und Schmerzen in der linken Brust.

Obd.-Bf.: Den oberen und zwei Drittel des unteren Lappens der linken Lunge nahm eine kindskopfgrosse Cyste ein, deren Wand vollkommen wie die äussere Haut gebaut war und Atherombrei mit Haaren enthielt. Die umgebende Lungensubstanz im Zu-

Digitized by Google
Original from UNIVERSITY OF MICHIGAN
Generated on 2019-07-08 20:10 GMT / http://hdl.handle.net/2027/mdp.39015043503450
Public Domain in the United States, Google-digitized / http://www.hathitrust.org/access_use#pd-us-google

stande der braunen Induration. Im Oberlappen eine zweite, kleinere Cyste von gleicher Beschaffenheit wie die grosse, aber vollständig getrennt von derselben. Rechte Lunge ödematös, geringer Pericardial- und Pleuraerguss.

20. *Marfan.* Gazette hebdomadaire 1891, No. 33.

Mann 30 J. Alkoholiker, erkrankte unter den Erscheinungen einer heftigen Gastro-Enteritis, nachdem schon einige Monate Diarrhöen vorhergegangen. Nach einigen Tagen traten Delirien auf, dann Coma bei Ungleichheit der Pupillen und Pulsverlangsamung, Exitus. Die Temp. war stets normal.

Obd.-Bf.: Im oberen Theil des vorderen Mediastinums eine zweifaustgrosse Cyste, nur mit dem Pericard fester verwachsen. Mässige Compression der Aorta und Art. pulm. Wand: nur aus fibrösem Gewebe bestehend. Inhalt: atheromatös mit Haaren. — Zahlreiche tuberculöse Darmgeschwüre, frische tbc. Affection der Lungen und Meningen.

21. *Koerte.* Berl. klin. Wochenschr. 1891. No. 51. Operativ.

22. *Jores.* Virch. Arch. CXXXIII. S. 66.

Pat. hatte an einer Pleuritis gelitten (die Krankengeschichte, in einer Diss. von *Kraus* mitgetheilt, war mir nicht zugänglich).

Obd.-Bf.; Die ganze linke Brusthälfte ausgefüllt durch einen grossen Tumor, welcher der Hauptsache nach aus einem Spindelzellensarcom bestand. Dasselbe war aus einem multiloculären Cystoid hervorgegangen, das sich aus einer Hauptcyste mit hautartiger Wandung und breiigem Inhalt mit Haaren und aus einem cystösen Gewebe mit Platten- und auch Cylinderepithel zusammensetzte. In der epidermoidalen Wand fanden sich Haare, Haarbälge, Talg- und Schweissdrüsen, glatte Muskelfasern, Knorpel und drei Zähne.

23. *Bastianelli.* Riforma medica, 20. Mai 1893. Operativ.

24. *Dardignac.* Revue de Chirurgie 1894. No. 9. Operativ.

Dem *Geschlechte* nach vertheilen sich die vorliegenden Beobachtungen auf 14 Männer und 10 Weiber, es besteht also keine sonderliche Differenz. Grössere Unterschiede ergeben sich bezüglich des *Alters,* da 13 Fälle im 20.—30., 3 im 30.—40., 2 im 40.—50. und 3 nach dem 50. Lebensjahre zur Beobachtung kamen; es ist somit ein bedeutendes Ueberwiegen des jugendlichen Alters ersichtlich.

In einigen Fällen reichten die ersten Erscheinungen, durch welche sich die Geschwulst nach aussen hin bemerkbar machte, auf noch frühere Epochen zurück, so Auswurf von Haaren im 15.

Digitized by Google
Original from UNIVERSITY OF MICHIGAN
Generated on 2019-07-08 20:10 GMT / http://hdl.handle.net/2027/mdp.39015043503450
Public Domain in the United States, Google-digitized / http://www.hathitrust.org/access_use#pd-us-google

(Münz) und 16. *(Sormani)* Lebensjahre, Auftreten eines sichtbaren Tumors ebenfalls im 16. Jahre *(Bastianelli)*.

Hält man dies mit dem Umstande zusammen, dass schon bei jugendlichen Individuen so häufig Dermoidcysten im Mediastinum gefunden wurden, welche eine bedeutende, ja ungeheure Grösse erreicht hatten und oft auch die Zeichen einer regressiven Degeneration (Verlust des Oberflächenepithels und der drüsigen Elemente, Ausfall der Haare) aufwiesen, so kann man bei dem äusserst langsamen Wachsthum dieser Geschwülste wol annehmen, dass es sich hier höchst wahrscheinlich um congenitale Bildungen handle, wie dies von Dermoiden an andern Körpergegenden direct nachgewiesen wurde, indem man ihre Existenz schon in frühester Kindheit constatierte.

Was die *Lage* der Cysten anbelangt, so zeigt sich, wenigstens in den meisten Fällen, wo die Entwicklung noch nicht so weit vorgeschritten ist, insofern ein typisches Verhalten, als sie den oberen Abschnitt des vorderen Mediastinums einnehmen. Sie haben ihren Sitz meist dicht hinter dem Manubrium und oberen Theil des Corpus sterni, nach unten zu liegen sie der Vorderfläche des Herzbeutels auf und hinten grenzen sie an die grossen Gefässe. Einige lagen seitlich von der Mittellinie an der Innenfläche einer oder der anderen Lunge, andere ragten mit einem kleineren oder grösseren Abschnitt in das Lungengewebe hinein *(Münz, Cloetta, Salomonsen)*, in dem Fall von *Sormani* endlich ergab sich der auffallende Befund, dass die Cyste den linken Oberlappen und $^2/_3$ des Unterlappens einnahm und der Beschreibung nach vollständig von Lungenparenchym umgeben war. Dass auch in diesem Falle die Dermoidcyste nicht in der Lunge selbst entstanden, sondern von der Umgebung her, wahrscheinlich aus dem Mediastinum in dieselbe eingewandert ist, lässt sich im Hinblick auf die eben angeführten Beobachtungen mit Gewissheit annehmen. Aus diesen und einigen anderen Fällen ergiebt sich eine Reihe von Uebergängen, welche von den einfachen oberflächlichen Verwachsungen der Cyste mit der Pleura und Lunge bis zur völligen Einschliessung führen und die einzelnen Stadien einer solchen Wanderung, in verschiedenen Zeitpunkten gleichsam festgehalten, darstellen.

Wenn die Cyste an Ausdehnung zunahm, so geschah dies entweder hauptsächlich in der Richtung nach oben, und dann trat sie über die obere Brustapertur heraus und erschien als fluctuierende Geschwulst hinter der Artic. sterno-clavic. meist einer, seltener beider Seiten. Etwas häufiger fand das Wachsthum mehr nach der Seite und nach unten zu statt, dabei wurde die betreffende

Digitized by Google
Original from UNIVERSITY OF MICHIGAN
Generated on 2019-07-08 20:10 GMT / http://hdl.handle.net/2027/mdp.39015043503450
Public Domain in the United States, Google-digitized / http://www.hathitrust.org/access_use#pd-us-google

Lunge comprimiert und nach hinten und oben verschoben, das Diaphragma herabgedrängt und das Herz nach der andern Seite dislociert. In den extremsten Fällen nahm die Geschwulst die eine Hälfte des Thoraxcavums beinahe ganz ein und die Lunge war bis auf geringe Reste an der Hinterfläche des Tumors zusammengeschrumpft. Einen derartigen Befund hat auch *Sangalli* mitgetheilt und als Dermoidcyste der Lunge beschrieben, indem er die Vermuthung aussprach, dass die Geschwulst aus dem Lungengewebe hervorgegangen sei. Ein Beweis hiefür auf Grund anatomischer Thatsachen konnte jedoch nicht erbracht werden, und daher muss eine solche Ansicht als im Widerspruche mit unseren Anschauungen über die Entwicklungsgeschichte der Dermoide stehend zurückgewiesen werden.

Die *Grösse* der Geschwülste schwankt in ziemlich weiten Grenzen, die kleinste war etwa taubeneigross, die grösten füllten wie erwähnt als colossale Tumoren einen beträchtlichen Theil der Brusthöhle aus. Es ist zu bemerken, dass mehr als die Hälfte recht ansehnliche Dimensionen, die eines Kindskopfes und darüber erreicht hatten. Die letzteren waren meist zusammengesetzte Cystoide, die neben grösseren Hohlräumen zahlreiche kleinere, oft nur mikroskopische Cystchen enthielten.

Zur *Umgebung* stehen die Cysten gewöhnlich in vielfachen und sehr engen Beziehungen. Bei grossen Tumoren erklärt sich dies ohne weiteres aus den topographischen Verhältnissen, denen zufolge das Wachstum nach der Körperoberfläche zu sehr beschränkt ist und die Ausdehnung der Geschwulst also nur auf Kosten der Brustorgane erfolgen kann. Auffallend ist es dagegen, dass auch bei den kleinen und kleinsten Cysten die im Folgenden verzeichneten Erscheinungen, besonders Verwachsungen mit den Nachbarorganen, so häufig zur Beachtung kamen. Es scheint dies also eine Eigenthümlichkeit der Dermoidcysten des Mediastinums überhaupt zu sein, ein Umstand, der für ihre operative Behandlung von Bedeutung ist.

Abgesehen von den ausgedehnten Verwachsungen mit der Brustwand (in 6 F.) und von Durchbruch nach aussen (*Gordon, Koerte*) waren fast sämmtliche Organe der Brusthöhle in dieser oder jener Weise alteriert. Mit der Pleura war der Tumor in 5. F. in grösserem Umfang verwachsen, manchmal war er sogar förmlich von der Pleura umhüllt. Wie sich in einigen Fällen die Cyste zur Lunge verhielt, wie sie mit einzelnen Abschnitten oder mit ihrem ganzen Umfange in die Lungensubstanz eingebettet war, wurde bereits angeführt; dazu ist noch zu bemerken, dass in 3 weiteren Fällen eine bloss überflächliche Verwachsung mit der Lunge bestand.

Digitized by Google
Original from UNIVERSITY OF MICHIGAN
Generated on 2019-07-08 20:10 GMT / http://hdl.handle.net/2027/mdp.39015043503450
Public Domain in the United States, Google-digitized / http://www.hathitrust.org/access_use#pd-us-google

Büchner constatierte in seinem Falle, dass an einer Stelle, wo die Cyste mit dem rechten Unterlappen verwachsen war, eine Ruptur der Wand stattgefunden hatte; dabei war Cysteninhalt in das Lungenparenchym ausgetreten und hatte Pneumonie verursacht. In 5 F. beobachtete man Perforation in einen Bronchus, einmal in eine grosse Lungencaverne. Am häufigsten fanden sich Verwachsungen mit dem Pericard (in 10 F.), in dem von Cordes mitgetheilten Falle war es auch zur Perforation und Entleerung in den Herzbeutel gekommen, der ausserdem durch ein secundär (Druck auf die Venen) entstandenes Transsudat zu einem enormen Sack erweitert war.

Vielfach waren auch die grossen Gefässe betheiligt, so fanden sich Verwachsungen mit der Aorta in 5. F., darunter einmal mit mässiger Compression, ein anderes Mal (*Büchner)* mit einer offenen Verbindung zwischen Cyste und Pars ascendens. Verwachsungen mit der Art. pulm. bestanden in 4 F., 2 mal mit mässiger Compression, mit dem Trunc. anoymus in 1 F. Mehr noch als die Arterien waren die grossen Venen in Mitleidenschaft gezogen, indem sie stärker comprimiert und thrombosiert wurden. So war in dem Falle von *Marchand* die Ven. cava sup. bis auf eine schmale Spalte verengt und mit einem frisch entstandenen Gerinnsel, das sich noch in die V. anonyma sin. bis zur V. jugularis fortsetzte, ausgefüllt, ebenso war in dem Falle von *Loewenmeyer* die V. anonyma d. ca. 3 cm weit mit dem Tumor verwachsen und thrombosiert. In 2. F. bestand eine feste Verbindung mit der Trachea, jedoch ohne Compression, dagegen berichtet *Kückmann,* dass in seinem Falle eine bedeutende Trachealstenose das Leben des Kranken bedrohte. Verwachsung mit dem Oesophagus wurde nur einmal beobachtet.

Ihrem *Baue* nach zeigen die verschiedenen Tumoren beträchtliche Differenzen, bald findet sich nur eine einzige Cyste mit einfacher Wandung, bald wieder sind es äusserst compliciert angelegte multiloculäre Kystome. Die letzteren bestehen entweder aus einem grösseren Hohlraum mit mehr oder weniger abgeschlossenen Ausbuchtungen und auch ganz selbstständigen Abtheilungen oder aus einer Hauptcyste, welche in ihrer Wand zahlreiche kleine Cystchen trägt. Manchmal befindet sich in der Umgebung einer solitären Cyste ein schwammiges Gewebe mit kleinen cystösen Räumen, die ähnlich wie die Hauptcyste zusammengesetzt sind.

Jores führte in einem solchen Falle den Nachweis, dass diese Nebencysten aus den Drüsen des Cystenbalges, insbesondere den Schweissdrüsen hervorgegangen sind.

Die *Cystenwand* zeigte in den Fällen von *Salomonsen, Collen-*

Digitized by Google
Original from UNIVERSITY OF MICHIGAN
Generated on 2019-07-08 20:10 GMT / http://hdl.handle.net/2027/mdp.39015043503450
Public Domain in the United States, Google-digitized / http://www.hathitrust.org/access_use#pd-us-google

berg und *Sormani* vollkommen die Structur der Cutis mit ihren Anhangorganen (Haare, Haarbälge, Talgdrüsen): eine oberflächliche Lage von glatten, zum Theil verhornten Pflasterepithelien, eine tiefere, dem Rete Malpighii entsprechende, darunter ein Stratum von fibrillärem Bindegewebe mit Gefässen, ja sogar eine Schicht von subcutanem Fettgewebe. In andern Fällen waren nur an einzelnen Stellen, besonders dort wo die Haare in Gruppen standen, Epithelien nachweisbar, in 7 Fällen fehlte jeglicher Epithelüberzug und die Cyste war bloss von glattem Bindegewebe ausgekleidet, so dass ihre dermoide Natur nur aus den in der Wand sitzenden Haaren, sowie aus dem eigenthümlichen Inhalt zu erkennen war. Neben Plattenepithelien wurden hin und wieder auch Cylinder- und Flimmerepithelien beobachtet (siehe unten.) Die Haare stehen in der Regel in dichten Büscheln, besonders an der Oberfläche jener häufig vorkommenden, knolligen oder leistenförmigen Hervorragungen der Cystenwand, die in ihrer fibrösen Grundsubstanz öfter kleine Cysten, Knorpel- und Knochenstücke enthalten. Manchmal sind die Haare schon ausgefallen und man findet nur noch Haarbälge, oft sind auch diese schon verschwunden, ein Zeichen, dass die Entwicklung der Dermoidcyste schon lange aufgehört hat.

Talgdrüsen kamen in 6 Fällen, Schweissdrüsen nur in 2 Fällen vor. Ausser einfachen Verkalkungen fand man in der Cystenwand noch Gewebsarten, die in der Haut der Körperoberfläche kaum auftreten, bei Dermoiden dagegen ganz gewöhnlich sind, nämlich Knorpel (in 8 F.) und Knochen (in 5 F.). Es sind meist an der Innenfläche der Wand oder in deren Auswüchsen gelegene flache Lamellen oder grössere Platten von hyalinem Knorpel und echter Knochensubstanz. Zähne wurden in 2 Fällen beobachtet, einmal in Verbindung mit einem Knochenstück, das in seiner Form an einen Unterkiefer erinnerte.

Der *Inhalt* der Cyste besteht meist aus einer breiigen, mit Bröckeln untermischten, schmierigen Masse, die als Product der epidermoidalen Wand desquamierte Epithelzellen, Fett, Cholestearin und fast immer Haare von blonder oder röthlicher Farbe enthält.

Im Allgemeinen entspricht die Cystenwand ihrem histologischen Bau und ihrer physiologischen Function nach der normalen Haut, und ihre Entwicklung geht abgesehn von verschiedenen accidentellen Processen wie Hämorrhagie (*Sangalli*) oder Vereiterung (*Pöhn*, unser Fall) in ganz regulärer Weise vor sich, bis unter Atrophie und Abstossung der epithelialen Elemente eine Rückbildung eintritt. Ausnahmsweise kommt es auch zu atypischer Gewebsneubildung und maligner Degeneration der Cystenwand. *Virchow* fand bei

Digitized by Google
Original from UNIVERSITY OF MICHIGAN
Generated on 2019-07-08 20:10 GMT / http://hdl.handle.net/2027/mdp.39015043503450
Public Domain in the United States, Google-digitized / http://www.hathitrust.org/access_use#pd-us-google

einem complicierten Teratom des vorderen Mediastinums in der Umgebung eines multiloculären Cystoids carcinomatöse Stellen und Gewebe von drüsenartigem Habitus mit sarcomatöser Grundsubstanz. Ihre maligne Natur zeigte die Geschwulst durch Ausbreitung auf die Nachbarschaft und Metastasenbildung. *Jores* beschrieb ein grosses auf die Lunge übergreifendes Cystosarcom, das von einer Dermoidcyste des Mediastinums, bezw. von dem dieselbe umgebenden cystösen Gewebe ausgegangen war.

Eine ganz andere Beziehung zwischen Dermoidgeschwulst und eigentlichem Neoplasma ergibt sich aus einer Beobachtung von *Pinders* (1. F.), wo sich neben einer Dermoidcyste ein grosses Lymphosarcom vorfand, das allem Anscheine nach aus der Thymus hervorgegangen war. Hier ist ein Zusammenhang in der Weise denkbar, dass die Cyste, im Sinne eines Reizes auf die Umgebung wirkend, Anstoss zu einer excessiven Zellproliferation gegeben hat.

Die anziehendste Seite an den Dermoiden ist ohne Zweifel ihre *Genese*, und seitdem man über genauere Beschreibungen solcher Geschwülste verfügte und ihre eigentliche Natur erkannte, wurde die Frage lebhaft discutiert, wie das auffallende Vorkommen von hautartigen Bildungen fern von der Oberfläche, ja tief im Innern des Körpers zu erklären sei. Es wurden verschiedene Hypothesen aufgestellt und mit Eifer, allerdings in meist einseitiger Weise verfochten, eine positive Grundlage aber gewann die Bildungsgeschichte der Dermoide erst in neuerer Zeit durch den Fortschritt auf dem Gebiete der normalen und pathologischen Anatomie und insbesondere durch die in den letzten Decennien gemachten Errungenschaften der Embryologie. Ein abschliessendes Urtheil ist wol auch heute noch nicht erlaubt und es bedarf auch weiterhin noch der eingehendsten Untersuchung und Verarbeitung eines jeden einzelnen vorkommenden Falles, um die Lücken, welche noch bestehen, auszufüllen.

Es ist nun zu untersuchen, ob und wie die verschiedenen Theorien, soweilt sie überhaupt für die Dermoidcysten des Mediastinums in Betracht kommen können, mit den bisher beschriebenen Beobachtungen in Einklang zu bringen sind.

Ausgehend von der Erwägung, dass die Dermoide durch congenitale Entwicklungsstörungen verursacht werden, suchten *Js. Geoffroy Saint-Hilaire* und andere Autoren,[1]) *Panum*,[2]) *Ahlfeld*[3]) u. a.

[1]) cf. *Lannelongue* et *Achard*, Traité des kystes congénitaux, Paris 1886.
[2]) Virch. Arch., Bd. 72, S. 321.
[3]) Die Missbildungen des Menschen, 1880.

Digitized by Google
Original from UNIVERSITY OF MICHIGAN
Generated on 2019-07-08 20:10 GMT / http://hdl.handle.net/2027/mdp.39015043503450
Public Domain in the United States, Google-digitized / http://www.hathitrust.org/access_use#pd-us-google

dieselben mit höher organisierten Missbildungen, den Doppelbildungen, in Zusammenhang zu bringen. Von den letzteren an bis zu den einfachsten teratoiden Gebilden herab finden sich so zahlreiche und mannigfaltige Uebergangsformen, dass der Gedanke nahe lag, sie auf einen einheitlichen Entstehungsmodus zurückzuführen. Die höchste Stufe nehmen die durch totale Spaltung entstandenen gleichmässig entwickelten Doppelbildungen ein, die entweder vollständig von einander getrennte oder mit einem Theil ihres Körpers verschmolzene Doppelfrüchte darstellen (*homologe Zwillinge*, *Thoracopagen* u. s. w.). Wenn die Ernährung eines Zwillings von dem andern übernommen wird, so wird die Form des einen, des Parasiten, mehr oder weniger beeinträchtigt und es resultieren daraus die ungleichmässig entwickelten Formen. Der Parasit hängt entweder nur mit der Placenta des Autositen zusammen oder wird diesem selbst einverleibt. Der includirte Fötus kann nun in der Entwicklung so zurückbleiben, dass nur noch die Rudimente von Skelettheilen oder andern Organen (Darm, Gehirn) auf seinen fötalen Ursprung hinweisen (Acardiacus amorphus). Ein Schritt weiter führt zu jenen Tumoren, welchen auch diese Organe fehlen und die nur aus einer Anzahl verschiedenartiger Gewebsformationen (Muskel-, Knochen-, Knorpelgewebe, Haut, Cysten) ohne systematische Anordnung zusammengesetzt sind, und von diesen zu den einfachen, hauptsächlich aus Hautgewebe bestehenden Cysten. Es sind nun aber, wie von anderer Seite (*Arnold*,[1]) *v. Bergmann*,[2]) *Emanuel*[3]) u. a.) betont wird, die letztgenannten Bildungen in genereller Beziehung von den Doppelbildungen zu trennen, und es muss gerade das Vorhandensein oder Fehlen fötaler Organe oder ihrer Reste als Kriterium dafür gelten, ob es sich im concreten Falle um eine *Inclusio foetus in foetu* oder um eine Entwicklungsstörung eines Einzelfötus, eine *Keimverirrung*, handle.

Will man die Theorie der fötalen Inclusion in diesem Sinne auf die Mediastinaldermoide anwenden, so wäre trotz der complicierten Bauart der meisten eigentlich nur in dem Falle von *Gordon* ein Anhaltspunkt dafür zu finden, dass die Geschwulst aus einer zweiten Fruchtanlage hervorgegangen ist. Hier ist nämlich angegeben, dass in der Cyste ein Knochen mit 7 Zähnen lag, der eine gewisse Aehnlichkeit mit einem Unterkiefer hatte. Eine ge-

---

[1]) Ueber behaarte Polypen der Rachen-Mundhöhle und deren Stellung zu den Teratomen, Virch. Arch., Bd. 111, ferner: Myelocyste, Transposition von Gewebskeimen und Sympodie. Zieglers Beitr. XVI.

[2]) Berl. klin. Wochenschr. 1884. Nr. 48 und 49.

[3]) Ueber Teratoma ovarii. Zeitschr. f. Geb. u. Gyn. XXV.

Digitized by Google
Original from UNIVERSITY OF MICHIGAN
Generated on 2019-07-08 20:10 GMT / http://hdl.handle.net/2027/mdp.39015043503450
Public Domain in the United States, Google-digitized / http://www.hathitrust.org/access_use#pd-us-google

nauere Beschreibung des Knochens liegt nicht vor, und aus der unbestimmten Angabe über die Form desselben lässt sich nicht entnehmen, dass es wirklich ein rudimentäres Organ gewesen ist. Von diesem zweifelhaften Falle abgesehen, ergibt sich, wie gesagt, aus den übrigen Beschreibungen von Dermoiden des Mediastinums kein Grund, dieselben als Abkömmlinge eines *zweiten* Individuums aufzufassen, sie sind im Gegensatz zu den eigentlichen Teratomen *monogerminale, autochthone* Bildungen.

Lebert[1]), welcher (1852) ein grösseres Material sammelte und die Bezeichnung Dermoidcyste einführte, stellte sein „Gesetz der plastischen Heterotopie" auf, welches in dem Satze gipfelte, dass in Folge einer besonderen Ernährungsstörung einfache und zusammengesetzte Gewebe und selbst complicierte Organe an Stellen des Körpers sich bilden können, wo sie im normalen Zustande nicht vorkommen. Diese Theorie beruht auf der willkürlichen Voraussetzung eines eigenthümlichen Nisus formativus, sie gibt aber keine Aufklärung über diesen Punkt und hat daher keine Bedeutung mehr.

Die jetzt allgemein herrschende Ansicht, zuerst von *Remak*[2]) ausgesprochen, später besonders von *Heschl*[3]) *Thiersch*,[4]) u. a. vertreten, geht dahin, dass die Dermoidcysten durch Abschnürung von Theilen des Ektoderms während des fötalen Lebens und durch Einschliessung in andere Gewebe zu Stande kommen. Diese versprengten Epithelkeime gehen entweder zu Grunde, oder sie entwickeln sich, nachdem sie eventuell eine Zeit lang latent geblieben, zu Geschwülsten von hautartiger Beschaffenheit. Denn es ist anzunehmen, dass nicht nur ektodermale Keime an dem Processe theilnehmen, sondern auch Theile des Mesenchyms, sodass die normale Formation der äusseren Haut, Epidermis und Derma, und die entsprechenden Nebenorgane resultieren. Die Bedingungen, unter welchen dies eintritt, sind nicht überall die gleichen, daher findet man Dermoidcysten besonders häufig an gewissen Körperstellen, wo rein locale Vorgänge die Absprengung und Verschleppung von Epithelkeimen begünstigen. Mit *Mikulicz*[5]) kann man drei Hauptarten von Entstehungsursachen für Dermoide annehmen: 1. durch Schliessung der Leibeshöhlen in der Mittellinie des

---

[1]) Soc. de Biol. 1852, S. 203. Traité d'anatomie pathologique I, S. 256 und Prager Vierteljahrsschr. 1858, Bd. 60.

[2]) Deutsche Klinik 1854, Nr. 16.

[3]) Ueber die Dermoid-Cysten. Prager Vierteljahrsschr. 1860.

[4]) Der Epithelialkrebs. Leipzig 1865, S. 67.

[5]) Beitrag zur Genese der Dermoide am Kopfe. Wiener med. Wochenschrift 1876, Nr. 39.

Digitized by Google
Original from UNIVERSITY OF MICHIGAN
Generated on 2019-07-08 20:10 GMT / http://hdl.handle.net/2027/mdp.39015043503450
Public Domain in the United States, Google-digitized / http://www.hathitrust.org/access_use#pd-us-google

Körpers, 2. durch Schliessung von Hohlgängen und Spalten, welche während einer Zeit des fötalen Lebens mit Epithel bekleidet sind, 3. durch abnorme Einstülpung von Epidermis. Hier kommen natürlich nur die ersten zwei Punkte in Betracht. Wenn die vordere Brustwand gebildet wird, in dem die Somatopleuren (Ektoderm und Hautfaserblatt) sich entgegenwachsen und in der Mittellinie in einer Naht verschmelzen, ist Gelegenheit gegeben, dass Partien des äusseren Keimblattes aus ihrem Zusammenhange gelöst und in die Tiefe gedrängt werden. Auf diese Weise können sie gewiss auch in das Mediastinum gelangen und sich hier zu Dermoidcysten entwickeln. Allerdings hat man niemals irgend eine Abnormität an der äussern Haut oder der Brustwand gefunden, welche auf einen solchen Zusammenhang hinweisen könnte, auch sonst wurde kein Umstand beobachtet, der gerade diesen Entstehungsmodus wahrscheinlich machte. Direct gegen diese Auffassung aber spricht ein anderer Umstand. Die vordere Schlusslinie erstreckt sich von den Oberkieferfortsätzen des ersten Kiemenbogens bis zur Vereinigung der beiden Dammwülste in der Raphe des Dammes, und in diesem ganzen Bereiche sind gewiss die gleichen Bedingungen für eine Keimversprengung gegeben. In Mediastinum treten nun aber die Dermoidcysten relativ doch so häufig auf, gegenüber allen andern Orten, wo sie sicher auf die Schliessung der Leibeshöhlen zurückzuführen sind,[1]) dass man, um dieses Missverhältnis zu erklären, unbedingt eine anderweitige, auf speciellen *örtlichen* Verhältnissen dieser Region beruhende Ursache heranziehen muss.

Von den Kiemenspalten nämlich, welche, wie bekannt, so oft Anlass zur Entstehung von Dermoidcysten am Halse geben, können auch die des Mediastinums abgeleitet werden, und zwar, wie es scheint, am einfachsten mit Rücksicht auf die Bildung der Thymusdrüse, einem Derivat der Kiemenspalten. Es wird daher ein kurzer Rückblick auf die Entwicklungsgeschichte der Thymus angezeigt sein.

Kölliker[2]) wies zuerst nach, dass die Thymus ein epitheliales Organ ist und aus einer Schlundspalte (der 2. 3. oder 4.) hervorgeht, *Born*[3]) fand in einem von der 3. inneren Schlundtasche ventralwärts ziehenden Blindsack, an dem sich ein grosses dreieckiges Epithellager bildet, die Thymusanlage, was in der Folge von *Kölliker*[1]),

---

[1]) cf. *Lannelongue* et *Achard* l. c.

[2]) Entwicklungsgeschichte 1879.

[3]) Ueber die Derivate der embryonalen Schlundbogen und Schlundspalten bei Säugethieren. Arch. f. mikroskop. Anat., Bd. XXII.

[5]) Grundriss der Entwicklungsgeschichte, 1884.

Digitized by Google
Original from UNIVERSITY OF MICHIGAN
Generated on 2019-07-08 20:10 GMT / http://hdl.handle.net/2027/mdp.39015043503450
Public Domain in the United States, Google-digitized / http://www.hathitrust.org/access_use#pd-us-google

Froriep,[1]) *de Meuron*,[2]) *Rabl*,[3]) *Mall*,[4]) *Piersol*[5]) im allgemeinen bestätigt wurde. Im Gegensatz zu dieser Ansicht, nach welcher die Thymus *entodermalen* Ursprunges ist, sprach sich *His*[6]) anfänglich dahin aus, dass sie vom *Ektoderm* und zwar vom Sinus praecervicalis (Sinus cervicalis *Rabl*) abzuleiten sei. Der letztere kommt dadurch zustande, dass der 1. und 2. Kiemenbogen stärker wachsen und sich über den 3. und 4. lagern, welche dadurch mehr in die Tiefe treten. Weiter verwächst der 3. Bogen über den 4. hinüber mit der seitlichen Halswand und dadurch wird der Grund der Halsbucht nach Aussen hin abgeschlossen. Der so aus dem Fundus praecervicales entstandene, selbstständig gewordene epitheliale Hohlkörper sei die Anlage der primären Thymus.

His kam später[7]) auf Grund neuerlicher Untersuchungen von seiner ursprünglichen Meinung zurück und schloss sich der anderen Auffassung insofern an, als er zugab, dass die Hauptanlage der Thymus entodermalen Ursprungs ist und der 3. Schlundtasche entspricht; dagegen betrachtet er die Frage über die Betheiligung des ektodermalen Funduskörpers an der Thymusbildung als eine offene. Zu ähnlichen Resultaten kam auch *Fischelis*,[8]) der die Thymus zugleich aus der 3. inneren Schlundtasche und der 3. äusseren Kiemenfurche entstehen liess. Heutzutage ist diese Ansicht fast gänzlich verlassen, und man nimmt allgemein an, dass die Thymus eine rein entodermale Bildung ist.[9]) Wenn sonach das Ektoderm auch keine *genetische* Bedeutung für die Thymus hat, so besteht doch, wie aus all diesen Untersuchungen unzweifelhaft hervorgeht, ein sehr inniger Connex zwischen beiden, wodurch es sich eben erklärt, dass die Frage, ob die Thymus entodermal oder entodermal *und* ektodermal sei, so schwer zu entscheiden war.

---

[1]) Ueber Anlagen von Sinnesorganen am Facialis etc. Arch. f. Anat. und Phys., Anat. Abth. 1885.

[2]) Recherches sur le développement du thymus etc. Diss., Genf 1886.

[3]) Zur Bildungsgeschichte des Halses. Prager med. Wochenschr. 1886, Nr. 52.

[4]) Entwicklung der Branchialbogen u. -Spalten des Hühnchens. Arch. für Anat. u. Phys., Anat. Abth. 1887.

[5]) Ueber die Entwicklung der embryonalen Schlundspalten und ihrer Derivate. Zeitschr. f. wissenschaftl. Zool., Bd. 47, 1888.

[6]) Ueber den Sinus praecervicalis und über die Thymusanlage. Arch. für Anat. u. Phys., Anat. Abth. 1886.

[7]) Schlundspalten und Thymusanlage. Arch. f. Anat. u. Phys., Anat. Abtheilung 1889.

[8]) Beiträge zur Kenntnis der Entwicklungsgeschichte der Gland. thyreoidea und Gland. thymus. Arch. f. mikrosk. Anat., Bd. XXV, 1885.

[9]) *O. Hertwig*, Entwicklungsgeschichte 1893. *Minot*, Entwicklungsgeschichte 1894.

Digitized by Google
Original from UNIVERSITY OF MICHIGAN
Generated on 2019-07-08 20:10 GMT / http://hdl.handle.net/2027/mdp.39015043503450
Public Domain in the United States, Google-digitized / http://www.hathitrust.org/access_use#pd-us-google

Gerade an der 3. Kiemenspalte ist die Verschlussmembran zwischen äusserer Kiemenfurche und innerer Schlundtasche äusserst dünn, sodass äusseres und inneres Keimblatt an dieser Stelle direct aneinander liegen und vollständig verschmelzen. Somit ist der ektodermale Epithelkörper, welcher durch die Abschliessung und Abtrennung des Fundus praecervicalis von der Oberfläche entsteht, dicht an die Thymusanlage angelagert, er verwächst mit dieser und wird endlich von ihr aufgenommen. Ueber sein weiteres Schicksal äussern sich *Kastschenko* [1]) und *Piersol* [2]) dahin, dass das Bläschen sein Lumen verliert und dass es schliesslich, aber erst nach einiger Zeit gänzlich verschwindet. Wäre es nun nicht auch möglich, dass dieser epitheliale Rest einmal nicht zu Grunde gienge, sondern, bei der Weiterentwicklung der Thymusdrüse in den Brustraum herabsteigend, sich hier im Mediastinum zu einer Dermoidcyste entwickelte?

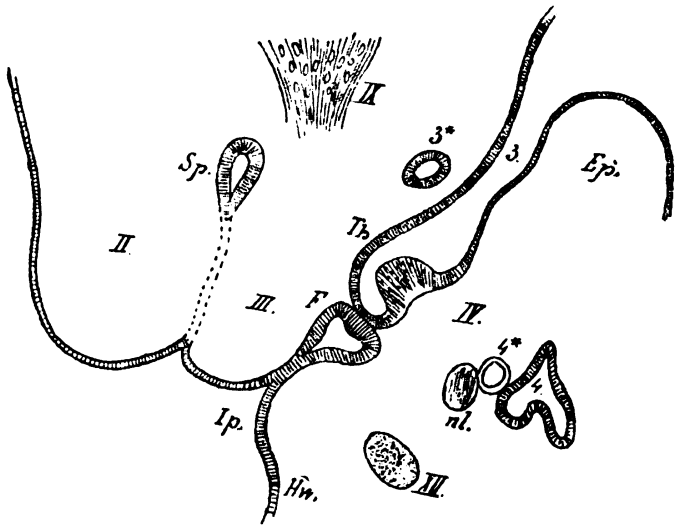

Nach *His*, Arch. f. Anat. u. Phys. 1889, S. 157. — II u. III, 2. u. 3. Kiemenbogen. — *Sp.*, Rest der nicht obliterierten 2. Kiemenfurche. — *Hw*, seitliche Halswand, verlötet mit III, so dass IV (4. Kiemenbogen) völlig in der Tiefe verborgen ist. — *Ip*, Infundibulum praecervicale, Zugang zum sinus praecervicalis, dessen Fundus, *F*, isoliert ist. — 3 u. 4, 3. u. 4. Schlundtasche. — 3* u. 4*, 3. u. 4. Aortenbogen — *Th*, entodermale Thymusanlage. — IX, Ganglion glossopharyngeum. — XII, Nervus hypoglossus. — *nl*, Nervus laryngeus sup. — *Ep*, Epiglottis.

Bei der Durchsicht der einzelnen Fälle findet man nichts, was gegen eine solche Auffassung sprechen würde, vielmehr sind einige Befunde beschrieben, welche nur in diesem Sinne gedeutet werden können. Schon der gewöhnliche Sitz der Cysten im vorderen oberen

[1]) Das Schicksal der embryonalen Schlundspalten bei Säugethieren. Arch. f. mikrosk. Anat., Bd. XXX, 1887.

[2]) l. c.

Digitized by Google
Original from UNIVERSITY OF MICHIGAN
Generated on 2019-07-08 20:10 GMT / http://hdl.handle.net/2027/mdp.39015043503450
Public Domain in the United States, Google-digitized / http://www.hathitrust.org/access_use#pd-us-google

Theil des Mediastinums weist auf die Thymusdrüse hin. Einen directen Zusammenhang mit letzterer konnte *Marchand* in seinem Falle nachweisen: von der Cyste giengen zwei zungenförmige Fortsätze aus, welche sich an der Vorderfläche der Trachea nach aufwärts bis nahe an den untern Rand der Schilddrüse erstreckten. Aussehen und Consistenz dieser Gebilde, welche nach abwärts ganz allmälig in die Oberfläche der Cyste übergingen, war ähnlich wie Fettgewebe. Aus der ganzen Gestalt und Lage gieng aber zweifellos hervor, dass es sich um einen Thymusrest handelte, eine Vermuthung, welche durch die mikroskopische Untersuchung bestätigt wurde. Zwischen den reichlich vorhandenen Fettzellen fanden sich breite Züge von lymphoidem Gewebe, welches hauptsächlich die zahlreichen Gefässe begleitete. In demselben fanden sich zerstreut die bekannten geschichteten Körperchen der Thymusdrüse.

Ein analoger Befund wurde von *Pinders* beschrieben: an der Hinterseite der Cyste war ein weiches Gewebe angeheftet, welches nach oben an Umfang abnehmend sich bis zur Thoraxapertur erstreckte, hier aber von dem umliegenden Fettgewebe nicht mehr deutlich abzugrenzen war. Dieses Gewebe bestand aus einem bindegewebigen Maschenwerk, welches in seinen Maschenräumen rundliche, ungefähr gleich grosse Haufen von kleinen lymphoiden Zellen enthielt, die vielfach mit einander in Verbindung standen. Diese Anordnung erinnerte an den Bau der Thymus, und es machte den Eindruck, als seien Thymusläppchen von dem stark gewucherten und sklerosierten Bindegewebe umwachsen.

Diese beiden Befunde sind um so höher anzuschlagen, als es sich bei der Thymus um ein Organ handelt, welches im späteren Leben meist vollständig schwindet. Es ist wohl anzunehmen, dass ein solcher Zusammenhang noch öfter nachzuweisen sein wird, wenn es gelingt, diese Geschwülste bei *jüngeren* Individuen aufzufinden. Auch der zweite Fall von *Pinders* ist in dieser Richtung beweisend: hier war eine Dermoidcyste in Combination mit einem grossen Lymphosarcom, welches mit grosser Wahrscheinlichkeit von der Thymus abgeleitet werden konnte. Die Cyste stand mit dem Sarcom in einer derartig innigen Verbindung, ohne aber selbst sarcomatös entartet zu sein, dass man auf ein Hervorgehen beider Theile aus dem *gleichen* Organ, der Thymus, schliessen musste.

Nach all dem eben gesagten ist man wol berechtigt, die Entstehung der Dermoide des Mediastinums in erster Linie auf die Thymus, resp. auf die 3. Kiemenspalte zurückzuführen. Es erhebt sich nun die Frage, ob nicht auch andere Kiemenspalten, speciell die 4. zu solchen Bildungen Anlass geben können. Aus der

Digitized by Google
Original from UNIVERSITY OF MICHIGAN
Generated on 2019-07-08 20:10 GMT / http://hdl.handle.net/2027/mdp.39015043503450
Public Domain in the United States, Google-digitized / http://www.hathitrust.org/access_use#pd-us-google

4. Schlundtasche entwickeln sich die von *Wölfler*[1]) entdeckten seitlichen Schilddrüsenanlagen. Von vornherein scheint es nicht ausgeschlossen, dass durch diese ebenfalls Theile der äusseren Kiemenfurchen verschleppt werden können, indessen ist zu bemerken, dass hier die Verhältnisse dafür nicht so günstig liegen, wie bei der 3. Kiemenspalte. Nach *Froriep*[2]), *His*[3]), *Piersol*[4]) und *Liessner*[5]) erreicht nämlich das Epithel der 4. inneren Kiementasche das der äusseren für gewöhnlich nicht, sondern ist von ihm durch eine ziemlich dicke Schicht mesodermalen Gewebes getrennt, es wird also nur ausnahmsweise zu einer Verwachsung beider kommen. Dass dies unter Umständen eintreten und zur Entstehung einer Dermoidcyste führen kann, scheint aus dem von *Collenberg* beschriebenen Falle hervorzugehen: ein Stiel setzte sich von der Cyste nach oben bis zur Schilddrüse fort und enthielt neben lockerem Bindegewebe 1. eine sehr lange, von der Art. thyr. inf. herstammende Arterie; 2. mehrere Venen, welche sich mit den Venae thyr. inf. zu einem Stamme vereinigten; 3. einen dicht neben der Arterie verlaufenden schmalen Strang, der von dem rechten Lappen der Schilddrüse ausgieng und sich vollständig aus dem eigenthümlichen Drüsengewebe der Thyreoidea und aus kleinen Colloidcysten zusammensetzte. Auffallend war dabei das Verhalten der Pleura. Das parietale Pleurablatt hatte sich nämlich an einigen Stellen auf den Tumor und dessen Stiel fortgesetzt und demselben dadurch einen visceralen Pleuraüberzug verliehen. Daraus war zu erkennen, dass sich der Tumor höchstwahrscheinlich von der Halsgegend her in die Tiefe gesenkt hat und dabei einen Theil der Pleura parietalis als sein späteres Visceralblatt vor sich herschob und einstülpte. Es ist dies der einzige Fall, bei welchem eine Entstehung der Cyste aus der Schilddrüse und erst secundäre Verlagerung ins Mediastinum angenommen werden kann.

Die Auffassung der Dermoide des Mediastinums als *branchiogene* Geschwülste gibt uns auch eine Erklärung für das gleichzeitige Vorkommen von Flimmer- und Cylinderepithel neben Plattenepithel (*Lebert,* Nr. 5, *Virchow*, Nr. 11, *Loewenmeyer,* Nr. 16). Dass Flimmercysten des Mediastinums durch Abschnürung von Lungengewebe

---

[1]) Ueber die Entwicklung und den Bau der Schilddrüse. Berlin 1880.

[2]) l. c.

[3]) Ueber den Sin. praecervic. etc. l. c.

[4]) l. c.

[5]) Ein Beitrag zur Kenntnis der Kiemenspalten und ihrer Anlagen bei amnioten Wirbelthieren. Morphol. Jahrb., Bd. XIII, 1888.

Digitized by Google
Original from UNIVERSITY OF MICHIGAN
Generated on 2019-07-08 20:10 GMT / http://hdl.handle.net/2027/mdp.39015043503450
Public Domain in the United States, Google-digitized / http://www.hathitrust.org/access_use#pd-us-google

entstehen können, wurde von *Stilling*[1]) nachgewiesen, das Auftreten von Plattenepithelien dagegen deutet auf einen ganz andern Ursprung hin. So wie die Halskiemenfisteln bald von Flimmerepithel, bald von Plattenepithel oder auch von beiden zugleich (*Roth*,[2]) *Zahn*[3])) ausgekleidet sind, so zeigen auch die branchiogenen Cysten am Halse entweder nur die eine Epithelart oder beide nebeneinander (*Neumann* und *Baumgarten*[4])), jenachdem diese Gebilde nur aus den Schlundtaschen oder aus dem Sinus cervicalis, oder aber bei Durchbruch der Verschlussmembran aus beiden Abschnitten der Kiemenspalten hervorgehen.[5]) Mit Rücksicht auf die letztgenannte Entstehungsweise bietet also das Vorkommen von Flimmerepithel und Plattenepithel in einer im Mediastinum gelegenen Cyste nichts auffallendes, und es ist nicht nothwendig in einem solchen Falle eine Betheiligung des Respirationsapparates anzunehmen. Vielmehr bietet gerade dieser Umstand einen weiteren Beweis dafür, dass auch diese Cysten von den Kiemenspalten abstammen.

Im Anschlusse hieran seien auch kurz die Dermoidcysten, welche in der *Lunge* gefunden wurden, ihrer genetischen Stellung nach erwähnt. Dass die Lunge, welche als Ausstülpung des Schlunddarms eine entodermale Bildung darstellt, zur Entwicklung von dermoiden Cysten mit echten Hautdrüsen, Haaren u. s. w. Anlass geben könnte, ist gewiss auszuschliessen. Sie sind jedenfalls ausserhalb der Lunge entstanden und erst secundär in dieselbe eingewandert, was sich ja auch aus ihren anatomischen Verhältnissen ergibt (siehe oben).

Bezüglich der *Symptomatologie* der Mediastinaldermoide ist vor allem festzustellen, dass die meisten überhaupt keine Erscheinungen hervorriefen, welche auf einen Tumor im Mediastinum zu beziehen waren. Es wurden an der Leiche öfter ganz beträchtliche, bis kindskopfgrosse Cysten gefunden, und dabei war, wie *Lebert, Marchand* und *Marfan* ausdrücklich betonten, intra vitam kein Anhaltspunkt für das Bestehen eines Mediastinaltumors vorhanden. Dieses auffallende Verhalten erklärt sich ohne Zweifel aus dem äusserst langsam fortschreitenden Wachsthum der Cyste und dem Mangel jeglicher destruierenden Tendenz, demzufolge die Raumbeschränkung in der Brusthöhle nur ganz allmälig eintritt

---

[1]) Virch. Arch., Bd. 114, S. 557.

[2]) Virch. Arch., Bd. 72, S. 444.

[3]) Zeitschr. f. Chir., Bd 22, S. 414.

[4]) Arch. f. klin. Chir., Bd. 20, S. 819.

[5]) *Kostanecki* und *Mielecki*, Die angebornen Kiemenfisteln des Menschen. Virch. Arch., Bd. 120 und 121.

Digitized by Google
Original from UNIVERSITY OF MICHIGAN
Generated on 2019-07-08 20:10 GMT / http://hdl.handle.net/2027/mdp.39015043503450
Public Domain in the United States, Google-digitized / http://www.hathitrust.org/access_use#pd-us-google

und eine weitgehende Anpassung der Nachbarorgane an die geringen Drucksteigerungen erfolgt. Daher wurden auch bei den grössten Geschwülsten nur selten eigentliche Druckerscheinungen beobachtet, und es ist ganz interessant, dass das für maligne Mediastinaltumoren pathognomonische Symptom, ein auf venöser Stauung beruhendes Oedem der betreffenden Thoraxseite, nur da zur Erscheinung kam, wo sich neben der Dermoidcyste eine rasch wachsende bösartige Geschwulst entwickelt hatte. So bestand bei dem von *Virchow* beschriebenen maligne degenerierten Teratom Oedem der rechten Brustseite; in dem von *Jores* mitgetheilten Falle von Dermoidcyste in Verbindung mit einem Cystosarcom bestand Oedem des rechten Armes. Nur bei einigen Fällen ist angegeben, dass Athembeschwerden oder Schmerzen in der Brust, Schulter und von da in einen Arm oder den Hinterkopf ausstrahlend, einmal mit lähmungsartigen Erscheinungen in einem Arm, aufgetreten waren. Auch bei jenen grossen Geschwülsten, welche sich bei der physikalischen Untersuchung bemerkbar machten, fand sich oft so wenig für einen Tumor charakteristiches, dass Verwechslungen mit andern Affectionen nicht vermieden werden konnten. So dachte man im Falle von *Virchow* an ein abgekapseltes Exsudat im vorderen Theil des Pleurasackes, im Falle von *Sangalli* an einen grossen Pleuraerguss, ebenso im Falle *Godlee* an ein Empyem. Die grössten Schwierigkeiten erwachsen beim Eintreten von Complicationen, wie in dem Falle von *Büchner,* wo über der Geschwulst ein blasendes Geräusch und Pulsation wahrgenommen wurde, was später in dem Befund einer offenen Comunication zwischen Cyste nnd Aorta ascendens seine Erklärung fand; in dem Falle von *Cordes* beherrschte das Krankheitsbild ein colossaler Pericardialerguss, bei der Autopsie fand sich eine Perforation der Cyste in das Pericard.

Damit sind einige jener pathologischen Zustände angedeutet, welche mit einem Tumor des Mediastinums verwechselt werden können, nämlich Aneurysma, Pleura- und Pericardialerguss, dazu kommen ferner Mediastinalabscesse, retrosternale Kröpfe und Geschwülste des Sternums.

Wenn es nun schon gelingt, auf Grund differential-diagnostischer Momente, deren Erörterung hier zu weit führen würde, einen Tumor zu constatieren, so ist doch die weitere Frage nach der eigentlichen Natur desselben oft schwer zu entscheiden. Die hier ungleich häufiger vorkommenden *malignen* Geschwülste zeigen zwar gewöhnlich ein rapides Wachsthum und machen stürmischere Erscheinungen, doch kann ein solcher Verlauf auch bei Dermoidcysten vorkommen, da dieselben besonders zur Zeit der Pubertät

Digitized by Google
Original from UNIVERSITY OF MICHIGAN
Generated on 2019-07-08 20:10 GMT / http://hdl.handle.net/2027/mdp.39015043503450
Public Domain in the United States, Google-digitized / http://www.hathitrust.org/access_use#pd-us-google

oft eine plötzliche Vergrösserung erfahren, was jedenfalls mit der neuen Entwicklungsphase auch der normalen Epidermisgebilde (Bartwachsthum) zusammenhängt.[1]) Beweisend für Dermoidcyste ist eigentlich nur, wenn etwas von dem Cysteninhalt nach aussen gelangt, sei es durch Perforation in einen Bronchus (*Münz, Cloetta, Kückmann, Godlee, Sormani),* sei es bei Durchbruch durch die Brustwand (*Koerte*). Ein werthvolles, bei vorsichtiger Anwenduug vollkommen gefahrloses diagnostisches Hülfsmittel ist die Probepunction.[2]) Sie sollte in jedem zweifelhaften Falle vorgenommen werden, um eine exacte Diagnose zu ermöglichen, was um so wichtiger ist, als die Dermoidcysten zu der geringen Zahl der Mediastinaltumoren gehören, für welche ein operativer Eingriff in Frage kommen kann. Ein solcher ist bei einer gewissen Grösse der Geschwulst jedenfalls angezeigt, da bei fortdauerndem Wachsthum doch schwere functionelle Störungen eintreten können und stets die Gefahr besteht, dass durch Perforation der Cyste in die Pleura, Lunge u. s. w. plötzlich Exitus erfolgt.

Zur chirurgischen *Behandlung* von Dermoidcysten des vorderen Mediastinums kann man verschiedene Wege einschlagen. Die im Folgenden kurz angeführten Krankengeschichten der operierten Fälle geben im Zusammenhang mit dem von uns beobachteten ein Bild von den hier in Betracht kommenden Verfahren und ihren Resultaten.

Pöhn. (Aus der *Langenbeck*'schen Klinik 1871.)

Pat., 34 jähr. Mann, litt seit fünf Jahren an reissenden Schmerzen, später lähmungsartigen Erscheinungen in der rechten Schulter und im rechten Arm. Vor zwei Jahren Auftreten einer Geschwulst in der Gegend der Artic. sterno-clavic., zuerst rechts, nach einem Jahre auch links. Beide Geschwülste fluctuieren deutlich, communicieren mit einander und zeigen Pulsation. Die vordere obere Thoraxpartie aufgetrieben. Absolute Dämpfung bis zum unteren Rand der II. Rippe, kein Reibegeräusch. Herz etwas nach aussen-unten verdrängt. Linker Radialpuls unmerklich schwächer. Nach Probepunktion (Eiter) ausgiebige Incision oberhalb der Clavicula. Es entleert sich wenig flüssiger Eiter und darauf eine gelbe, zähe, fettige Masse mit Haaren. Injection von Jodtinctur. Darauf heftige Reaction (Temp. über 40°), am fünften Tage trat profuse Eiterung ein, mit welcher Schmerzen und Fieber nachliessen. Die Incisionswunde wurde zum bessern Abfluss des Eiters erweitert, und die Höhle täglich mit Carbolsäurelösung ausgespült. Unter dieser Be-

[1]) *Lücke,* Geschwülste in Billroth-Pitha, Handbuch der Chirurgie.

[2]) *Fränkel,* Ueber die Diagnostik der Brusthöhlengeschwülste, und Discussion. Berl. klin. Wochenschr. 1891, Nr. 48.

Digitized by Google
Original from UNIVERSITY OF MICHIGAN
Generated on 2019-07-08 20:10 GMT / http://hdl.handle.net/2027/mdp.39015043503450
Public Domain in the United States, Google-digitized / http://www.hathitrust.org/access_use#pd-us-google

handlung verkleinerte sich die Höhle etwas, doch nur in ihrem oberen Antheil, während der untere durch den sich dahin senkenden Eiter in seiner ursprünglichen Ausdehnung erhalten blieb.

Kückmann. (Aus der *Roser*'schen Klinik 1874.)

Der Pat., 33 Jahre alt, hatte anfänglich Schmerzen in der linken Schulter und im Hinterkopf, sowie Athembeschwerden. Später Entwicklung einer ganseigrossen fluctuierenden Geschwulst zwischen den Ansätzen des linken Sterno-cleido-mast.; Sternalende der linken Clavicula etwas vorgetrieben. Eine Probepunktion ergab eine bräunliche Flüssigkeit mit Fettklümpchen und Epithelien. Darauf Incision im Jugulum, wodurch eiterähnliche Flüssigkeit und Haare entleert wurden. Der Finger konnte bis zur II. Rippe hinter dem Brustbein eingeführt werden, aber die Implantationsstelle der Cyste war nicht zu erkennen. Unter Drainage mittels einer Canüle fiel die Geschwulst bald zusammen. Im Verlaufe eines Monates Pneumonie, dabei putrider Auswurf mit Haaren (Perforation in einen Bronchus). Da die Canüle zur Entleerung der Cyste unzureichend erschien, wurde das Manubrium sterni trepaniert und der obere Rand desselben abgemeisselt, wodurch eine 3 cm lange und 2 cm breite Spalte entstand. Auch jetzt konnte die Wandung der Cyste nicht deutlich gefühlt und ihre Grenze nicht bestimmt werden. Von da an erholte sich Pat., hatte aber immer von Zeit zu Zeit an starken Hustenanfällen zu leiden. Die Fistel wurde durch Laminariastäbchen und eine Canüle offen erhalten und mehrmals Luftinjectionen gemacht, nach welchen Husten und Auswurf für einige Zeit nachliessen. Etwa $1^1/_2$ Jahre nach Anlegung der Sternalfistel bestand noch ein ungefähr wallnussgrosser Tumor, der nach allen Seiten mit der Sonde verschoben werden konnte und nur nach rechts-unten eine festere Fortsetzung hatte. Die Oeffnung nach dem Bronchus hin war anscheinend geschlossen, da Pat. nur wenig hustete und der Auswurf nicht mehr übelriechend war.

Godlee. (1887.) Die Pat., 29 Jahre alt, war vor acht Jahren angeblich an rechtsseitigem Empyem erkrankt, das nach einigen Jahren in einen Bronchus durchbrach. Als sie in Behandlung kam, bestand eine leichte Schwellung in der rechten Axilla, sowie Schmerzen in der rechten Schulter. Eine Dämpfung begann vorne in der Höhe der III. Rippe und reichte in convexer Linie bis unterhalb des rechten Schulterblattwinkels, hier kein Athemgeräusch. Nach mehrfachen Punktionen (Eiter) wurde ein Stück der VI. Rippe, nach aussen von der Mamillarlinie, reseciert, die Höhle eröffnet und drainiert. Darauf verringerte sich der Auswurf, doch wurden einmal Haare ausgehustet, ein anderes Mal solche mit dem Drain

Digitized by Google
Original from UNIVERSITY OF MICHIGAN
Generated on 2019-07-08 20:10 GMT / http://hdl.handle.net/2027/mdp.39015043503450
Public Domain in the United States, Google-digitized / http://www.hathitrust.org/access_use#pd-us-google

entfernt. Nach ca. zwei Monaten wurde das Secret übelriechend, weshalb jetzt ein weiteres Stück von der VI. Rippe, im ganzen $7^1/_2$ cm, und ebensoviel von der V. Rippe reseciert wurden. Dabei constatierte man, dass eine Cyste mit hautartiger Wandung fast die ganze rechte Brusthälfte einnahm und fest mit Lunge und Zwerchfell verwachsen war. Da eine Exstirpation unthunlich schien, wurde die Cystenwand kautherisiert und mit den Hautlappen vernäht. Später rückte die Communicationsöffnung zwischen Cyste und Bronchus in den Bereich des äusseren grossen Drainloches; ein Versuch, dieselbe durch Anfrischung der Ränder und Naht zu schliessen, missglückte. Eine wesentliche Verkleinerung der Cyste scheint nicht eingetreten zu sein.

Dardignac (1894). 22jähr. Mann. Vor vier Jahren hatte sich unter Athembeschwerden und Brustschmerzen eine Auftreibung der rechten oberen Brustseite entwickelt, und es wurde damals eine Hydatidencyste, ausgehend von der Pleura oder Leber, diagnosticiert. Nach einigen Monaten schwanden die Beschwerden und erst nach zwei Jahren stellte sich wieder Kurzathmigkeit ein. — Die ganze rechte vordere Brustseite vorgewölbt, besonders in der Gegend der Mamilla; Dämpfung von der III. Rippe bis zum Diaphragma reichend, kein Geräusch, keine Pulsation; Compressionserscheinungen von Seite der Lunge. Nach einer resultatlosen Probepunction wurden 6 cm vom vorderen Abschnitt der IV. Rippe subperiostal reseciert, die mit der Brustwand verwachsene Cyste incidiert und der Inhalt, eine braune Flüssigkeit mit gelblichen Klumpen und Haaren, durch verschiedene Manöver (Erregung von Husten durch Kitzeln der Uvula!) herausbefördert. Die Cyste lag dem Zwerchfell auf und hatte die Lunge stark comprimiert, ihre hintere Wand war nicht palpabel. Injection von Jodtinctur und Drainage. Anfänglich hohes Fieber mit starker Eiterung, später Abnahme der Secretion und allmälige Verkleinerung der Cyste, wobei die Lunge ihre normale Ausdehnung fast vollständig wieder gewann. Acht Monate nach der Operation bestand noch eine Fistelöffnung, 3 cm nach innen von der Mamilla; die Cyste hatte nur noch einen sehr geringen Umfang, jedoch führte von ihr ein Fistelgang 6 cm tief nach hinten und innen. Pat. hatte weder Schmerzen noch Beschwerden und war wieder arbeitsfähig.

Koerte (1894). Der Kranke hatte einige Zeit hindurch über lebhaften Druck in der Brust geklagt, dann war eine Fistel in der vorderen Brustwand entstanden, worauf Erleichterung eintrat. Es wurde im Verfolge dieser Fistel ein Stück des Sternums und der II. Rippe reseciert und ein kleinfaustgrosser Sack freigelegt, der

Digitized by Google
Original from UNIVERSITY OF MICHIGAN
Generated on 2019-07-08 20:10 GMT / http://hdl.handle.net/2027/mdp.39015043503450
Public Domain in the United States, Google-digitized / http://www.hathitrust.org/access_use#pd-us-google

den gewöhnlichen Inhalt von Dermoidcysten mit Haaren hatte. Die weitere Therapie bestand in Verschorfung der Innenfläche des Sackes mit der galvanokaustischen Schlinge und in Verätzung mit Jodtinctur und Chlorzink. Der Erfolg war ein derartiger, dass nur eine 4 cm lange und bleistiftdicke Fistel zurückblieb. Der Pat., welcher ausserdem an Lungentuberculose litt, starb einige Wochen später in Folge einer Hämoptoë.

Bastianelli (1893). Die 20jähr. Pat. hatte seit vier Jahren eine Fistel an der linken Seite des Halses, zwei Finger breit über der Artic. sterno-clavic., welche nach Incision einer Geschwulst in dieser Gegend (Entleerung von Fett und Haaren) zurückgeblieben war. Nun wurde die Fistel gespalten, ihre Wände excidiert und die Wunde vernäht. Heilung per primam, nach wenigen Tagen jedoch neuerliches Aufbrechen mit Ausfluss von Eiter. Noch zweimal wurden ähnliche Operationen ohne dauernden Erfolg ausgeführt. Nun machte B. die Resection des Manubrium sterni und entdeckte hinter diesem einen nussgrossen Tumor. Die vordere Wand riss sofort ein, die hintere wurde von einer mit ihr fest verwachsenen grossen Vene lospräpariert, wobei dieselbe verletzt, aber sofort ligiert wurde. Seitlich wurde der Sack nach Einführung der Schlundsonde vom Oesophagus, unten vom Pericard abgetrennt. Mit dem Arcus Aortae war er weniger innig verwachsen. Der Tumor wurde vollständig exstirpiert. Die Heilung erfolgte ohne besonderen Zwischenfall und hielt an.

Die eine Art der Behandlung besteht also in der *Incision* und *Drainage* der Cyste. (Die einfache Punction kann wegen der hautartigen Beschaffenheit des Cystenbalges, die einer Verklebung der Wände hinderlich ist, nicht in Frage kommen.) Die darauf eintretende Eiterung bringt die epithelialen Elemente der Cystenwand zur Abstossung, welcher Process durch Application von Aetzmitteln unterstützt werden kann; die Höhle verkleinert sich theils durch Granulation, theils durch Schrumpfung des Balges und kann endlich ganz verschwinden, worauf sich die Fistel schliesst. Die Fistel muss an einem möglichst tief gelegenen Punkte der Cyste angelegt werden, um bei der oft abundanten Secretion günstige Abflussbedingungen zu schaffen, auch darf die Drainageöffnung nicht zu klein sein, da es sonst leicht zu Retention und putrider Zersetzung des Secretes kommt. Am besten wird daher ein Stück vom Sternum oder von einer oder mehreren Rippen reseciert. Bei Cysten, welche beim Wachsthum über die obere Brustapertur heraustreten und hier incidiert werden, ist es angezeigt, weiter unten eine Gegenöffnung anzulegen. Die zu diesem Zwecke in unserem Falle ausgeführte

Digitized by Google
Original from UNIVERSITY OF MICHIGAN
Generated on 2019-07-08 20:10 GMT / http://hdl.handle.net/2027/mdp.39015043503450
Public Domain in the United States, Google-digitized / http://www.hathitrust.org/access_use#pd-us-google

Trepanation des Sternums bietet keine besonderen Schwierigkeiten. Unter Schonung des Periostes wurden mit sehr scharfem Meisel und durch kurze Hammerschläge kleine Knochenspähne abgetragen bis das Periost an der Innenfläche des Knochens an einer Stelle freigelegt war, worauf der Defect erweitert und ihm eine ovale Form mit grösserem Durchmesser in der Längsachse des Sternums gegeben wurde. Der Verlauf war bei allen Fällen, wo dieses Verfahren zur Anwendung kam, ein sehr langwieriger, doch insofern günstiger, dass stets eine bedeutende Schrumpfung der Cyste eintrat und öfter bloss ein mehr weniger langer Fistelcanal zurückblieb, dessen völlige Schliessung nur eine Frage der Zeit schien. Nur in dem Falle von *Godlee,* wo die Lunge ihre Ausdehnungsfähigkeit vollkommen verloren hatte, trat keine Verkleinerung der Cyste ein. Es wäre zu erwägen, ob in einem solchen Falle nicht eine Heilung dadurch erzielt werden könnte, dass man die Brustwand, wie bei der Behandlung des Empyems der Pleura, durch ausgedehnte Resectionen „mobilisirte".

Natürlich hat die Anlegung einer Cystenfistel nur bei monoloculären Cysten Aussicht auf Erfolg, wenn es sich dagegen um eine zusammengesetzte Cyste handelt, was allerdings vor der Operation kaum zu bestimmen ist, so kann nur die *Totalexstirpation* eine definitive Heilung herbeiführen. Bei den complicirten topographischen Verhältnissen im Mediastinum, bei den meist zahlreichen und innigen Verwachsungen der Dermoidcysten mit der Umgebung gehört diese aber zu den schwierigsten und gefahrvollsten Aufgaben der operativen Technik. Schon zur Freilegung der Geschwulst muss die knöcherne Thoraxwand in grossem Umfange reseciert werden, bei der Auslösung der Cyste aber ist die Verletzung grosser Gefässe und Nerven, die Eröffnung der Pleura- oder Pericardialhöhle fast unvermeidlich. Einer der unangenehmsten Zufälle, die Verletzung der Pleura bei nicht adhärenter Lunge, kann zwar nach den Erfahrungen von *König,*[1]) *Küster,*[2]) *Maas*[3]) bei geeigneten Massnahmen (sofortige Tamponade und Naht) ohne schwere Folgen bleiben, doch nur unter der Voraussetzung, dass es gelingt, die ganze Operation vollkommen aseptisch durchzuführen. In unserem Falle, wo wir es mit einer vereiterten Cyste zu thun hatten, musste schon aus diesem Grunde eine radicale Entfernung der Geschwulst unterbleiben.

[1]) Centralbl. f. Chir. 1882, S. 681.
[2]) Berl. kl. Wochenschr. 1883, Nr. 9.
[3]) Centralbl. f. Chir. 1885. Verhandlungen am XIV. Chir.-Congress.

Digitized by Google
Original from UNIVERSITY OF MICHIGAN
Generated on 2019-07-08 20:10 GMT / http://hdl.handle.net/2027/mdp.39015043503450
Public Domain in the United States, Google-digitized / http://www.hathitrust.org/access_use#pd-us-google

Generated on 2019-07-08 20:10 GMT / http://hdl.handle.net/2027/mdp.39015043503450
Public Domain in the United States, Google-digitized / http://www.hathitrust.org/access_use#pd-us-google
Digitized by Google
Original from
UNIVERSITY OF MICHIGAN

Generated on 2019-07-08 20:10 GMT / http://hdl.handle.net/2027/mdp.39015043503450
Public Domain in the United States, Google-digitized / http://www.hathitrust.org/access_use#pd-us-google
Digitized by Google
Original from
UNIVERSITY OF MICHIGAN

Generated on 2019-07-08 20:10 GMT / http://hdl.handle.net/2027/mdp.39015043503450
Public Domain in the United States, Google-digitized / http://www.hathitrust.org/access_use#pd-us-google
Digitized by Google
Original from
UNIVERSITY OF MICHIGAN

Fig. 1.

Fig. 2.

Fig. 3.

Fig. 4.

Fig. 5.

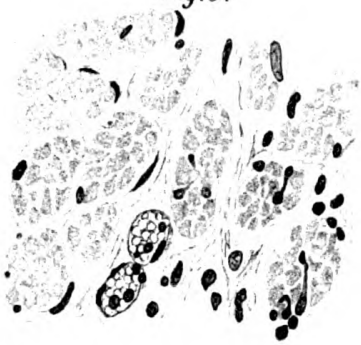

Fig. 6.

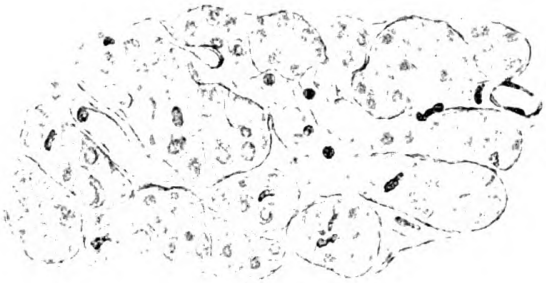

Fig. 7.

Rejsek lith.

K. u. k. Hoflith. A. Haase, Prag

Chiari: Selbstverdauung des Pankreas.

Digitized by Google

Original from
UNIVERSITY OF MICHIGAN

Generated on 2019-07-08 20:10 GMT / http://hdl.handle.net/2027/mdp.39015043503450
Public Domain in the United States, Google-digitized / http://www.hathitrust.org/access_use#pd-us-google

Generated on 2019-07-08 20:10 GMT / http://hdl.handle.net/2027/mdp.39015043503450
Public Domain in the United States, Google-digitized / http://www.hathitrust.org/access_use#pd-us-google
Digitized by Google
Original from
UNIVERSITY OF MICHIGAN

Fig. 8.



Fig. 9.

Fig. 10.

Fig. 11.

Fig. 12.



Fig. 13.

Fig. 14.

Fig. 15.

Rejsek lith.

K. u. k. Hoflith. A. Haase Prag.

Digitized by Google

Original from UNIVERSITY OF MICHIGAN

Generated on 2019-07-08 20:10 GMT / http://hdl.handle.net/2027/mdp.39015043503450
Public Domain in the United States, Google-digitized / http://www.hathitrust.org/access_use#pd-us-google

Generated on 2019-07-08 20:10 GMT / http://hdl.handle.net/2027/mdp.39015043503450
Public Domain in the United States, Google-digitized / http://www.hathitrust.org/access_use#pd-us-google
Digitized by Google
Original from
UNIVERSITY OF MICHIGAN

Fig. II.

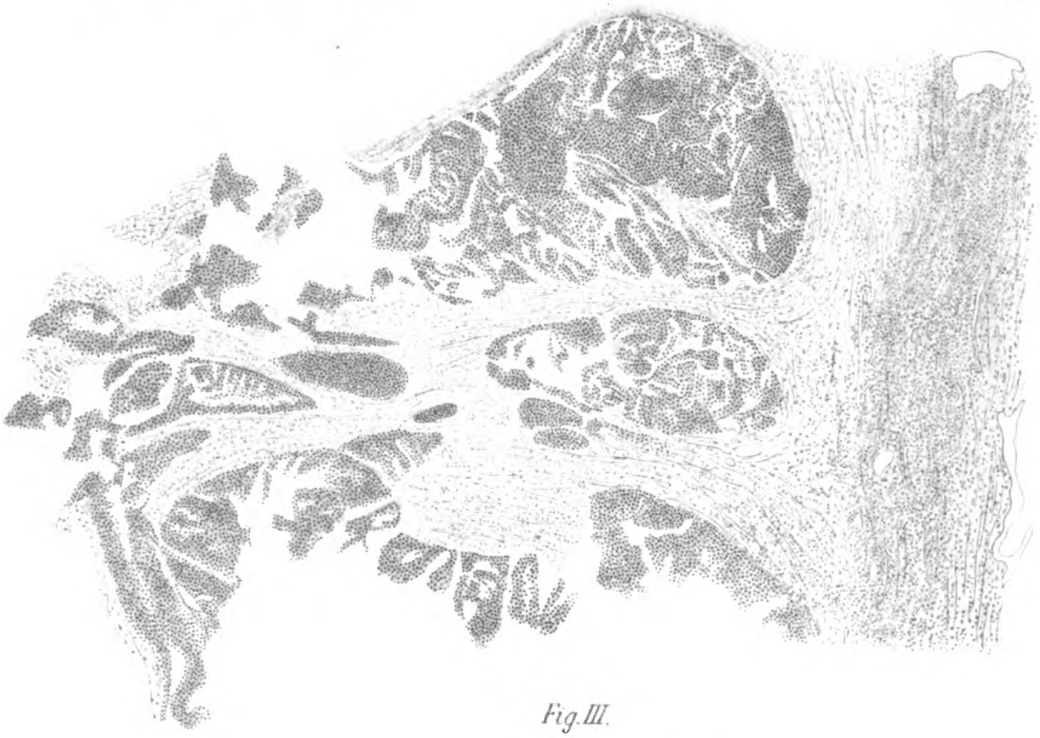

Fig. III.

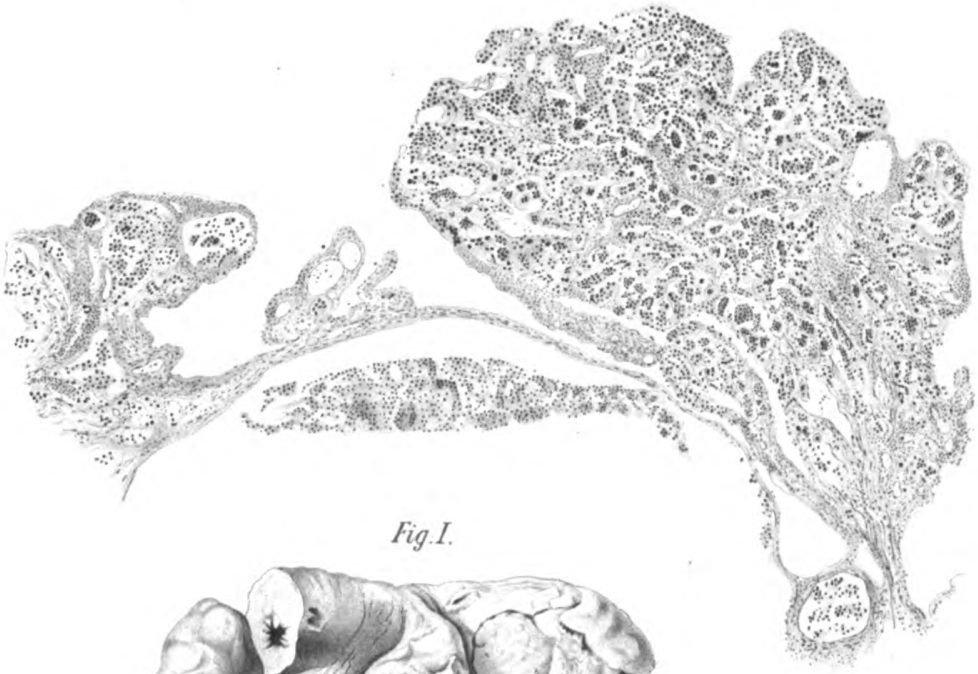

Fig. I.

v. Rosthorn: Tubencarcinom

K. u. k. Hoflith. A. Haase Prag.

Digitized by Google
Original from UNIVERSITY OF MICHIGAN
Generated on 2019-07-08 20:10 GMT / http://hdl.handle.net/2027/mdp.39015043503450
Public Domain in the United States, Google-digitized / http://www.hathitrust.org/access_use#pd-us-google

Generated on 2019-07-08 20:10 GMT / http://hdl.handle.net/2027/mdp.39015043503450
Public Domain in the United States, Google-digitized / http://www.hathitrust.org/access_use#pd-us-google
Digitized by Google
Original from
UNIVERSITY OF MICHIGAN

Fig. 1.

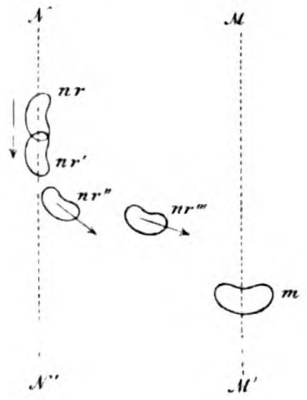

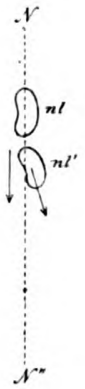

Fig. 2.

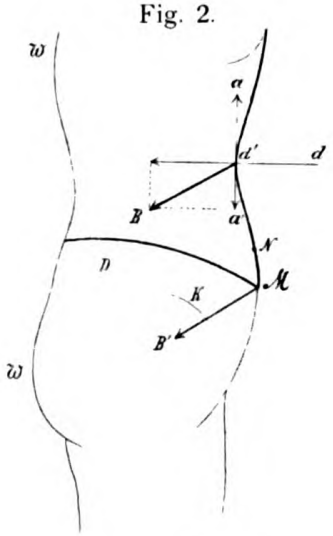

Fig. 3.

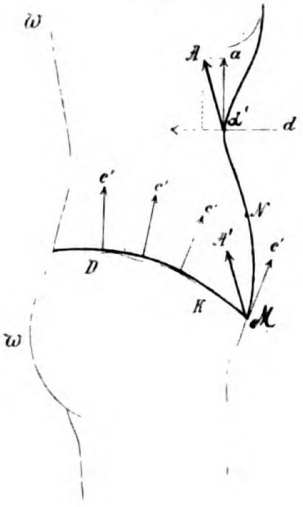

Fig. 4.

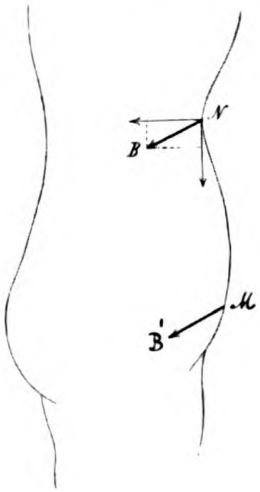

Fig. 5.

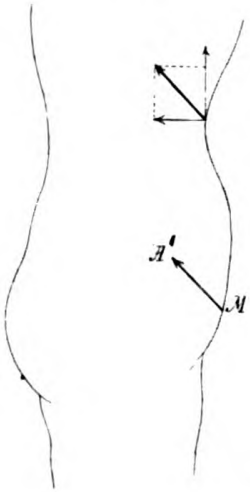

Fig. 6.

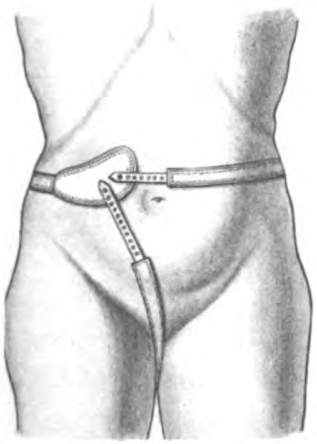

Fig. 7.

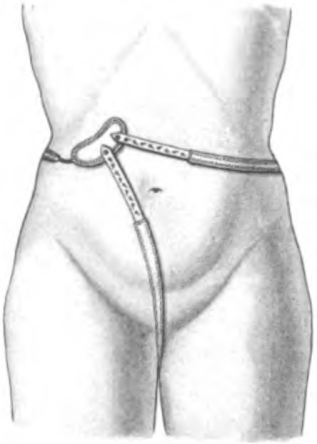

Fig. 8.

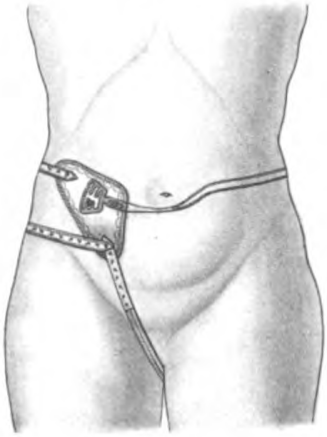

Lichtdruck von Albert Frisch, Berlin W.

Digitized by Google
Original from UNIVERSITY OF MICHIGAN
Generated on 2019-07-08 20:10 GMT / http://hdl.handle.net/2027/mdp.39015043503450
Public Domain in the United States, Google-digitized / http://www.hathitrust.org/access_use#pd-us-google

Generated on 2019-07-08 20:10 GMT / http://hdl.handle.net/2027/mdp.39015043503450
Public Domain in the United States, Google-digitized / http://www.hathitrust.org/access_use#pd-us-google
Digitized by Google
Original from
UNIVERSITY OF MICHIGAN

Fig. 9.

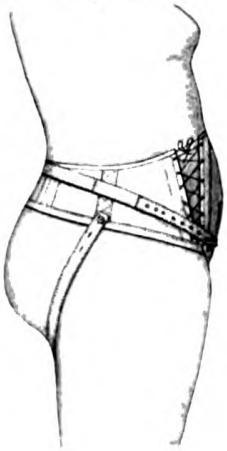

Fig. 10

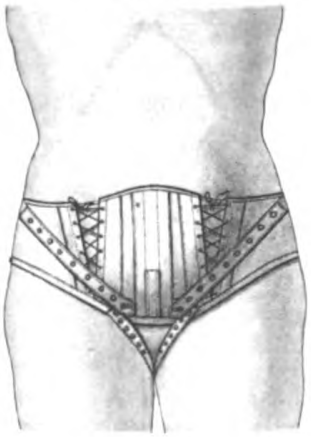

Fig. 11.

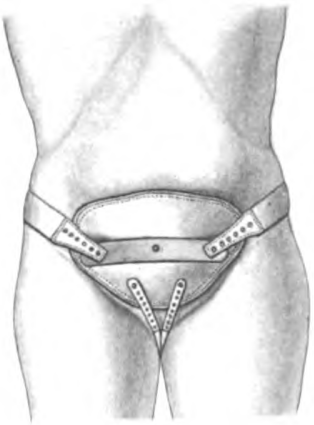

Fig. 12.

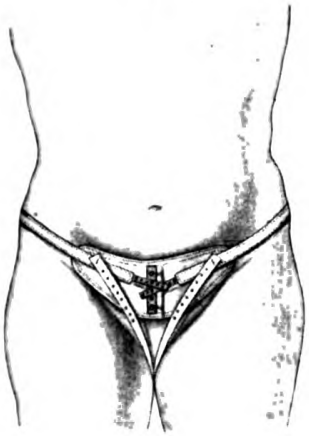

Fig. 13.

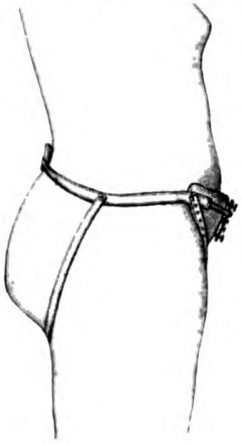

Fig. 14.

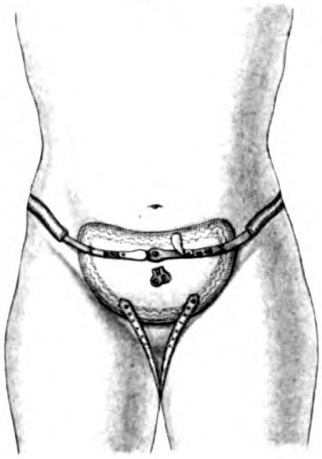

Fig. 15.

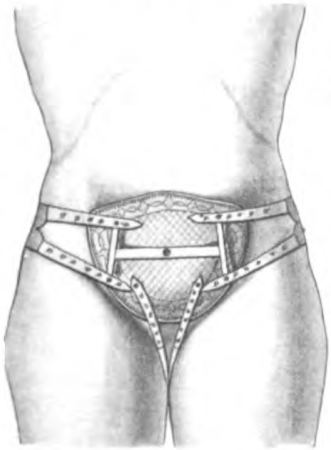

Fig. 16.

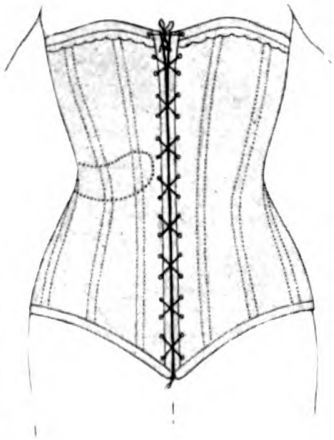

Fig. 17.

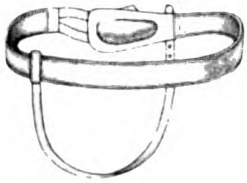

Fig. 18.

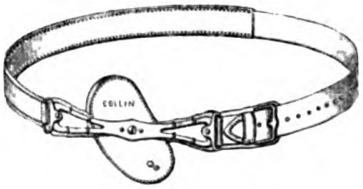

Lichtdruck von Albert Frisch, Berlin W.

Digitized by Google
Original from UNIVERSITY OF MICHIGAN
Generated on 2019-07-08 20:10 GMT / http://hdl.handle.net/2027/mdp.39015043503450
Public Domain in the United States, Google-digitized / http://www.hathitrust.org/access_use#pd-us-google

Generated on 2019-07-08 20:10 GMT / http://hdl.handle.net/2027/mdp.39015043503450
Public Domain in the United States, Google-digitized / http://www.hathitrust.org/access_use#pd-us-google
Digitized by Google
Original from
UNIVERSITY OF MICHIGAN

Royek lith

Friedland Hyperkeratosis lacunaris

Digitized by Google
Original from UNIVERSITY OF MICHIGAN
Generated on 2019-07-08 20:10 GMT / http://hdl.handle.net/2027/mdp.39015043503450
Public Domain in the United States, Google-digitized / http://www.hathitrust.org/access_use#pd-us-google

Generated on 2019-07-08 20:10 GMT / http://hdl.handle.net/2027/mdp.39015043503450
Public Domain in the United States, Google-digitized / http://www.hathitrust.org/access_use#pd-us-google
Digitized by Google
Original from
UNIVERSITY OF MICHIGAN

ZEITSCHRIFT
FÜR
HEILKUNDE

ALS FORTSETZUNG DER

PRAGER
VIERTELJAHRSSCHRIFT FÜR PRAKTISCHE HEILKUNDE

UNTER MITWIRKUNG VON

Prof. **Bayer** in Prag, Prof. **Biedermann** in Jena, Prof. **Czerny** in Heidelberg, Prof. **Dittrich** in Prag, Prof. **Epstein** in Prag, Dr. W. **Fischel** in Prag, Prof. **Ganghofner** in Prag, Prof. **Habermann** in Graz, Prof. **Hering** in Leipzig, Dr. **v. Hüttenbrenner** in Wien, Prof. **Knoll** in Prag, Prof. **Löwit** in Innsbruck, Prof. **v. Maschka** in Prag, Prof. Sigm. **Mayer** in Prag, Prof. **Mikulicz** in Breslau, Prof. **Neusser** in Wien, Prof. **Nicoladoni** in Graz, Prof. **Ott** in Prag, Prof. A. **Pick** in Prag, Prof. Ph. **Pick** in Prag, Prof. **Pribram** in Prag, Prof. **Riedinger** in Brünn, Prof. **Schauta** in Wien, Prof. **Schenkl** in Prag, Prof. **Schnabel** in Wien, Prof. **Toldt** in Wien, Prof. **Wagner** in Königshütte, Prof. **Weil** in Prag, Prof. A. **v. Winiwarter** in Lüttich, Prof. **Wölfler** in Prag und Prof. **Zaufal** in Prag.

HERAUSGEGEBEN VON

PROF. GUSSENBAUER, PROF. v. ROSTHORN, PROF. v. JAKSCH
UND PROF. H. CHIARI.

XVII. BAND.
V. u. VI. HEFT.

Inhalt: Seite

Dr. SIEGMUND KOHN: Klinische Erfahrungen über den Harnstoff als Diureticum. (Aus der medicinischen Klinik des Prof. *von Jaksch* in Prag) 395
Dr. KARL PICHLER: Ein Beitrag zur Kenntnis der acuten Schwefelkohlenstoff-Vergiftung. (Aus der medicinischen Klinik des Prof. *R. v. Jaksch* in Prag) 403
Dr. v. STRANSKY: Über einen Fall von Hydrothionurie. (Aus der medicinischen Klinik des Prof. *R. v. Jaksch* in Prag) 411
Dr. LEOPOLD GOLDBACH: Über den Stickstoff- und Wassergehalt des Blutes. (Aus der medicinischen Klinik des Prof. *R. v. Jaksch* in Prag) 417
Dr. SIEGMUND KOHN: Ein casuistischer Beitrag zur Kenntnis der Gehirnlues. (Aus der medicinischen Klinik des Prof. *R. v. Jaksch* in Prag.) (Hierzu 2 Figuren im Texte) 429
Dr. ROBERT DAVID: Über den Einfluss der Schilddrüsenpräparate auf die Stickstoffausscheidung im Harne. (Aus der medicin. Klinik des Prof. *R. v. Jaksch* in Prag) 432
Dr. GOTTLIEB POLLAK: Über die Behandlung des Typhus abdominalis mit Blutserum von Typhusrekonvalescenten. (Aus der medicinischen Klinik des Prof. *R. v. Jaksch* in Prag) . . 447
Dr. LEOPOLD GOLDBACH: Über das Verhalten des Blutes nach Kochsalz und Wasserinjektionen. (Aus der medicinischen Klinik des Prof. *v. Jaksch* in Prag) 463
Prof. Dr. R. v. JAKSCH: Über den Stickstoffgehalt des menschlichen Hirnes 467
Dr. ERNST PFLANZ, gew. Operationszögling an der chirurg. Klinik des Prof. Dr. A. Wölfler: Über Dermoidcysten des Mediasticum anticum. (Mit 1 Figur im Texte) 473

BERLIN NW. 6.
FISCHER's MEDICIN. BUCHHANDLUNG H. KORNFELD.

AUSGEGEBEN 15. November 1896.

Digitized by Google
Original from UNIVERSITY OF MICHIGAN
Generated on 2019-07-08 20:10 GMT / http://hdl.handle.net/2027/mdp.39015043503450
Public Domain in the United States, Google-digitized / http://www.hathitrust.org/access_use#pd-us-google

Chem. Fabrik Rhenania

Aachen.

Fabricirt nach den Patenten **Geheimrath Prof. Dr. A. Classen.**

a) Nosophen, Antinosin, Eudoxin.

(Vergleiche **Liebreich & Langgaard**: Arzneiverordnung, 4. Auflage, S. 663/664.)

NOSOPHEN

(Tetrajodphenolphthaleïn.)

Absolut reizlos und ungiftig. Wird von der Wunde aus resorbirt; Jodabspaltung findet im Organismus nicht statt!

Geruchlos!

Nosophen nimmt das 3½—4fache Volumen des Jodoforms ein und ist daher in der Anwendung billiger als letzeres.

Anwendung bei Wunden aller Art. (Uebertrifft unter Anderm das **Jodoform!**) Zu Nachbehandlungen operativer Eingriffe bei Nase und Ohr; bei chronischen Mittelohreiterungen; Stinknase; Rhinitis hypersecretoria.

3 % **Nosophengaze** als geruchloses Ersatzmittel der 10 % Jodoformgaze.

Kann unzersetzt sterilisirt werden. (Zersetzungstemperatur 220 °.)

ANTINOSIN

(Natronsalz des Nosophens) übertrifft weit alle bisherigen zur Wundbehandlung empfohlenen Präparate. Gegen Eiterkokken, Diphteriebazillen, Milzbrandbazillen dem Jodoform überlegen.

Streupulver oder Lösung bei weichem Schanker (Lösung 0,1—0,2 %). Zu Ausspülungen und Gurgelungen bei acuten Affectionen der Mund- und Rachenschleimhaut, bei chronischen Mittelohreiterungen mit foetider Secretion (Lösung 0,1 bis 0,5 %.)

Blasenkatarrhen (Cystitis), Ausspülungen der Blase (Lösung 0,1—0,25 %).

EUDOXIN

(Wismuthsalz des Nosophens).

Bei Darm- und Magenerkrankungen in Dosen 0,3—0,5 g für Erwachsene, bei Kindern von 5—10 Jahren 0,1—0,2 g, bei Säuglingen bis zu einem Monat 0,01 g, bis zu 2 Monaten 0,02 g, bis zu vier Monaten 0,04 g.

b) Amyloform.

(P. A. Geheimrat Prof. Dr. A. Classen).

Chemische Verbindung von Formaldehyd mit Stärke.

Wird durch Gewebe und Secrete unter Abspaltung von Formaldehyd zersetzt. Nach den Resultaten **zahlreicher Versuche** in **Krankenhäusern** und **Universitätskliniken** vortreffliches Mittel in der Wundbehandlung, hemmt die **Secretion weit energischer als Jodoform.** Wunden und Granulationen zeigen bei Amyloform **auffallend frisches Aussehen. Absolut unschädlich, geruchlos und nicht reizend.** Stark **desodorirend** bei **jauchiger Eiterung.** **Billiger** als Jodoform.

Amyloform-Gaze (sterilisirbar ohne Zersetzung).

Substanzproben und Litteratur zur Verfügung.

Die bezüglichen Gazen, Binden etc. fertigen und liefern Dr. Degen & Piro, Verbandstoff-Fabrik in Düren.

Digitized by Google

Original from UNIVERSITY OF MICHIGAN

Generated on 2019-07-08 20:11 GMT / http://hdl.handle.net/2027/mdp.39015043503450
Public Domain in the United States, Google-digitized / http://www.hathitrust.org/access_use#pd-us-google

Herr **Dr. med. Grothe, Berlin,** berichtet uns Folgendes über

Airol „Traub"

Auf Ihre gefl. Anfrage theile Ihnen ergebenst mit, dass ich die mir übersandte Probe Airol in zwei Fällen von **Ulcus molle** und in einem Falle von hartnäckigem nässenden Ekzem der Ohrmuschel angewandt und **in ungewöhnlich schneller Zeit Heilung erzielt habe,** so dass ich dies wirksame Präparat auch fernerhin anwenden werde.

Goldene Medaille Genf 1896.

Goldene Medaille Prag 1896.

Literatur und Gratismuster stellen wir den Herren Aerzten gern zur Verfügung.

Hoffmann, Traub & Co.,

Fabrik chem. pharm. Produkte.

Basel (Schweiz.)

Airolgaze wird hergestellt von:

Internationale Verbandsstoff-Fabrik Schaffhausen,
Paul Hartmann, Heidenheim a. B.,
Dr. Degen & Piro, Düren i. Rhld.

Digitized by Google

Original from UNIVERSITY OF MICHIGAN

Generated on 2019-07-08 20:11 GMT / http://hdl.handle.net/2027/mdp.39015043503450
Public Domain in the United States, Google-digitized / http://www.hathitrust.org/access_use#pd-us-google

Mattoni's Giesshübler natürlicher alkalischer Sauerbrunn ist nach den übereinstimmenden Aussprüchen ärztlicher Autoritäten als ein kräftig alkalisirendes Mittel **vorzüglich bewährt bei Bildung überschüssiger Säure im Körper, bei allen katarrhalischen Erkrankungen der Athmungs- und Verdauungsorgane** (Magenkatarrh, Sodbrennen, Appetitlosigkeit); **bei Husten, Heiserkeit,** in letzteren Fällen mit Milch vermischt. Für Rekonvalescenten, sowie in der **Kinderpraxis** ist das Wasser besonders empfohlen.

Der besondere Vorzug der Giesshübler Wässer liegt in der unvergleichlich günstigen Zusammensetzung ihrer mineralischen Bestandtheile, in dem geringen Vorhandensein von erdigen und schwefelsauren Salzen, bei vorwiegend **grossem Gehalt an Natriumbicarbonat,** sowie darin, dass das Wasser **von Natur aus mit Kohlensäure vollständig gesättigt ist. Letzteres verdient ausdrücklich hervorgehoben zu werden, denn es ist einleuchtend, dass künstlich mit Kohlensäure und anderen Zuthaten versetzte Wässer, welche jetzt in den Handel kommen, einen solchen rein natürlichen Sauerbrunnen niemals ersetzen können.**

Mattoni's Giesshübler Sauerbrunnen sind die Hauptrepräsentanten jener Quellen, die bei ausgesprochen kräftiger Heilwirkung eine solche Reinheit des Geschmackes und einen derartigen Gehalt an freier Kohlensäure besitzen, dass sie als diätetisches Tischgetränk die ausgedehnteste Verwendung finden.

Vermöge seines grossen Gehaltes an freier und gebundener Kohlensäure übt dieser Sauerbrunn eine geradezu belebende Wirkung auf den menschlichen Organismus und ist daher ein **Erfrischungs- und Tisch-Getränk ersten Ranges,** an Wohlgeschmack und diätetischer Wirksamkeit von keinem anderen Mineralwasser übertroffen. Zur Mischung mit Wein, Cognac oder Fruchtsäften ist derselbe vorzüglich geeignet.

Vorräthig ist **Mattoni's Giesshübler** in allen Mineralwasserhandlungen und Apotheken, ferner direkt zu beziehen durch den Besitzer

HEINRICH MATTONI, k. u. k. Hoflieferant in **GIESSHÜBL SAUERBRUNN**

Karlsbad, Franzensbad, Wien, Budapest.

Mattoni's Kur- und Wasserheil-Anstalt

GIESSHÜBL SAUERBRUNN

bei KARLSBAD in Böhmen.

Für **Brust- und Nervenkranke, Geschwächte, Bleichsüchtige, Magenleidende, Asthmatiker** und **Reconvalescenten.**

Kurzeit vom 1. Mai bis 30. September.

Trink- und Badekur, Pneumatische Kur, Inhalationskur.

Prospecte gratis und franco.

Druck von H. Sieling in Naumburg a. S.

Digitized by Google

Original from UNIVERSITY OF MICHIGAN

Generated on 2019-07-08 20:11 GMT / http://hdl.handle.net/2027/mdp.39015043503450
Public Domain in the United States, Google-digitized / http://www.hathitrust.org/access_use#pd-us-google

Generated on 2019-07-08 20:11 GMT / http://hdl.handle.net/2027/mdp.39015043503450
Public Domain in the United States, Google-digitized / http://www.hathitrust.org/access_use#pd-us-google
Digitized by Google
Original from
UNIVERSITY OF MICHIGAN

Generated on 2019-07-08 20:11 GMT / http://hdl.handle.net/2027/mdp.39015043503450
Public Domain in the United States, Google-digitized / http://www.hathitrust.org/access_use#pd-us-google
Digitized by Google
Original from
UNIVERSITY OF MICHIGAN

UNIVERSITY OF MICHIGAN
3 9015 04350 3450

Digitized by Google

Original from
UNIVERSITY OF MICHIGAN

Generated on 2019-07-08 20:11 GMT / http://hdl.handle.net/2027/mdp.39015043503450
Public Domain in the United States, Google-digitized / http://www.hathitrust.org/access_use#pd-us-google

Generated on 2019-07-08 20:11 GMT / http://hdl.handle.net/2027/mdp.39015043503450
Public Domain in the United States, Google-digitized / http://www.hathitrust.org/access_use#pd-us-google
Digitized by Google
Original from
UNIVERSITY OF MICHIGAN